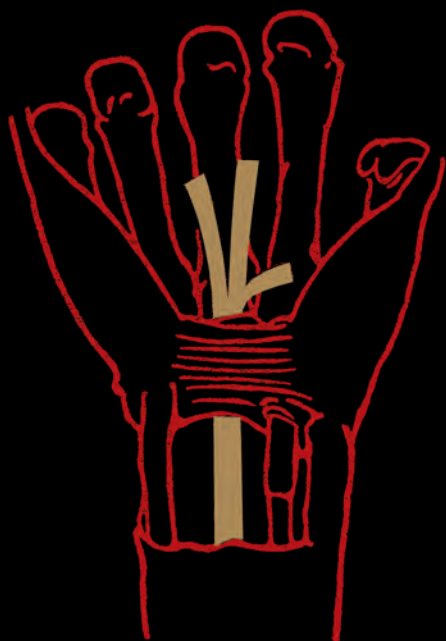


Riccardo Luchetti

SINDROME DEL TUNNEL CARPALE



Verduci Editore

SINDROME DEL TUNNEL CARPALE

SINDROME DEL TUNNEL CARPALE



Dott. RICCARDO LUCHETTI

Reparto di Ortopedia, Traumatologia e Chirurgia della Mano
Ospedale di Stato di San Marino, Repubblica di San Marino

Presentazione di

Prof. Giorgio Brunelli

Presidente della Fondazione per la Ricerca sulle Lesioni del Midollo Spinale - Brescia (Italia)

Verduci Editore

Titolo:
Sindrome del Tunnel Carpale

Tutti i diritti riservati. Nessuna parte di questa pubblicazione può essere riprodotta o trasmessa in alcuna forma o con alcun mezzo, compresa la registrazione o le fotocopie, senza il permesso scritto dell'Editore.

Copyright © 2002 Verduci Editore - Roma
Via Gregorio VII, 186 - Tel. 06.393.752.24 (r.a.) - Fax 06.63.85.672
E-mail: info@verduci.it <http://www.verduci.it>

Stampato da Tipografia Chiovini - Roma

ISBN 88-7620-600-0

Importante nota: la medicina è una scienza in continua evoluzione. La ricerca e l'esperienza clinica allargano continuamente gli orizzonti della nostra conoscenza, in particolare quella riguardante trattamenti più specifici e terapie farmacologiche. Dato che questo libro fa riferimenti a dosaggi e modalità di somministrazione, il lettore può essere sicuro che gli autori, gli editors e l'editore hanno fatto il possibile per far sì che tali riferimenti siano in stretto accordo con le conoscenze correnti al momento della produzione del libro. Nonostante ciò, a chi ne faccia uso è richiesto di controllare attentamente i foglietti illustrativi della ditta che accompagnano ciascun farmaco per stabilire, sotto la propria responsabilità, se gli schemi posologici ivi raccomandati o le controindicazioni stabilite dalle case produttrici differiscono da quelli presentati in questo libro. Tale confronto è particolarmente importante per quei farmaci che sono usati raramente o siano stati da poco immessi sul mercato.

Alcuni dei nomi dei prodotti, brevetti e marchi registrati ai quali ci si riferisce in questo libro sono in effetti marchi di fabbrica registrati o nomi di proprietà anche se non sempre se ne fa menzione specifica. Pertanto, la comparsa di un nome senza la designazione di proprietà non si deve considerare come una dimostrazione da parte dell'autore che esso non sia di dominio pubblico.



INDICE



Presentazione - *G. Brunelli*

Introduzione - *R. Luchetti*





SEZIONE I - GENERALITÀ

1. Storia della sindrome del tunnel carpale.....	3
<i>P.C. Amadio</i>	
2. Anatomia del tunnel carpale.....	9
<i>P. Yugueros, R.A. Berger</i>	
3. Anatomia normale e varianti del nervo mediano nel canale carpale.....	12
<i>H.M. Schmidt</i>	
4. Eziopatogenesi.....	21
<i>R. Luchetti</i>	
5. Fisiopatologia.....	27
<i>R. Luchetti</i>	
6. Misurazione della pressione nel canale carpale: revisione della letteratura ed implicazioni cliniche.....	40
<i>R. Luchetti, R. Schoenhuber, M. Alfarano</i>	

SEZIONE II - DIAGNOSI

7. Diagnosi clinica.....	53
<i>M. Ceruso, R. Angeloni, G. Lauri</i>	
8. Diagnostica neurofisiologica.....	59
<i>R. Schoenhuber, L. Capone, R. Pentore</i>	
9. Diagnostica per immagini.....	64
<i>E. Cerofolini, L. Guicciardi</i>	
10. Diagnosi differenziale.....	71
<i>O. Soragni</i>	
11. Cause rare.....	73
<i>A. Landi, A. Leti Acciaro, S. Limontini, A. Maffei</i>	

SEZIONE III - TRATTAMENTO

12. Trattamento conservativo.....	81
<i>G. Montagna</i>	
13. L'innervazione cutanea al palmo e il suo ruolo nella decompressione del nervo mediano al polso.....	85
<i>M. Tomaino</i>	
 14. Tecnica a cielo aperto: incisione polso-palmo.....	88
<i>G. Cristiani, M. Scagni, M. Marcialis</i>	
 15. Tecnica a cielo aperto: incisione al palmo.....	94
<i>R. Luchetti</i>	
 16. Tecnica a cielo aperto: mini incisione distale (associata ad un programma riabilitativo ergonomico).....	103
<i>P.A. Nathan</i>	
 17. Tecnica a cielo aperto: mini incisione mediante retrattore di Converse.....	106
<i>P. Di Giuseppe</i>	

18.	Tecnica a cielo aperto: mini incisione mediante retinacolo-tomo "Indiana".....	110
	<i>B.J. Wilhelmi, A. Lee</i>	
19.	Tecniche alternative e varianti: duplice accesso, mini incisione distale e prossimale.....	114
	<i>M. Corradi</i>	
20.	Tecnica endoscopica: reperi anatomici per la decompressione endoscopica	118
	<i>T.K. Cobb, W.P. Cooney</i>	
21.	Tecnica endoscopica: tecnica di Chow (o tecnica a due portali)	122
	<i>J.C.Y. Chow</i>	
22.	Tecnica endoscopica: tecnica di Gilbert (o tecnica a due portali modificata)	128
	<i>F. Brunelli, A. Gilbert, M. Merle</i>	
23.	Tecnica endoscopica con accesso unico al polso: tecnica di Agee	133
	<i>R.K. Brown, C.A. Peimer</i>	
24.	Tecnica endoscopica: tecnica di Menon	138
	<i>P.G. Castelli, A. Dell'Uomo, C. Ferrari</i>	
25.	Tecnica endoscopica con accesso unico palmare: tecnica di Mirza	145
	<i>M.A. Mirza, E.T. King, M.K. Reinhart</i>	
26.	Tecnica a cielo chiuso mediante forbici.....	151
	<i>C. Panciera, P. Panciera</i>	
27.	Tecnica a cielo chiuso mediante retinacolo-tomo di Paine	159
	<i>A. Mantovani, L. De Cristofaro, A. Ciaraldi</i>	
28.	Tecnica a cielo chiuso mediante sistema GRS.....	167
	<i>A. Atzei, M.D. Putnam, S. Tognon, L. Cugola</i>	
29.	Tecnica a cielo chiuso mediante metodo Chien.....	174
	<i>V.P. De Tullio</i>	
30.	Ricostruzione del legamento trasverso del carpo	181
	<i>A. Lluch</i>	
31.	Ricostruzione del legamento trasverso del carpo: basi teoriche, dati sperimentali e risultati clinici	194
	<i>M. Altissimi</i>	
32.	Forza di presa dopo sezione del legamento trasverso del carpo. Confronto fra tre diverse tecniche	197
	<i>G. Foucher, G. Pajardi, L. Van Overstraeten, J. Braga da Silva</i>	
SEZIONE IV - RIABILITAZIONE		
33.	Trattamento postoperatorio dopo decompressione a cielo aperto o endoscopica	205
	<i>T. Fairplay, G. Urso</i>	
SEZIONE V - COMPLICANZE		
34.	Complicanze del trattamento chirurgico a cielo aperto o a cielo chiuso senza ausilio endoscopico.....	217
	<i>P. Bedeschi</i>	
35.	Complicanze del trattamento chirurgico endoscopico.....	237
	<i>G. Pajardi, G. Pivato</i>	
36.	Reinterventi per la sindrome del tunnel carpale: il trattamento della lesione del nervo	245
	<i>H.H.T. Tung, S.E. Mackinnon</i>	
37.	Copertura-protezione del nervo con lembo adiposo ipotenare	256
	<i>R. Giunta, U. Frank, U. Lanz</i>	
38.	Copertura-protezione del nervo con lembo del pronatore quadrato e piccolo palmare.....	260
	<i>B. Battiston, P. Tos</i>	
39.	Copertura-protezione del nervo con lembo di sinoviale (tecnica di Wulle)	264
	<i>D. Espen</i>	
40.	Copertura-protezione del nervo con lembi fasciali, fascio-cutanei peduncolati o ad isola.....	268
	<i>M. Riccio</i>	
41.	Copertura-protezione del nervo con lembo di Becker-Gilbert	285
	<i>A. Vigasio</i>	
42.	Copertura-protezione del nervo con lembo a "vela quadra".....	290
	<i>A. Pagliari, F. Catalano, F. Fanfani</i>	
SEZIONE VI - VALUTAZIONE DEI RISULTATI		
43.	Protocolli di valutazione dei risultati e questionari	299
	<i>R. Padua, E. Romanini, G. Zanoli</i>	
44.	Esperienza italiana	312
	<i>L. Padua</i>	
Conclusioni - <i>R. Luchetti</i>		317



COLLABORATORI



Mauro Alfarano, MD, Reparto di Ortopedia, Traumatologia e Chirurgia della Mano, Ospedale di Stato, San Marino (RSM)

Maurizio Altissimi, MD, PhD, Sezione di Ortopedia e Traumatologia, Dipartimento di Specialità Medico-Chirurgiche, Università degli Studi di Perugia (Italia)

Peter C. Amadio, MD, Departments of Orthopedic Surgery, Division of Hand Surgery, Mayo Clinic and Mayo Foundation, Rochester, MN (USA)

Renzo Angeloni, MD, Unità Operativa di Chirurgia della Mano e Chirurgia Ricostruttiva, Azienda Ospedaliera Careggi, Firenze (Italia)

Irene Aprile, MD, Istituto di Neurologia, Università Cattolica del Sacro Cuore, Roma (Italia)

Andrea Atzei, MD, U.O. Chirurgia della Mano, Policlinico "G.B. Rossi" Verona (Italia)

Bruno Battiston, MD, GIM (Gruppo Interdivisionale di Microchirurgia), CTO, Torino (Italia)

Paolo Bedeschi, Prof, Consulente per la Chirurgia della Mano, Casa di Cura Fogliani, Modena (Italia)

Richard A. Berger, MD, PhD, Departments of Orthopedic Surgery and Anatomy, Division of Hand Surgery, Mayo Clinic and Mayo Foundation, Rochester, MN (USA)

Aldo Bertani, MD, Chirurgia Plastica e Ricostruttiva, Università degli Studi di Ancona (Italia)

Jeff Braga da Silva, MD, SOS Main, Strasbourg (Francia)

Robert K. Brown, MD, Northwestern University, Evanston Northwestern Healthcare, Evanston, IL (USA)

Francesco Brunelli, MD, Clinique Jouvenet, Institut de la Main, Paris (Francia)

Giorgio Brunelli, Prof, Presidente della Fondazione per la Ricerca sulle Lesioni del Midollo Spinale, Brescia (Italia)

Loredana Capone, MD, Divisione di Neurologia, Ospedale Regionale, Bolzano (Italia)

Pier Giorgio Castelli, MD, Divisione Ortopedia e Traumatologia, Ospedale degli Infermi, ASL 12, Biella (Italia)

Francesco Catalano, MD, Istituto di Clinica Ortopedica, Sezione di Chirurgia della Mano, Università Cattolica del Sacro Cuore, Roma (Italia)

Emilio Cerofolini, MD, Servizio di Radiologia 2, Policlinico di Modena (Italia)

Massimo Ceruso, MD, Unità Operativa di Chirurgia della Mano e Chirurgia Ricostruttiva, Azienda Ospedaliera Careggi, Firenze (Italia)

James C.Y. Chow, MD, Orthopaedic Center of Southern Illinois, Mt. Vernon, IL (USA)

Angelo Ciaraldi, MD, Divisione di Ortopedia e Traumatologia, AULSS 21 Regione Veneto, Ospedale di Legnago, Verona (Italia)

Tyson K. Cobb, MD, Division of Hand Surgery, Mayo Clinic and Mayo Foundation, Rochester, MN (USA)

William P. Cooney, MD, PhD, Departments of Orthopedic Surgery, Division of Hand Surgery, Mayo Clinic and Mayo Foundation, Rochester, MN (USA)

Maurizio Corradi, MD, Istituto di Clinica Ortopedica e Traumatologica, Università degli Studi, Parma (Italia)

Guido Cristiani, MD, Hesperia Hospital, Modena (Italia)

Landino Cugola, MD, U.O. Chirurgia della Mano, Policlinico "G.B. Rossi" Verona (Italia)

Alfredo Dell'Uomo, MD, Divisione di Ortopedia e Traumatologia, ASL Roma/E, Presidio Ospedaliero "Villa Betania", Roma (Italia)

Lidia De Cristofaro, MD, Divisione di Ortopedia e Traumatologia, AULSS 21 Regione Veneto, Ospedale di Legnago, Verona (Italia)

Vincenzo Paolo De Tullio, MD, U.O. Ortopedia e Traumatologia, Ospedale Morgagni, Forlì (Italia)

Piero Di Giuseppe, MD, Divisione di Chirurgia Plastica Ricostruttiva e Centro di Chirurgia della Mano, Ospedale di Magenta (Italia)

David Espen, MD, Divisione Ortopedia-Traumatologia, Ospedale Generale, Bolzano (Italia)

Tracy Fairplay, LPT, Studio Privato Bologna (Italia)

Francesco Fanfani, MD, Istituto di Clinica Ortopedica, Sezione di Chirurgia della Mano, Università Cattolica del Sacro Cuore, Roma (Italia)

Claudio Ferrari, MD, Divisione Ortopedia e Traumatologia, Ospedale degli Infermi, ASL 12, Biella (Italia)

Ulrich Frank, MD, Hand Center Bad Neustadt/Saale (Germania)

Guy Foucher, MD, SOS Main, Strasbourg (Francia)

Alain Gilbert, MD, Clinique Jouvenet, Institut de la Main, Paris (Francia)

Riccardo Giunta, MD, Hand Center Bad Neustadt/Saale, (Germania)

VIII COLLABORATORI

Lorenzo Guicciardi, MD, Servizio di Radiologia 2, Policlinico di Modena (Italia)

Eugene T. King, PA-C, St. John's Hospital, Smithtown, NY; North Shore Surgi-Center, Smithtown, NY (USA)

Antonio Landi, MD, Unità Operativa di Chirurgia della Mano e Microchirurgia, Azienda Ospedaliera, Policlinico, Modena (Italia)

Ulrich Lanz, MD, Hand Center Bad Neustadt/Saale (Germania)

Giulio Lauri, MD, Unità Operativa di Chirurgia della Mano e Chirurgia Ricostruttiva, Azienda Ospedaliera Careggi, Firenze (Italia)

W.P. Andrew Lee, MD, Massachusetts General Hospital, Harvard Medical School, Boston (USA)

Andrea Leti Acciari, MD, Unità Operativa di Chirurgia della Mano e Microchirurgia, Azienda Ospedaliera, Policlinico, Modena (Italia)

Stefano Limontini, MD, Unità Operativa di Chirurgia della Mano e Microchirurgia, Azienda Ospedaliera, Policlinico, Modena (Italia)

Alberto Lluch, MD, PhD, Institut Kaplan, Barcelona (Spagna)

Riccardo Luchetti, MD, Reparto di Ortopedia, Traumatologia e Chirurgia della Mano, Ospedale di Stato, San Marino (RSM)

Susan E. Mackinnon, MD, Division of Plastic & Reconstructive Surgery, Washington University School of Medicine, St. Louis, Missouri (USA)

Antonio Maffei, MD, Unità Operativa di Chirurgia della Mano e Microchirurgia, Azienda Ospedaliera, Policlinico di Modena (Italia)

Alberto Mantovani, MD, Divisione di Ortopedia e Traumatologia, AULSS 21 Regione Veneto, Ospedale di Legnago, Verona (Italia)

Marcello Marcialis, MD, Hesperia Hospital, Modena (Italia)

Valerio Mattiuzzo, MD, Reparto di Chirurgia della Mano e Microchirurgia Ortopedica, Istituto Clinico "Città di Brescia" – Brescia (Italia)

Michel Merle, MD, Chirurgia Plastica e Ricostruttiva, Università di Nancy (Francia)

M. Ather Mirza, MD, Hand and Microsurgery, St. John's Hospital, Smithtown, NY (USA)

Goffredo Montagna, MD, Reparto di Ortopedia, Traumatologia e Chirurgia della Mano, Ospedale di Stato, San Marino (RSM)

Wayne A. Morrison, MD, Melbourne University, St. Vincent Hospital, Melbourne, Melbourne (Australia)

Peter A. Nathan, MD, Portland Hand Surgery & Rehabilitation Center, Portland, OR, (USA)

Luca Padua, MD, Istituto di Neurologia, Università Cattolica del Sacro Cuore, Roma (Italia)

Roberto Padua, MD, GLOBE, Gruppo di Lavoro Ortopedia Basata su prove di Efficacia, Divisione di Ortopedia, Ospedale S. Giacomo, Roma (Italia)

Antonio Pagliè^(1,2), MD, ⁽¹⁾Istituto di Clinica Ortopedica, Sezione di Chirurgia della Mano, Università Cattolica del Sacro Cuore, Roma (Italia); ⁽²⁾Laboratoire d'Anatomie – Biomedicale des Saints-Pères, Université René Descartes, Paris (Francia)

Giorgio Pajardi, MD, U.F. Chirurgia della Mano, Policlinico MultiMedica, Milano (Italia)

Cesare Panciera, MD, Modulo di Chirurgia della Mano, Divisione Ortopedico-Traumatologica, ULSS 9, Treviso (Italia)

Paolo Panciera, MD, Modulo di Chirurgia della Mano, Divisione Ortopedico-Traumatologica, ULSS 9, Treviso (Italia)

Alberto Patelli, MD, Reparto di Chirurgia della Mano e Microchirurgia Ortopedica, Istituto Clinico "Città di Brescia" – Brescia (Italia)

Clayton A. Peimer, MD, Northwestern University, Evanston Northwestern Healthcare, Evanston, IL (USA)

Roberta Pentore, MD, Divisione di Neurologia, Ospedale Regionale, Bolzano (Italia)

Giorgio Pivato, MD, U.F. Chirurgia della Mano, Policlinico MultiMedica, Milano (Italia)

Matthew D. Putnam, MD, Hand Surgical Services, University of Minnesota, Minneapolis, MN (USA)

Mary Kate Reinhart, CNP, Malloy College School of Nursing, Rockville Center, NY (USA)

Michele Riccio, MD, U.O. di Chirurgia della Mano e Microchirurgia Ricostruttiva, Clinica di Chirurgia Plastica e Ricostruttiva, Polo Ospedaliero - Universitario, Azienda Ospedaliera Umbro I, Ancona (Italia)

Emilio Romanini, MD, GLOBE, Gruppo di Lavoro Ortopedia Basata su prove di Efficacia, Divisione di Ortopedia, Ospedale S. Giacomo, Roma; Ispeo – Istituto Specialistico Ortopedico, Roma (Italia)

Riccardo Scagni, MD, Hesperia Hospital, Modena (Italia)

Hans Martin Schmidt, MD, PhD, Anatomisches Institut der Universität Bonn (Germania)

Rudolf Schoenhuber, MD, PhD, Divisione di Neurologia, Ospedale Regionale, Bolzano (Italia)

Oliviero Soragni, MD, Reparto di Ortopedia, Traumatologia e Chirurgia della Mano, Ospedale di Stato, San Marino (RSM)

Stefano Tognon, MD, Casa di Cura Abano Terme, Padova (Italia)

Matthew M. Tomaino, MD, Department of Orthopaedic Surgery, University of Pittsburgh (USA)

Pierluigi Tos, MD, GIM (Gruppo Interdivisionale di Microchirurgia), CTO, Torino (Italia)

Thomas H.H. Tung, MD, Division of Plastic & Reconstructive Surgery, Washington University School of Medicine, St. Louis, Missouri (USA)

Graziella Urso, TdR, Studio Privato Milano (Italia)

Luc Van Overstraeten, MD, SOS Main, Strasbourg (Francia)

Adolfo Vigasio, MD, Reparto di Chirurgia della Mano e Microchirurgia Ortopedica, Istituto Clinico "Città di Brescia" – Brescia (Italia)

Bradon J. Wilhelmi, MD, Massachusetts General Hospital, Harvard Medical School, Boston (USA)

Patricia Yugueros, Departments of Orthopedic Surgery and Anatomy, Division of Hand Surgery, Mayo Clinic and Mayo Foundation, Rochester, MN (USA)

Gustavo Zanoli, MD, GLOBE, Gruppo di Lavoro Ortopedia Basata su prove di Efficacia, Divisione di Ortopedia, Ospedale S. Giacomo, Roma (Italia)



PRESENTAZIONE



Quando l'amico Luchetti mi ha chiesto di fare la premessa al suo libro mi sono chiesto:

scrivere ancora sull sindrome del tunnel carpale? Perché? Si sono già versati fiumi ditoner sull'argomento. Ma proprio questi fiumi ci dicono che ancora qualcosa da capire o da scegliere c'è.

Operare sempre? Tutti? Conosco colleghi che hanno casistiche personali di alcune migliaia di interventi. Ne conosco altri che in parecchi anni ne contano solo alcune decine. È difficile dire perché! Forse il reclutamento è diverso per il tipo di ambulatorio o il tipo di lavoro industriale o artigianale della regione. O forse le indicazioni sono molto elastiche ed allora dovrebbero essere ridimensionate.

Chirurgia aperta od endoscopica?

I fautori ed i detrattori delle due tecniche non si sono messi d'accordo! Lo faranno mai?

E poi c'è la questione della curva di apprendimento.

E quale tecnica? Visto che ce ne sono decine!

Ed il legamento? Lo lasciamo aperto? Lo chiudiamo?

E le recidive?

E il salvataggio degli insuccessi?

Se per alcuni chirurghi della mano tutte queste domande hanno delle risposte che possono essere delle certezze (magari con diversificazione a seconda dei casi) per molti altri chirurghi le risposte non sono certe o introducono altre domande o dubbi.

Dunque ha fatto bene Luchetti a fare questo libro di cui pre-gusto la sua lettura anche se non sono sicuro che riuscirà a convincere tutti.

E poiché "De captu lectoris habent sua fata libelli" gli auguro di catturare tanti lettori.

PROF. GIORGIO BRUNELLI



INTRODUZIONE



È opinione comune che la sindrome del tunnel carpale sia la forma di trattamento chirurgico più frequente in chirurgia della mano. Già dall'osservazione della letteratura si può rilevare come siano presenti, in larga maggioranza, lavori sul tema. Pur essendo una patologia largamente trattata, vengono costantemente segnalate nuove forme di trattamento chirurgico. Negli ultimi 10 anni infatti l'avvento della chirurgia endoscopica ha rivoluzionato il sistema di trattamento, proponendosi con risultati clinici similari od addirittura superiori a quelli della chirurgia tradizionale. Tale tecnica ha però favorito l'insorgere di pubblicazioni su nuove complicanze relative alla metodica stessa che hanno lasciato perplessi i cultori della materia. Il fenomeno ha stimolato gli studiosi di questa patologia a revisionare le proprie casistiche mettendo a nudo i risultati e in comparazione i risultati delle varie tecniche chirurgiche esistenti e ricercando i veri vantaggi e svantaggi dell'una rispetto alle altre. È nata così una competizione volta alla ricerca della migliore tecnica di trattamento chirurgico e la letteratura mondiale ha fatto da testimone a questo evento.

L'idea di portare a compimento una monografia sul tema della Sindrome del Tunnel Carpale nasce appunto dalla constatazione di questi accadimenti e vuole essere un contributo a questa ricerca. Lo scopo di questa opera vuole essere quello di confermare l'esistenza di varie tecniche chirurgiche per il trattamento della STC attraverso una precisa trattazione e di verificarne le particolarità mediante i consigli dell'autore. A questa parte dell'opera viene associata una parte video eseguita dall'autore stesso con l'intento di rendere ancora più chiara ed esplicita la tecnica. In questa maniera i chirurghi possono apprendere visivamente le particolarità della procedura chirurgica.

L'opera considera inoltre i trattamenti conservativi pre-chirurgici ed il trattamento riabilitativo post-operatorio, ma, aspetto importante, considera soprattutto le complicanze ed il loro relativo trattamento. Questa parte della monografia è vo-

lutamente ampio poiché le complicanze sono sempre più in aumento e richiedono un preciso riconoscimento per un miglior trattamento.

Da ultimo la monografia riporta un capitolo sullo studio della valutazione dei risultati. Questo argomento è sembrato estremamente necessario poiché attualmente non è più sufficiente valutare il risultato del trattamento solo dal punto di vista clinico: è necessario infatti ascoltare il paziente per apprendere la sua soddisfazione, ovvero verificare se le sue aspettative sono state rispettate. Questo metodica di valutazione è permessa dall'introduzione dei questionari generici, segmentali o di patologia specifici.

A CHI SI RIVOLGE L'OPERA

L'opera monografica con questo profilo chirurgico si rivolge prevalentemente agli specialisti del settore ovvero ai chirurghi (chirurghi della mano, ortopedici e chirurghi plastici, fisioterapisti e riabilitatori della mano), giovani e non. Ai giovani chirurghi si rivolge per spiegare loro le modalità tecniche di trattamento chirurgico della patologia e per informarli sulle procedure alternative, anche non chirurgiche. Li informa inoltre delle complicanze e dei rispettivi trattamenti. Ai secondi si rivolge in maniera più profonda. Vuole essere un momento di riflessione su questa patologia ritenuta erroneamente dai più di semplice trattamento e di facile risoluzione. I capitoli della parte chirurgica a confronto e delle complicanze, ma anche del trattamento conservativo e riabilitativo vuole confermare come questa patologia non debba essere sottovalutata. Un trattamento non corretto può non solo non soddisfare il paziente, ma inficiare il corretto uso della mano e ridurre la prestazione lavorativa stessa rendendo invalido il soggetto. L'opera infine si rivolge a tutti i medici ed agli studenti in medicina per presentare loro l'ampia problematica che questa frequentissima patologia propone.



GENERALITÀ



STORIA DELLA SINDROME DEL TUNNEL CARPALE

P. C. Amadio

La Sindrome del Tunnel Carpale (STC) è la patologia maggiormente trattata dal chirurgo della mano. Anche se già nota in passato è stata esaurientemente descritta con diversi appellativi solo dopo la II^a Guerra Mondiale.

Una descrizione chiara dei pazienti affetti da questa sindrome risale a metà dell'800. L'evoluzione che la definizione del quadro clinico ha avuto nel tempo fino ad arrivare alle conoscenze attuali è molto interessante e rispecchia l'andamento tipico di molte altre patologie.

All'inizio c'era confusione sulla fisiopatologia e furono enunciate varie teorie eziologiche e diverse diagnosi per la stessa entità clinica. Più tardi, le varie tendenze hanno finito per lasciare posto ad un'unica e coerente definizione.

Per arrivare alle tre principali definizioni oggi accettate dovevano incontrarsi quella dell'acroparestesia, della neurite del nervo tenare e della neuropatia del nervo mediano secondaria a frattura del polso. L'ultima era conosciuta già dal 1836, grazie alla descrizione di Gensoul¹ di un intrappolamento del nervo mediano in una frattura spostata di radio.

Nel 1854 Paget² descrisse due casi di neuropatia del nervo mediano secondarie a fratture distali del radio, una trattata con amputazione, l'altra con l'applicazione di un'ortesi. Nel 1884 Bouilly illustrò una neuropatia del nervo mediano, in un giovane di 17 anni con frattura di Colles, trattata con l'escissione del callo palmare esuberante³, avvicinandosi così all'attuale comprensione dell'etiopatogenesi della sindrome e della sua cura. Vennero revisionati altri casi da Blecher nel 1908⁴ e da Kirscheim nel 1905⁵. Nel 1926, Dickson descrisse un caso di causalgia secondaria ad una frattura di Colles trattata con neuretisi del mediano⁶. Nel 1933, durante i loro studi su cadaveri⁷, Abbott e Saunders scoprirono la presenza di un'aumentata resistenza al deflusso di tintura iniettata nel canale carpale a polso flesso. Questi studi hanno portato ad abbandonare l'uso dell'immobilizzazione secondo Cotton-Loder (Fig. 1-1), comunemente utilizzata fino ad allora nel trattamento della frattura di Colles. Più tardi Bunnell affermava che il suo interesse

per quella che sarebbe diventata in seguito la Sindrome del Tunnel Carpale era dovuto alle ricerche pubblicate dai suoi colleghi di San Francisco, Abbott e Saunders⁸. Ancora oggi rimane attuale il problema dell'insorgenza della STC a seguito ad una frattura di Colles (Fig. 1-2).

Un altro filo conduttore è stato l'insorgenza di una neuropatia del mediano in pazienti con lussazione del semilunare. Nel 1922, Speed ne descrisse tre casi⁹ in cui l'escissione del semilunare migliorava il quadro. Watson-Jones⁹ e Meyerding nel 1927¹⁰ riportarono l'eccellente miglioramento della funzione del nervo mediano dopo asportazione del semilunare lussato. Il trattamento dell'asportazione del semilunare nelle lussazioni croniche di quest'osso è ancora oggi utilizzato (Fig. 1-3).

Il secondo punto, storicamente parlando, era quello dell'acroparestesia. All'inizio non si pensava che l'acroparestesia e la neuropatia del nervo mediano secondaria ad una frattura di polso potessero condividere una comune etiologia anatomica, il retinacolo dei flessori al polso. Nel 1862 Raynaud affermava che l'origine dell'acroparestesia era vasomotoria¹¹, ma descriveva il quadro clinico con i sintomi classici della STC: "un grave senso di intorpidimento e formicolio... una ridotta sensazione tattile tale da rendere difficile tenere piccoli oggetti tra le dita". Senza dubbio questi sono, anche al giorno d'oggi, i sintomi lamentati dalla maggior parte dei pazienti affetti da STC. Nel 1880 Putnam, a Boston, descriveva l'insorgenza di una parestesia notturna in 37 pazienti di cui la maggioranza era di sesso femminile. Notava che "tenere la mano fuori dal letto, scuoterla... (o il suo uso) o strofinarla a lungo, faceva regredire i sintomi", e che "certe dita erano più gravemente affette... spesso quelle innervate dal mediano"¹². Ancora una volta si rievocavano i sintomi che definiscono oggi la STC. Malgrado il chiaro coinvolgimento del mediano e che il sito anatomico interessato fosse il polso, Putnam pensava che la causa fosse "un'alterazione dell'apporto ematico al nervo mediano" e suggeriva una terapia galvanica o con nitrati di amile o cannabis. Ormerod nel 1883 coniava, con il termine di acro-

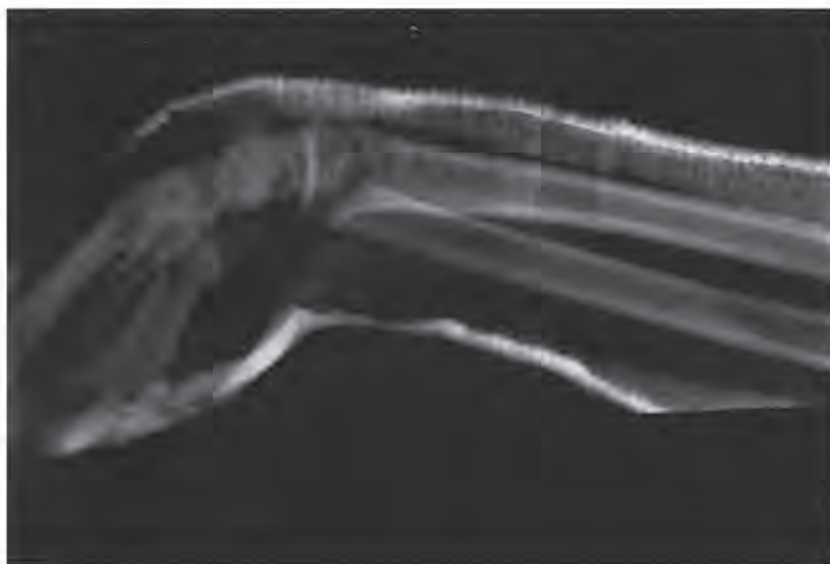

Fig. 1-1. L'immobilizzazione secondo Cotton-Loder nel trattamento della frattura di Colles. Giustamente abbandonata.

parestesia, il quadro caratterizzato da intorpidimento e formicolio della punta delle dita, descritto in precedenza da Raynaud e Putnam¹³. Nel 1906 Farquhar Buzzard, fisico al servizio del re Edoardo VII d'Inghilterra, postulò che l'acroparestesia era dovuta ad un problema del plesso brachiale, spesso per la presenza di una costa soprannumeraria^{14,15}. Per tale motivo consigliava l'asportazione di questa. Questa pratica si è successivamente diffusa negli Stati Uniti grazie a W.W. Keene¹⁴, un chirurgo con forti legami politici, che trattò il Presidente americano, Grover Cleveland, anni prima per un cancro alla testa e al collo. Sfortunatamente per i pazienti con STC quest'ipotesi etiologica era diventata molto popolare portando all'esecuzione di una serie di interventi chirurgici non idonei fino al 1940^{16,17}. Nel 1944¹⁸ Walsh imputava ancora l'acroparestesia ad un problema di plesso brachiale e Behrman nel 1945¹⁹, notava l'associazione dell'acroparestesia con la gravidanza, ma ne dava la colpa ad una compressione a livello del plesso brachiale. Oggi sappiamo che queste ipotesi etiologiche erano false e portavano ad un vicolo cieco.

Una seconda strada senza uscita era quella della neurite del nervo motore, e cioè che il problema dell'atrofia dei muscoli te-

nari (Fig. 1-4), era tenuto staccato da quello dell'acroparestesia. Si capisce difficilmente come si potesse pensare che l'intorpidimento, distribuito sul territorio del mediano, fosse dovuto ad un problema di plesso mentre l'atrofia dei muscoli tenari ad un problema locale della branca motoria. Sicuramente, Occam avrebbe suggerito un'unica diagnosi denominata compressione del tunnel carpale. Hunt, all'inizio del '900, ha associato la neurite del nervo tenare del mediano con una causa lavorativa²⁰ e de-enfatizzava, così, la sintomatologia sensitiva. Moersch nel 1938 considerava di nuovo la teoria dell'interessamento isolato del nervo tenare²¹, finendo ancora in un vicolo cieco.

Non è possibile risalire al primo autore che pensò ad un coinvolgimento distale del mediano per spiegare l'intorpidimento della punta delle dita. Una ricerca negli archivi della Mayo Clinic ha rivelato che intorno agli anni '10 Henry Plummer, un eminente clinico, aveva diagnosticato una neuropatia idiopatica periferica del mediano in un paziente di 66 anni¹⁰, ma non fece nessun trattamento. Nel 1913 Pierre Marie e Charles Foix, in un articolo presentato alla Società Francese di Neurologia, descriveva la presenza di un grosso pseudoneuroma con una demielinizzazione del nervo mediano, trovato durante

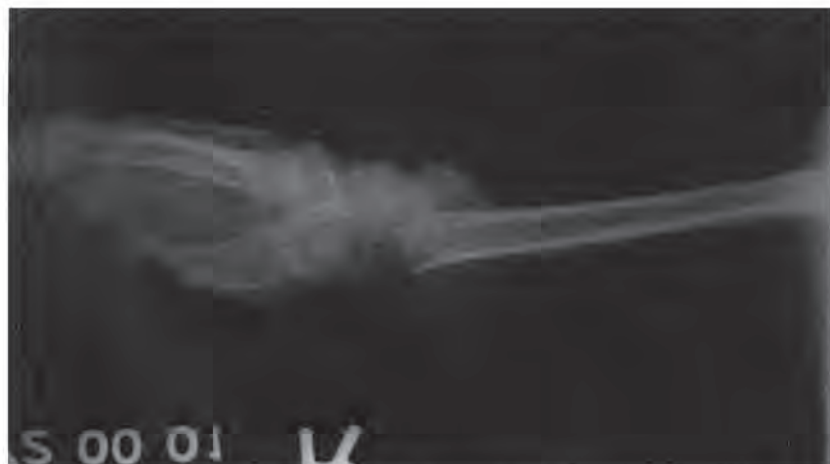
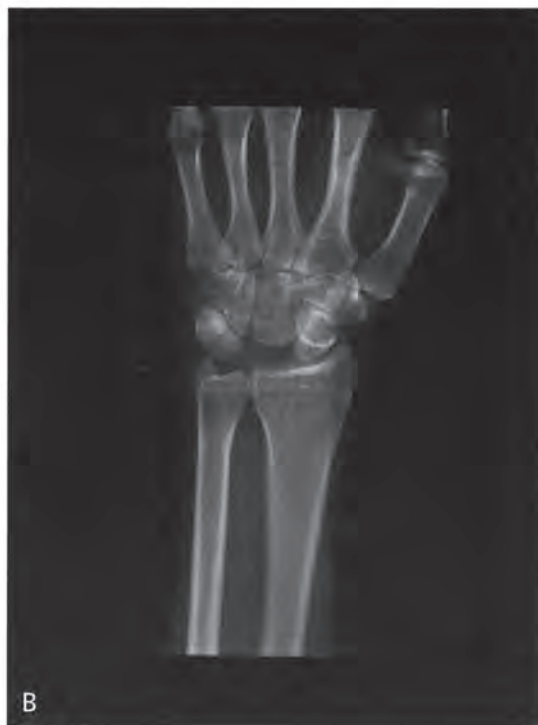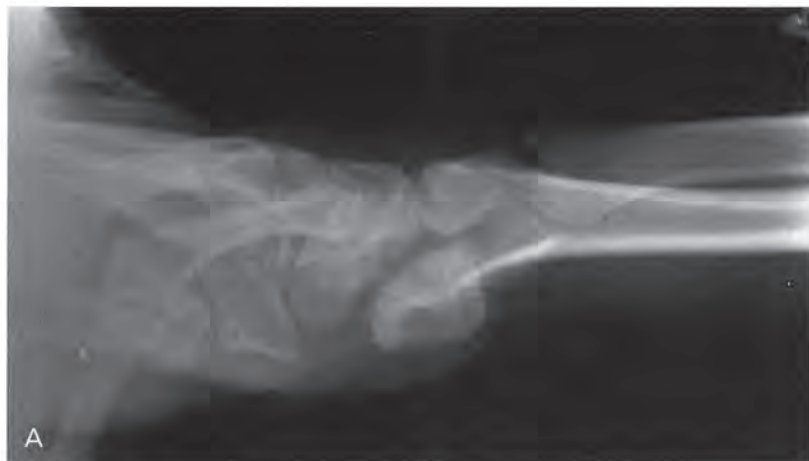


Fig. 1-2. Le fratture di Colles scomposte sono ancora una causa frequente dell'insorgenza della STC postraumatica.

Fig. 1-3. La lussazione cronica del semilunare è una causa d'insorgenza della STC, ed è tuttora trattata con l'asportazione del semilunare. A, Lussazione cronica del semilunare associata ai sintomi della STC. B, Scomparsa dei sintomi dopo asportazione del semilunare.



l'autopsia del cadavere di una donna di 80 anni²². Venne suggerito che “probabilmente in caso di diagnosi precoce...l'apertura del legamento avrebbe potuto bloccare l'evoluzione del fenomeno”. Parole sante, ma sfortunatamente solo poche persone avevano letto o preso in considerazione le osservazioni di Marie e Foix. La seconda apparizione in letteratura di un trattamento centrato sul canale carpale è da far risalire ad una pubblicazione di Learmonth del 1933²³. In questa l'autore descrive due casi di sezione del retinacolo dei flessori, nel 1929, per trattare una neuropatia del mediano, secondaria ad una pseudoartrosi di scafoide ed un altro, nel 1930, per una neuropatia del mediano associata ad un'artrite del polso senza specifica lesione carpale. Ci si avvicinava così all'etiologia ed alla tera-

pia accettata ai giorni nostri, benché Learmonth considerasse quest'evenienza rara. Nel 1935, Zabriskie pensava che “l'intorpidimento veniva da altro che da un interessamento della branca tenare”²⁴. Wartenberg scriveva nel 1939 che “... la parestesia, di cui la maggior parte dei pazienti si lamentano... un elemento completamente ignorato da Hunt”²⁵, mettendo i due concetti, l'acroparestesia e la neurite della branca tenare, su un unico filo conduttore: la Sindrome del Tunnel Carpale, ipotesi anche accettata da Zachary nel 1945²⁶. Infine, nel 1946, Cannon e Love pubblicarono il risultato ottenuto dopo sezione del retinacolo dei flessori su 38 casi affetti da neuropatia distale del mediano²⁷. Quest'articolo, pietra miliare nella storia della STC, descriveva anche la tecnica chirurgica utilizzata (Fig. 1-5).

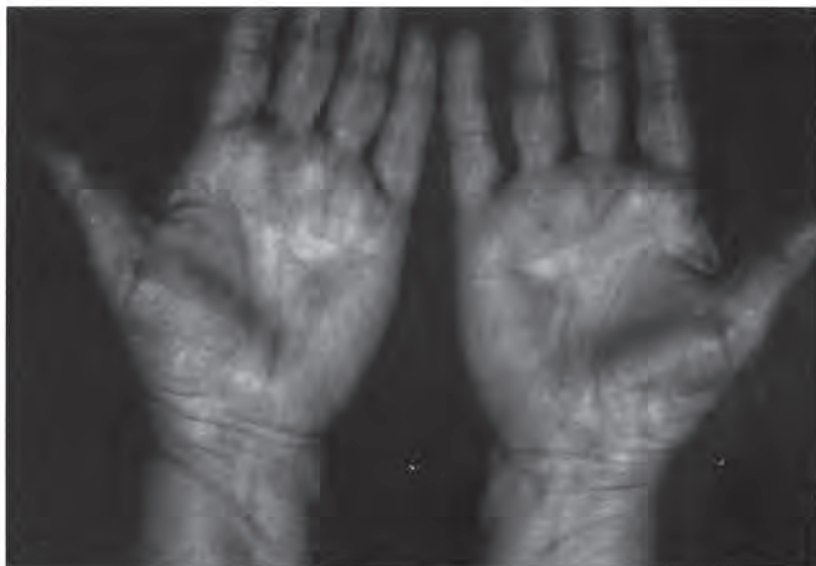


Fig. 1-4. Atrofia dei muscoli tenari. Nel passato questo quadro era attribuito ad una compressione isolata del ramo motore del nervo mediano, mentre le parestesie associate ad una patologia del plesso brachiale. Oggi siamo in grado di affermare che sono tutte e due causate da una stessa malattia: la sindrome del tunnel carpale.

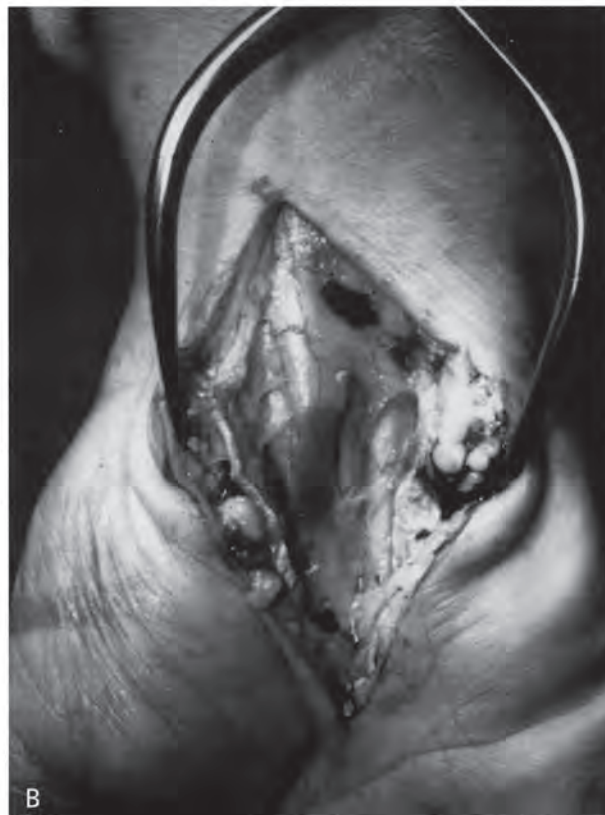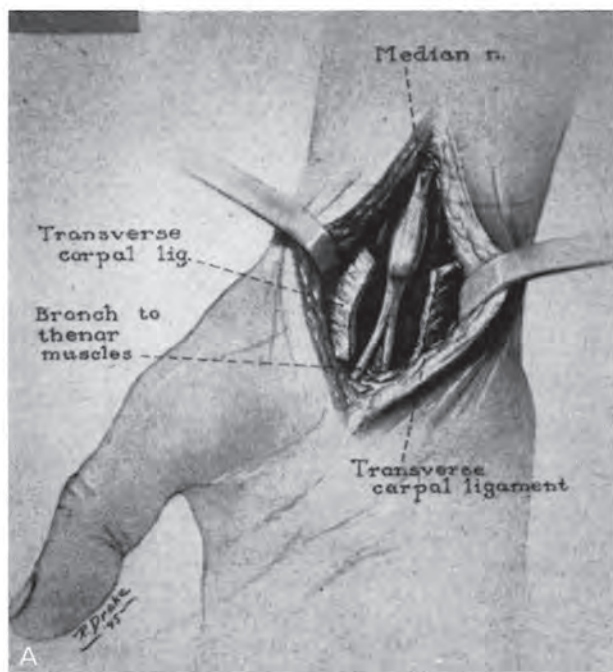


Fig. 1-5. Questa figura rappresenta l'anatomia della sindrome del tunnel carpale (A) e l'intervento di apertura dello stesso (B). Tratto dall'articolo di Cannon e Love. (Artwork copyright Mayo Foundation, da un articolo apparso nel: *Journal of Bone and Joint Surgery*, per gentile concessione).

Brain è considerato il padre della STC con l'articolo scritto sul *Lancet* nel 1947²⁸, ma, come è stato evidenziato, molti prima di lui avevano scritto su quest'argomento. Nel suo articolo descrive come l'acroparestesia e la neurite del ramo tenare sono due manifestazioni di una neuropatia del mediano secondaria ad una compressione al retinacolo dei flessori. Sottolineava che "la causa era SOLO dovuta ad una lesione del nervo

mediano senza coinvolgimento del plesso brachiale". Purtroppo l'illustrazione nell'articolo era fuorviante perché evidenziava il retinacolo in posizione prossimale rispetto alla plica di flessione del polso (Fig. 1-6). Ciò ha portato ad una miscomprensione sull'effettivo trattamento della patologia²⁹, inducendo, in certi ambienti, l'utilizzo di un accesso sul 1/3 distale dell'avambraccio piuttosto che sul palmo.

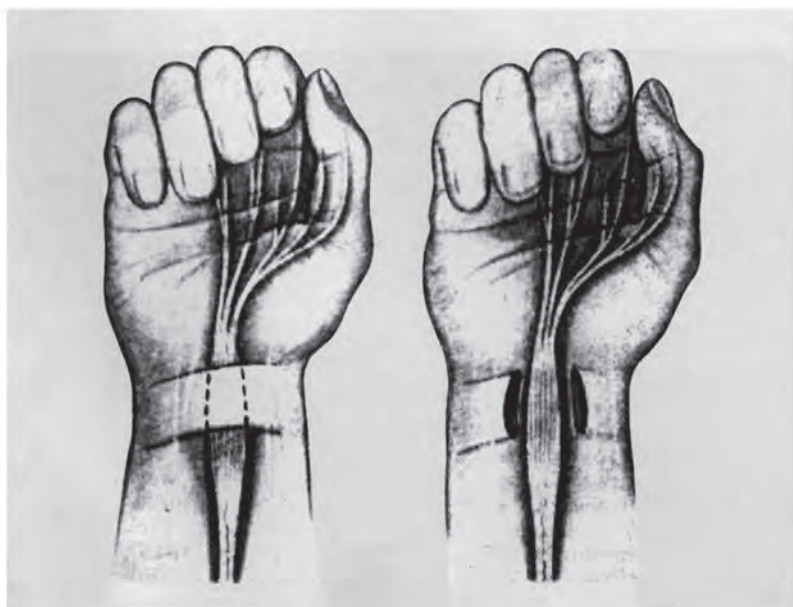


Fig. 1-6. Rappresentazione dell'anatomia del canale carpale, in cui il retinacolo è posto prossimale alla plica del polso piuttosto che distale. (Tratto da un articolo di Brain, per gentile concessione della *Lancet*).

Il nome associato alla diffusione della STC è sicuramente quello di George Phalen, reso famoso da articoli pubblicati nel 1950³⁰ 1951⁸ e 1957³¹ che riportò in letteratura la sua esperienza su centinaia di casi. Egli riteneva che Brain avesse avuto su di lui una grande influenza³² anche se durante la seconda guerra mondiale collaborava con Bunnel ed era studente alla Mayo Clinic negli anni 30, quindi contemporaneo di Moersch e Learmonth.

L'origine del termine "Sindrome del Tunnel Carpale" non è ben conosciuta. È stato utilizzato per la prima volta da Kremer et al. in un articolo del 1953³³, attribuendolo, però, a M.J. Mc Ardle che lo aveva usato in una comunicazione nel 1949.

Oggi sappiamo che la patogenesi della STC sta nell'ipertrofia sinoviale e l'aumento della pressione intracanalare. Questa etiologia era stata enfatizzata da Phalen agli inizi degli anni 50^{8,30,31} e notata da Woltman nel 1941³⁴. Brain²⁸ e Denny-Brown³⁵ sottolinearono l'ischemia da compressione esterna. Raynaud¹¹ e Putnam¹², come precedentemente detto, pensavano che la causa principale dell'ischemia delle piccole fibre nervose fosse dovuta ad una patologia vascolare intrinseca del nervo. Ciò può essere vero in pazienti affetti da diabete o polineuropatia, ma non è sicuramente la causa più frequente di STC.

La "Work Association of Carpal Tunnel Syndrome" era stata creata prima ancora che fosse ben conosciuta la ragione scatenante il quadro. Poore nel 1873³⁶ ha definito la STC come il crampo dello scrivano. Agli inizi del '900 Hunt collegava la neurite del nervo tenare a cause lavorative, ma si dovette aspettare il 1980 per aver ulteriori dati sull'epidemiologia della STC grazie ad un lavoro pubblicato da Stevens et al.³⁷, in cui si presentava il risultato di un controllo di tutti i casi di STC in una comunità negli Stati Uniti. Tra il 1960 e il 1980 sono stati diagnosticati in media un caso per mille abitanti. Studi successivi hanno dimostrato che esisteva un considerevole numero di casi non trattati e non diagnosticati nella comunità³⁸. La miglior stima attuale riguardo la prevalenza della sindrome, diagnosticata o no, va dal 2 al 5%³⁹.

Per molti anni si è pensato che il release del retinacolo dei flessori in una neuropatia del mediano fosse stato realizzato per la prima volta da Learmonth (Fig. 1-7). È difficile esserne sicuri, ma negli archivi della Mayo Clinic sono stati ritrovati degli articoli che rivelano che Herbert Galloway, chirurgo ortopedico Canadese, uno dei primi presidenti della "American Orthopedic Association", aveva esplorato un nervo mediano al polso per una neuropatia secondaria ad un trauma da schiacciamento e sezionò il retinacolo degli flessori nel 1924⁴⁰. Sino ad oggi non è stato trovato nessun caso precedente a questo.

Le infiltrazioni di steroidi sono un trattamento comune per la STC. Rimane difficile sapere quando questa terapia è stata introdotta, ma sempre in base agli archivi della Mayo Clinic, si sa che nel 1954 questa era già usata¹⁰. Phalen e Kendrick furono i primi a pubblicare i risultati delle loro esperienze 1957³¹.

Come già precisato, l'Associazione tra STC e gravidanza era un fatto conosciuto. Nel 1888¹² Putman faceva già il legame tra acroparestesia e gravidanza. Kremer postulava, nel 1953³³, che la causa fosse la ritenzione idrica, ipotesi ancora oggi più accreditata.

È nel 1956 che viene introdotto, con Simpson, lo studio neurofisiologico della STC⁴¹. Dopo di lui sono state fatte a tal proposito molte pubblicazioni e la "American Academy of Electrodiagnostic Medicine" ha pubblicato gli standard elettrofisiologici per la diagnosi della STC⁴².

Com'è possibile notare da questi riferimenti storici, la STC è stata al centro di accese discussioni riportate in letteratura e la



Fig. 1-7. James R. Learmonth (Copyright Mayo Foundation, per gentile concessione).

nostra comprensione di questa patologia è tuttora in evoluzione. Recentemente l'attenzione è stata concentrata sul legame che può avere la STC con alcune attività lavorative, la validità della terapia endoscopica³⁹, il meccanismo d'azione degli steroidi⁴⁴, l'utilità dei diuretici, FANS, vitamine⁴³ e i criteri per fare diagnosi⁴⁵. Ci si chiede se la STC sia una condizione clinica diagnosticabile in base al riconoscimento di sintomi e esami fisici o se sia una condizione fisiopatologica che può essere evidenziata solo in base a dati elettrofisiopatologici. L'opinione più accreditata è che sia diagnosticabile clinicamente in base ad alterazioni di dati fisiologici del nervo mediano a livello del retinacolo dei flessori. Tra l'altro i test elettrofisiologici sono di grande aiuto nella conferma diagnostica, ma non sono sufficienti perché, anche se normali, non escludono la presenza della patologia. Spesso, pazienti con un rallentamento dei valori elettrofisiologici del nervo mediano al polso non presentano sintomi di malattia³⁸. Sono strumentalmente riconosciuti come STC ma, da quello che gli studi epidemiologici eseguiti ci permettono di sapere, molti di questi casi non evolveranno in un quadro conclamato³⁸. D'altra parte coloro che presentano i sintomi della malattia con dati elettrofisiologici normali rispondono alla terapia, anche chirurgica, nello stesso modo di quelli la cui patologia è confermata strumentalmente⁴⁶. Tutto questo conferma che la diagnosi deve essere clinica.

In conclusione, la STC è un valido esempio di come evolve il pensiero medico: dall'unione di idee differenti e dalla delusione di strade senza uscite si arriva alla rapida diffusione di una visione coerente della patologia.

Bibliografia

1. Gensoul: Arch gén de méd XL: 187 1836.
2. Paget J: Lectures on Surgical Pathology. Philadelphia, Lindsay and Blakistone, 1854.
3. Lewis D, Miller EM: Peripheral nerve injuries associated with fractures. *Trans Am Surg Assoc* 40: 489-580, 1922.
4. Blecher (Dr): Die Schädigung des nervus medianus als komplikation des typischen radiusbruches deutsche. *Zeitschrift für chirurgie* 93: 34-45, 1908.
5. Kirchheim T: Ueber verletzungen des n mediane bei fractura radii an klassischer stelle. Thesis. Berlin, Friedrich-Wilhelm Universitaet zu Berlin, 1910.
6. Dickson FD: *South M J* xix: 37, 1926.
7. Abbott LC, Saunders JB del M: Injuries of the median nerve in fractures of the lower end of the radius. *Surg Gynecol Obstet* 57: 507-516, 1933.
8. Phalen GS: Spontaneous compression of the median nerve at the wrist. *JAMA* 145: 1128-1132, 1951.
9. Watson-Jones R: Carpal semilunar dislocations and other wrist dislocations with associated nerve lesions. *Proceedings of the Royal Society of Medicine* 22: 1071-1086, 1929.
10. Amadio PC: The Mayo Clinic and carpal tunnel syndrome. *Mayo Clin Proc* 67: 42-48, 1992.
11. Raynaud M: De l'asphyxie locale et de la gangrène symétrique des extrémités. Paris: Rignoux. Trans by T. Barlow, *Collected Monographs*, Vol 121, London: New Sydenham Society, 1888.
12. Putnam JJ: A series of cases of paraesthesia, mainly of the hands, of periodical recurrence, and possibly of vaso-motor origin. *Arch Med (NY)* 4: 147-162, 1880.
13. Ormerod JA: On a peculiar numbness and paresis of the hands. *St Barts Hosp Rep* 19: 17-26, 1883.
14. Keen WW: The symptomatology, diagnosis and surgical treatment of cervical ribs. *Am J Med Sci* 133: 193, 1907.
15. Pfeffer GB, Gelberman RH, Boyes JH, Rydevik B: The history of carpal tunnel syndrome. *J Hand Surg* 13B: 28-34, 1988.
16. Sargent P: Lesions of the brachial plexus associated with rudimentary ribs. *Brain* 44: 95-124, 1921.
17. Kinnier Wilson SA: Some points in the symptomatology of cervical ribs with especial reference to muscular wasting. *Proceedings of the Royal Society of Medicine* 6: 133-138, 1913.
18. Walsh FMR, Jackson H, Wyburn-Mason R: On some pressure effects associated with cervical and with rudimentary and "normal" first ribs, and the factors entering into their causation. *Brain* 67: 141-177, 1944.
19. Behrman S: Acroparaesthesia. *Proc R Soc Med* 38: 600-601, 1945.
20. Hunt JR: Occupation neuritis of the thenar branch of the median nerve: (a well defined type of neural atrophy of the hand). *Trans Am Neurol Assoc* 35: 184, 1910.
21. Moersch FP: Median thenar neuritis. *Proc Staff Meet Mayo Clin* 13: 220-222, 1938.
22. Marie P, Foix C: Atrophie isolée de l'éminence thénar d'origine névritique. Rôle du ligament annulaire antérieur du carpe dans la pathogénie de la lésion. *Revue Neurol* 26: 647-649, 1913.
23. Learmonth JR: The principle of decompression in the treatment of certain diseases of peripheral nerves. *Surg Clin North Am* 13: 905-913, 1933.
24. Zabriskie EG, Hare CC, Masselink RJ: Hypertrophic arthritis of cervical vertebrae with thenar muscular atrophy occurring in three sisters. *Bulletin of the Neurological Institute of New York* 4: 207, 1935.
25. Wartenberg R: Partial thenar atrophy. *Archives of neurology and psychiatry* 42: 373, 1939.
26. Zachary RB: Thenar palsy due to compression of the median nerve in the carpal tunnel. *Surg Gynecol Obstet* 81: 213-217, 1945.
27. Cannon BW, Love JG: Tardy median palsy: median neuritis; median thenar neuritis amenable to surgery. *Surgery* 20: 210-216, 1946.
28. Brain WR, Wright AD, Wilkinson M: Spontaneous compression of both median nerves in the carpal tunnel: six cases treated surgically. *Lancet* 1: 277-282, 1947.
29. Harris HA: Compression of median nerve in carpal tunnel (letter to the editor). *Lancet* 1: 387, 1947.
30. Phalen GS, Gardner WJ, La Londe AA: Neuropathy of the median nerve due to compression beneath the transverse carpal ligament. *J Bone Joint Surg* 32A: 109-112, 1950.
31. Phalen GS, Kendrick JJ: Compression neuropathy of the median nerve in the carpal tunnel. *JAMA* 164: 524-530, 1957.
32. Phalen GS: The birth of a syndrome, or carpal tunnel revisited (editorial). *J Hand Surg* 6: 109-110, 1981.
33. Kremer M, Gilliat RW, Golding JSR, Wilson TG: Acroparaesthesiae in the carpal-tunnel syndrome. *Lancet* 2: 590-595, 1953.
34. Woltman MW: Neuritis associated with acromegaly. *Archives of neurology and Psychiatry* 680-682, 1941.
35. Denny-Brown D, Brenner C: Paralysis of nerve induced by direct pressure and by tourniquet. *Archives Neurol Psychiatry* 51: 1-26, 1944.
36. Poore GV: On a case of writer's cramp, and subsequent general spasm of the right arm, treated by the joint use of the continuous galvanic current and the rhythmical exercise of the affected muscles. *Practitioner* 9: 129-137, 1873.
37. Stevens JC, Sun S, Beard CM, et al: Carpal tunnel syndrome in Rochester, Minnesota, 1961 to 1980. *Neurology* 38: 134-138, 1988.
38. Atroshi I, Gummesson C, Johnsson R, et al: Prevalence of carpal tunnel syndrome in a general population. *JAMA* 282: 153-158, 1999.
39. Atroshi I, Johnsson R, Ornstein E: Endoscopic carpal tunnel release: Prospective assessment of 255 consecutive cases. *J Hand Surg* 22B: 42-47, 1997.
40. Amadio PC: The first carpal tunnel release? *J Hand Surg* 20B: 40-41, 1995.
41. Simpson JA: Electrical signs in the diagnosis of carpal tunnel and related syndromes. *J Neurol Neurosurg Psychiatry* 19: 275-280, 1956.
42. Stevens JC: AAEE minimonograph #26: the electrodiagnosis of carpal tunnel syndrome. *Muscle Nerve* 10: 99-113, 1987.
43. Amadio PC: Carpal tunnel syndrome, pyridoxine, and the work place. *J Hand Surg* 12A: 875-880, 1987.
44. Foster JB: Hydrocortisone and the carpal-tunnel syndrome. *Lancet* 1: 454-456, 1960.
45. Rempel D, Evanoff B, Amadio PC, et al: Consensus criteria for the classification of carpal tunnel syndrome in epidemiologic studies. *Am J Public Health* 88 (10): 1447-1451, 1998.
46. Grundberg AB: Carpal tunnel decompression in spite of normal electromyography. *J Hand Surg* 8A (3): 348-349, 1983.

ANATOMIA DEL TUNNEL CARPALE

P. Yugueros, R. A. Berger

Il tunnel carpale è un canale osteofibroso delimitato dalle ossa carpali e dal retinacolo dei flessori. Il pavimento, a forma d'arco, è composto da 4 sporgenze ossee; il pisiforme e il tubercolo dello scafoide prossimalmente e l'uncino dell'uncinato ed il tubercolo del trapezio distalmente. Il tendine del piccolo palmare passa volarmente al retinacolo dei flessori per fondersi con l'aponeurosi palmare. Dorsalmente all'aponeurosi un legamento spesso, detto legamento trasverso del carpo, delimita il tetto del tunnel. Alcuni autori considerano i termini "retinacolo dei flessori" e "legamento trasverso del carpo" sinonimi^{1,2,3}. Il retinacolo dei flessori si estende dalla parte distale del radio alla metafisi prossimale del terzo metacarpo. Il margine ulnare (mediale) è ben ancorato all'uncino dell'uncinato ed al pisiforme, quello radiale (laterale) al trapezio ed al polo distale dello scafoide. Il retinacolo dei flessori potrebbe essere diviso in tre parti, una prossimale, in continuità diretta con la fascia antibrachiale, una distale e una centrale rappresentate dal legamento trasverso del carpo. Più distalmente troviamo un'aponeurosi tra i muscoli tenari ed ipotenari⁴ (Fig. 2-1).

Malgrado le comunicazioni prossimali con l'avambraccio e distali con il palmo, il tunnel carpale si comporta come un compartimento chiuso con tessuti e pressione propria⁵. Longitudinalmente il tunnel ha una forma a clessidra con la porzione più stretta (20 mm) all'altezza dell'uncino dell'uncinato, circa 2-2,5 cm dal margine prossimale. Mentre ai margini prossimale e distale raggiunge i 25 mm. È più spesso e più stretto a livello della sua inserzione con l'uncino dell'uncinato e con il tubercolo del trapezio.

Il lato radiale del retinacolo dei flessori si divide in due formando uno strato superficiale, uno profondo ed un tunnel per il tendine del flessore radiale del carpo (Fig. 2-2).

Quest'ultimo si continua con il canale osteofibroso per il tendine del flessore radiale del carpo che inizia volarmente al polo distale dello scafoide e continua distalmente alla faccia dorsale del bordo del trapezio.

Il tunnel carpale contiene nel suo interno il nervo mediano, la tipica ma molto variabile arteria mediana e nove tendini flessori estrinseci. Il nervo mediano è composto da fibre nervose provenienti dalle radici nervose di C5 fino a T1. Scorre distalmente nell'avambraccio tra i muscoli flessori superficiali comuni ed i ventri muscolari dei flessori profondi, e spesso si trova nello strato più esterno dell'epimisio dei muscoli flessori superficiali comuni delle dita. Nella porzione distale dell'avambraccio diventa più superficiale passando tra i tendini ulnari dei flessori superficiali e del flessore radiale del carpo, dorsalmente o dorso-radialmente al tendine del palmare breve.

A circa 5 cm prossimalmente alla plica del polso, nello spazio compreso tra questo limite e quello del margine prossimale del tunnel carpale, emerge il ramo cutaneo palmare del nervo mediano. Scorre inizialmente per 1,6 a 2,5 cm parallelamente al nervo mediano per poi passare sotto la fascia antibrachiale tra il tendine del palmare breve e del flessore radiale del carpo^{6,7}. Si porta, quindi, superficialmente, attraverso la fascia per scorrere volarmente al retinacolo degli estensori, a circa 0,8 cm prossimalmente alla plica del polso. Si divide poi in un ramo radiale ed uno o più rami ulnari per l'innervazione della cute palmare prossimale della mano. All'uscita del canale carpale il nervo mediano si divide in sei branche terminali: un ramo motore ricorrente che innerva i muscoli tenari (flessore breve, abduuttore breve e opponente del pollice); tre rami digitali: il collaterale radiale ed ulnare diretti al pollice ed il collaterale radiale per il secondo dito, tutti emergono dal tronco del nervo mediano con un ramo digitale comune; altri due rami digitali comuni, il secondo ed il terzo, nascono dal tronco del nervo mediano per dare origine rispettivamente al ramo digitale ulnare proprio del secondo dito, al ramo digitale radiale proprio del terzo ed al ramo digitale ulnare proprio del terzo e radiale del quarto. Il primo muscolo lombricale è innervato da un ramo motore che origina dal ramo digitale proprio del secondo dito. Il secondo

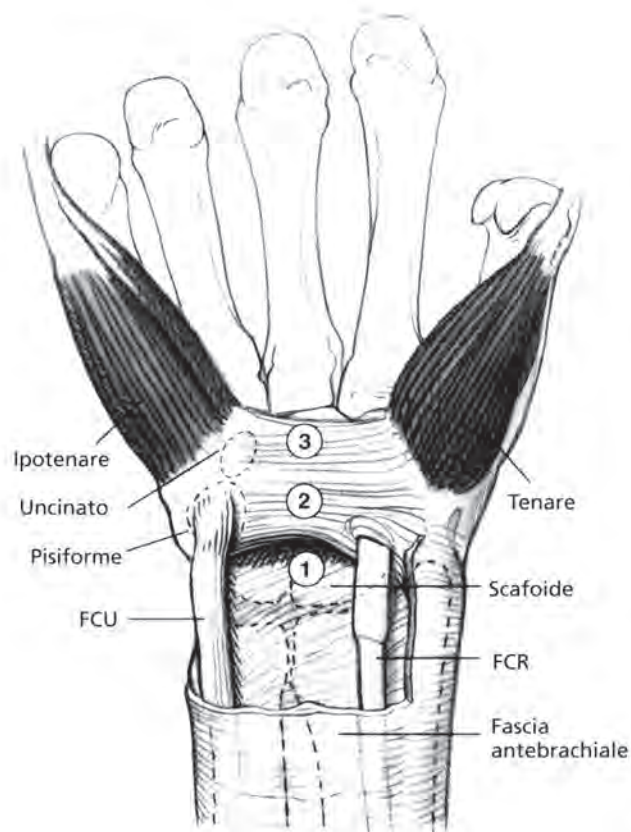


Fig. 2-1.

lombicale è innervato da un ramo motore che nasce dal secondo ramo digitale comune. La branca motrice dell'eminanza tenare può avere origine variabile rispetto al margine distale del legamento trasverso, i cui limiti anatomici non sono univoci. Nel 46% dei casi passa con un decorso retrogrado, distalmente al legamento, nella muscolatura tenare. Questo decorso è detto "extra-legamentoso" (Fig. 2-3). In una percentuale inferiore, 31%, origina sotto il legamento trasverso, entro i confini del tunnel, per passare ad uncino intorno al margine distale prima di penetrare nell'eminanza tenare. Questo decorso è detto "sub-legamentoso". In una percentuale ancora più bassa, 23%, origina sempre entro i confini del tunnel, ma perfora il legamento trasverso prima di raggiungere l'eminanza. Questo decorso è detto "trans-legamentoso"⁸. Nelle dissezioni effettuate, si è riscontrato che i

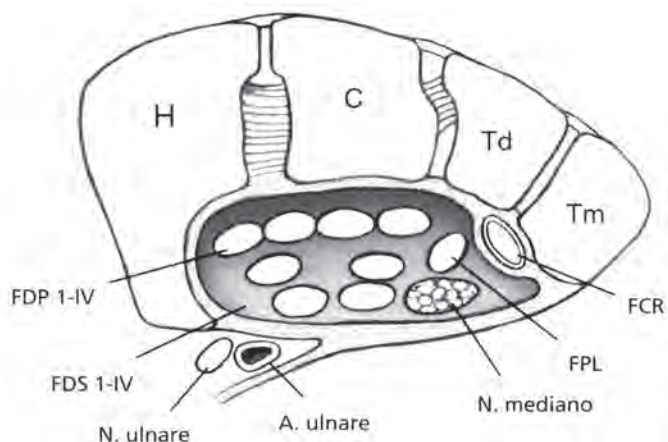


Fig. 2-2.

fascicoli destinati a formare questo nervo originavano nel 60% dei casi dal bordo radiale del nervo, nel 22% dalla superficie centrale anteriore e nel 18% tra la superficie centrale anteriore ed il bordo radiale del tronco principale. Nel 56% delle dissezioni, la branca motrice passa in un tunnel proprio, prima di entrare nei muscoli dell'eminanza tenare. Non esiste una costante correlazione tra la presenza di questo canale e l'orientamento della branca motrice⁹. È possibile che la variazione della localizzazione della branca motrice del nervo mediano, rispetto agli altri fascicoli, sia la causa dell'ipotrofia dei muscoli tenari nella sindrome da compressione per una non uniforme demielinizzazione e degenerazione dei fascicoli.

I nove muscoli flessori estrinseci, i cui tendini scorrono nel canale carpale, originano dall'epicondilo mediale dell'omero e dalla faccia anteriore del radio dell'ulna e della membrana interossea. La giunzione muscolo tendinea è prossimale al bordo prossimale del canale carpale. Il flessore lungo del pollice è il più radiale di queste strutture, origina dal radio e dalla membrana interossea e passa tra i capi superficiali e profondi del flessore breve del pollice per inserirsi sulla prima falange del pollice. I muscoli flessori superficiali comuni delle dita originano dal condilo mediale dell'omero, dal processo coronoideo e dalla diafisi prossimale del radio. Si dividono in quattro ventri muscolari indipendenti nell'avambraccio e dopo esser passati nel canale carpale, subito sotto il retinacolo, si inseriscono rispettiva-

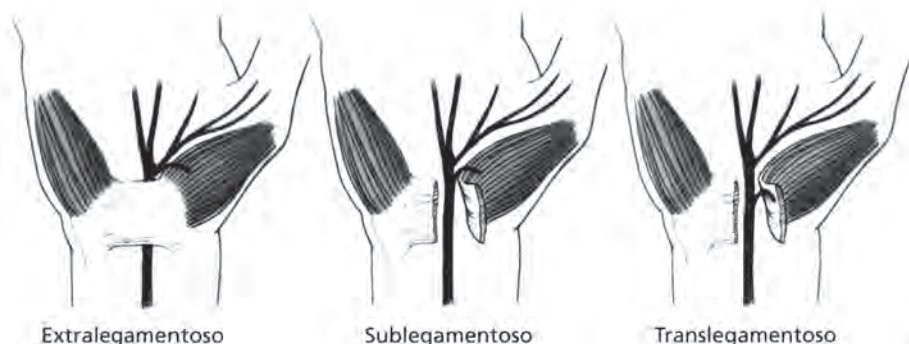

Fig. 2-3.

mente sulla seconda falange delle dita lunghe. Nel canale carpale i tendini per il terzo e quarto dito scorrono al centro e volarmente rispetto a quelli per il secondo e quinto. I muscoli flessori comuni profondi delle dita originano dai due terzi prossimali dell'ulna e della membrana interossea. La metà radiale del muscolo forma i flessori profondi per il secondo e terzo dito e la metà ulnare per il quarto e quinto dito. Tutti i quattro tendini si inseriscono sulle falangi distali. Questi tendini scorrono sulla faccia dorsale del canale carpale, dorsalmente ai tendini flessori superficiali. I muscoli lombricali originano dai tendini flessori profondi distalmente al canale carpale.

I tendini sono avvolti da un tessuto mesodermico che assicura un apporto ematico attraverso i vîncula, rami vascolari che provengono dall'arteria interossea anteriore. Lo stesso tessuto fornisce anche una lubrificazione ed un apporto nutrizionale extratendineo. Esso è formato da vari strati mesodermici invaginati gli uni negli altri intorno al tendine. Di solito c'è una borsa ulnare che avvolge i flessori superficiali e profondi e una radiale che avvolge il flessore lungo del pollice¹⁰. Dorsalmente a questo strato di tessuto mesodermico abbiamo lo strato fibroso capsulare dell'articolazione del polso. Questo è formato essenzialmente dai

legamenti anteriori radiocarpici, mediocarpici e carpometacarpici. La capsula anteriore dell'articolazione del polso si continua con il periostio delle ossa carpalì e con il legamento trasverso del carpo.

Bibliografia

1. Gray H, Clemente CD, eds. *Anatomy of the human body*. 13th ed. Philadelphia: Lea & Febiger: 531, 542, 551, 1985.
2. Spinner M, Kaplan's functional and surgical anatomy of the hand. 3rd ed. Philadelphia: JB Lippincott, 261-3, 1984.
3. Hoppenfeld S, deBoer P. *Surgical exposures in orthopaedics: the anatomic approach*. Philadelphia: JB Lippincott. 162-5, 1984.
4. Cobb TK, Dalley BK, Posterato RH. *Anatomy of the flexor retinaculum*. J Hand Surg. 18:91-99, 1993
5. Steinberg DR, Szabo RM. *Anatomy of the median nerve at the wrist – Open carpal tunnel release – Classic*. Hand Clinics 12: 259-269, 1996
6. Bezerra AJ, Carvalho VC, Nucci A: *An anatomical study of the palmar cutaneous branch of the median nerve*. Surg Radiol Anat 8: 183-188, 1986.
7. Taleisnik J: *The palmar cutaneous branch of the median nerve and the approach to the carpal tunnel. An anatomical study*. J Bone Joint Surg 55A: 1212-1217, 1973
8. Poisel s. *Ursprung und verlauf des R. Muscularis des nervus digitalis palmaris communis I (n. medianus)*. Chir Praxis 18: 471-4, 1974.
9. Mackinnon S, Dellon AL. *Anatomic investigations of nerves at the wrist: I. Orientation of the motor fascicle of the median nerve in the carpal tunnel*. Ann Plast Surg 21:32-35, 1988

ANATOMIA NORMALE E VARIANTI DEL NERVO MEDIANO NEL CANALE CARPALE

H – M. Schmidt

CANALE CARPALE

Il tunnel carpale è un passaggio attraverso cui scorre il nervo mediano nel suo decorso dal compartimento dei flessori nell'avambraccio al palmo della mano. Oltre al nervo mediano contiene tutti i flessori delle dita e del pollice che vi convergono ad imbuto all'entrata e ne escono a raggiera per raggiungere i rispettivi punti di inserzione. È un passaggio chirurgico per l'accesso alle ossa ed alle articolazioni del polso. Nei casi di anormale restringimento delle pareti, ad esempio durante i movimenti del polso o per un maggior ingombro degli elementi all'interno, si verifica un'alterazione del volume complessivo e della pressione intracanalicolare. Le pareti del canale, formate dalle ossa del carpo, non sono rigide poiché durante il movimento del polso le ossa del carpo scivolano l'una sull'altra³⁶. Il canale può restringersi anche per la presenza di muscoli abberanti, come il palmaris profundus o i lombriicali, o da un decorso anormale della branca superficiale dell'arteria radiale^{11,18,29}.

In flessione l'apertura prossimale si allarga di circa il 20%². In massima estensione il semilunare scivola verso l'interno, la parte distale del capitato protrude nel canale con un suo conseguente restringimento. La pressione intracanalicolare aumenta durante la flessione, l'estensione e la presa^{3,9,15,24,27,38,44}. È stato registrato un incremento della pressione media intracanalicolare con l'avambraccio in massima supinazione e le MF a 90° di flessione. Il restringimento del canale e l'aumento della sua pressione, alterano la conducibilità del nervo, non solo per effetto meccanico, ma anche per l'interruzione del flusso ematico epinevrionale. L'aumento della pressione nella STC, nelle posizioni estreme del polso, non influenza la cinetica e cinematica del nervo mediano⁴.

RETINACOLO DEI FLESSORI

Il retinacolo dei flessori è un legamento trasverso resistente che contribuisce a mantenere la curvatura trasversale del canale carpale. Agisce principalmente come pulleggia per i tendini flessori. Le fibre distali della fascia antibrachiale passano, superficialmente, nell'aponeurosi palmare e, in profondità, nel retinacolo dei flessori. Quest'ultimo è una struttura fibrosa resistente tesa tra le eminenze radiali e ulnari del canale carpale. Il margine prossimale è a livello della prima filiera del carpo, mentre quello distale, leggermente curvo, scorre sulle basi dal secondo al quinto metacarpale. La larghezza media del retinacolo dei flessori è di 22 mm con un aumento lieve e progressivo in senso radio ulnare. La lunghezza media, sia prossimale che distale, del retinacolo dei flessori è di 26 mm. Nella porzione centrale le fibre sono più resistenti con uno spessore medio di 1,6 mm. Nelle parti prossimali e distali il retinacolo è approssimativamente di circa 0,6 mm di spessore.

Nella zona di transizione tra l'avambraccio e la mano, un tratto di fascia antibrachiale rinforzato forma il legamento trasverso del carpo. Le sue fibre si estendono tra il tendine del flessore ulnare del carpo ed il margine ulnare del tendine del palmare lungo. Gli strati possono essere divisi in uno superficiale, debole, ed uno profondo più resistente. In certi casi quello profondo può comprimere il nervo mediano. Radialmente al tendine del palmare lungo l'aponeurosi palmare si fonde con il retinacolo dei flessori.

Le arterie del retinacolo dei flessori formano una rete superficiale palmare e profonda dorsale⁴⁶ (Fig. 3-1). Lo strato superficiale deriva ad angolo retto da collaterali dell'arteria ulnare. Questi si anastomizzano con piccole collaterali dell'arteria radiale che forniscono la vascolarizzazione del retinacolo sul versante tenare. La parte dorsale è, invece, irrorata da rami provenienti dall'arcata palmare superficiale.

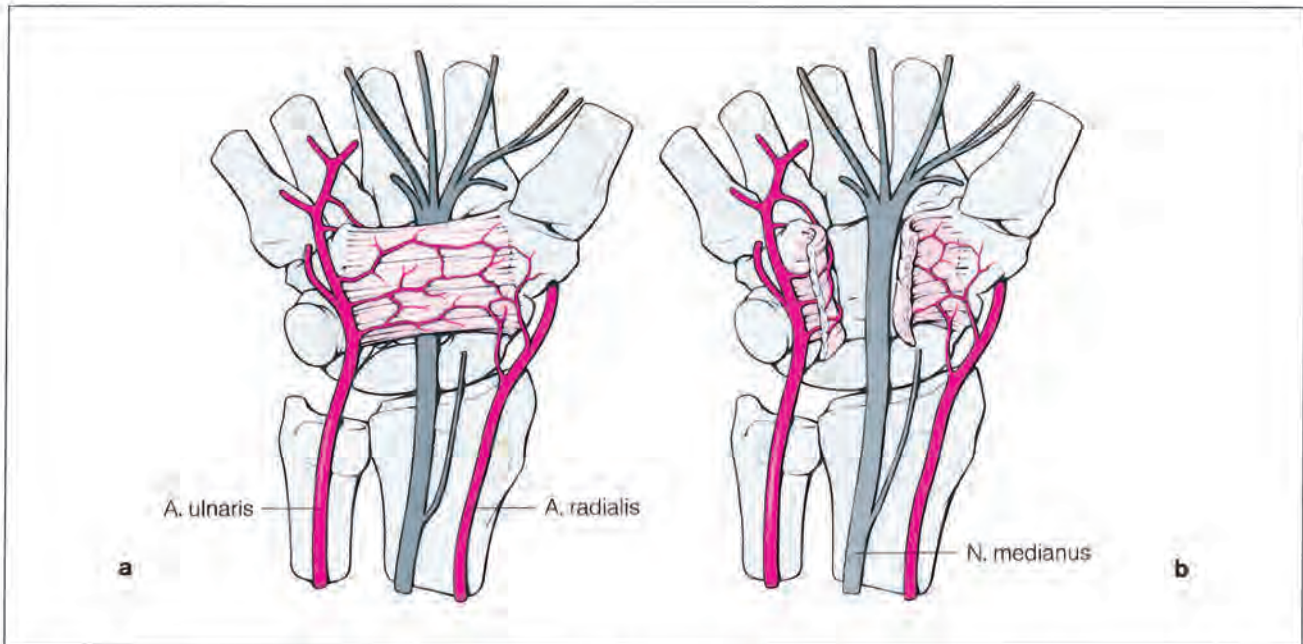


Fig. 3-1. Vascolarizzazione del retinacolo dei flessori. A, superficie palmare. B, superficie dorsale. FR: retinacolo dei flessori; UA: arteria ulnare; RA: arteria radiale.

La decompressione del nervo mediano al polso si realizza incidendo il retinacolo in prossimità dell'uncino dell'uncinato. Quest'esposizione fornisce un tetto al nervo e una protezione ottimale ai rami del mediano. Malgrado questo accorgimento, le aderenze cicatriziali postoperatorie perineurali e una perdita della libertà di scivolamento del nervo durante i movimenti del polso possono determinare una sindrome dolorosa cronica e una diminuzione della forza di presa. In questi casi si rende necessaria la copertura del nervo con un lembo adiposo ipotenare per creare un cuscino di protezione che restituisca un letto di scivolamento e diminuisca il fastidio^{8,10,14,32,39}.

La branca cutanea palmare del nervo mediano e le varie ramificazioni sia del mediano che dell'ulnare si risparmiano più facilmente con la tecnica a cielo aperto^{21,40}. Di solito la branca cutanea origina sul lato radiale del nervo a circa 84 (57-110) mm prossimalmente alla plica di flessione del polso²². Questa scorre in senso distale in prossimità del tendine del flessore radiale del carpo, avvolto in una membrana insieme al nervo mediano. A circa 38 mm prossimalmente alla piega di flessione del polso si allontana dal mediano per passare dorsalmente all'aponeurosi palmare e volarmente alla superficie dell'aponeurosi palmare. Una prima suddivisione terminale inizia nella cute palmare sopra all'inserzione del palmare lungo nell'aponeurosi palmare, una seconda, con un leggero orientamento radiale, raggiunge la fascia tenare e una terza, con un orientamento ulnare più netto, raggiunge il canale di Guyon dal lato radiale¹². In certi casi la branca cutanea palmare del mediano passa attraverso il tendine del palmare lungo a 12 mm prossimalmente dalla sua inserzione nell'aponeurosi palmare⁷. Naff et al.²², riportarono il decorso di questa branca nella guaina del flessore radiale del carpo.

I valori della lunghezza e larghezza del retinacolo del flessore corrispondono bene alle dimensioni del canale carpale (Fig. 3-2). La profondità maggiore del canale, circa 12 mm, viene misurata a metà dell'orifizio prossimale a livello del semilunare, mentre sul lato ulnare e radiale, la profondità è nettamente più piccola (Fig. 3-3).

Il segmento più stretto del canale, circa 10 mm, si trova a livello della prominenza del capitato (Fig. 3-4). Inoltre, la porzione più profonda del flessore breve del pollice e quella obliqua dell'abdotto del pollice originano lì. La maggiore profondità, circa 13 mm, si registra nella parte più distale del canale. L'area di sezione a livello medio è di 15,6 mm²⁽³⁷⁾, sul versante prossimale di 16,1 mm² e su quello distale di 17,8 mm².

NERVO MEDIANO

Il nervo mediano entra nel canale carpale dorsalmente al retinacolo dei flessori, con una larghezza media di 6 mm e nel suo decorso in senso prossimo distale questa aumenta continuamente. A metà percorso nel canale raggiunge i 6,1 mm e i 7,7 mm all'uscita. Lo spessore tende, invece, a diminuire gradualmente da 2,1 mm prossimalmente a 1,9 mm distalmente, appiattendosi sempre di più, sulla sua superficie dorsale presenta una serie di solchi dovuti allo stretto contatto con i tendini flessori (Fig. 3-5). Il numero dei fascicoli varia da 13 prossimalmente a 35 distalmente⁶. A metà strada della porzione distale del canale, i fascicoli nevosi che formano la branca tenare distale sono in posizione radiopalmare dell'area di sezione trasversa del canale in 60% dei casi, in posizione centrale in 22% e al terzo radiale in 18% dei casi²⁰ (Fig. 3-6).

La posizione ed il decorso del nervo nel canale presenta delle varianti. In circa due terzi dei casi passa dorsalmente al retinacolo dei flessori con un andamento rettilineo, spostato radialmente in 43,3%, al centro in 21,7% ed ulnarmente in 1,7%. Nel restante terzo, il nervo curva in senso radiale in 21,6% e ulnare in 11,7%³⁷ (Fig. 3-7).

In 5% dei casi troviamo il nervo in profondità nel canale, coperto dai tendini flessori⁴¹. Con il polso in estensione si colloca tra il retinacolo dei flessori e i tendini flessori superficiali delle dita⁴⁷, in flessione o viene schiacciato contro il retinacolo o si trova interposto tra i tendini flessori, di solito il flessore superficiale del secondo dito o il flessore lungo del pollice. In altri casi passa tra il flessore superficiale del terzo o del quarto dito.

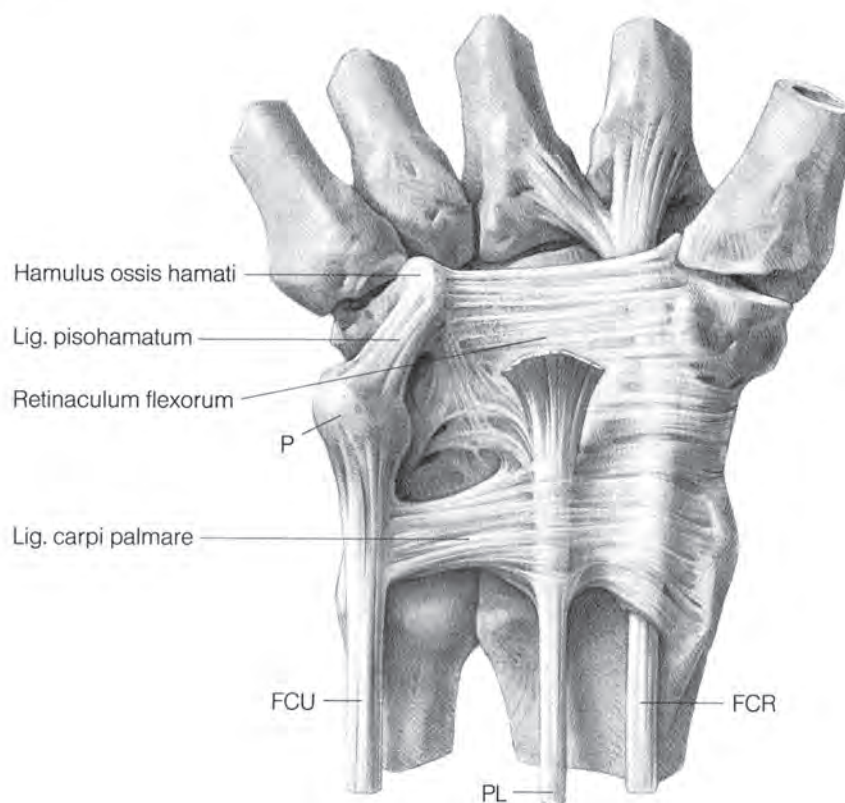


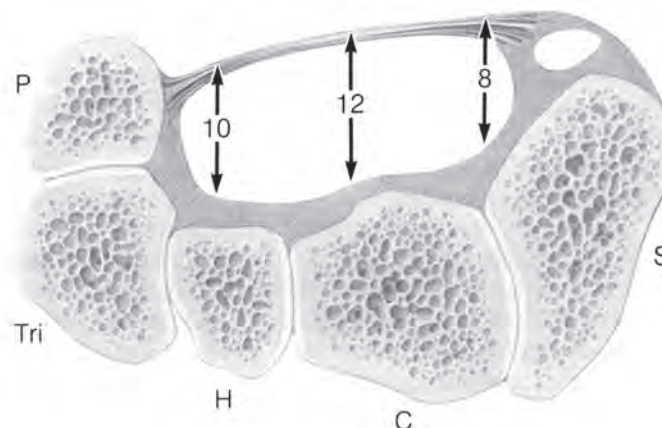
Fig. 3-2. Caratteristiche del retinacolo dei flessori e del canale carpale. Lunghezza in senso prossimo distale 26 (21 a 30) mm. Larghezza sul bordo ulnare 22 (16 a 27) mm; al centro 22 (16 a 26) mm; sul bordo radiale 21 (18 a 26) mm. FCU: tendine del flessore ulnare del carpo; PL: tendine del palmaris longus; FCR: tendine del flessore radiale del carpo; FR: retinacolo dei flessori; PCL: legamento trasverso del carpo.

Spessore del retinacolo dei flessori:

Prossimale 0,6 (0,2 a 0,8)

Centro 0,9 (0,4 a 1,6)

Distale 0,6 (0,2 a 1,0) mm



Profondità:

Radiale 8

Centro 12

Ulnare 10 mm

a

Fig. 3-3. Profondità del canale carpale dal versante palmare del retinacolo dei flessori e spessore del retinacolo. Spessore del retinacolo dei flessori: al bordo prossimale 0,6 (0,2 a 0,8) mm; al centro 0,9 (0,4 a 1,6) mm; sul bordo distale 0,6 (0,2 a 1,0) mm. Profondità della parte prossimale del canale: sul bordo radiale 8 mm; al centro 12 mm; sul quello ulnare 10 mm. P: pisiforme; Tri: piramidale; H: uncinato; C: capitato; S: scafoide.

Fig. 3-4. Profondità della parte distale del canale misurato dalla superficie palmare del retinacolo dei flessori. Sul bordo radiale 11 mm; al centro 10 mm; sul bordo ulnare 12 mm. MI: primo metacar-pale; T: trapezio; t: trapezioide; C: capitato; H: uncinato; Var: osso accessorio dell'uncinate.

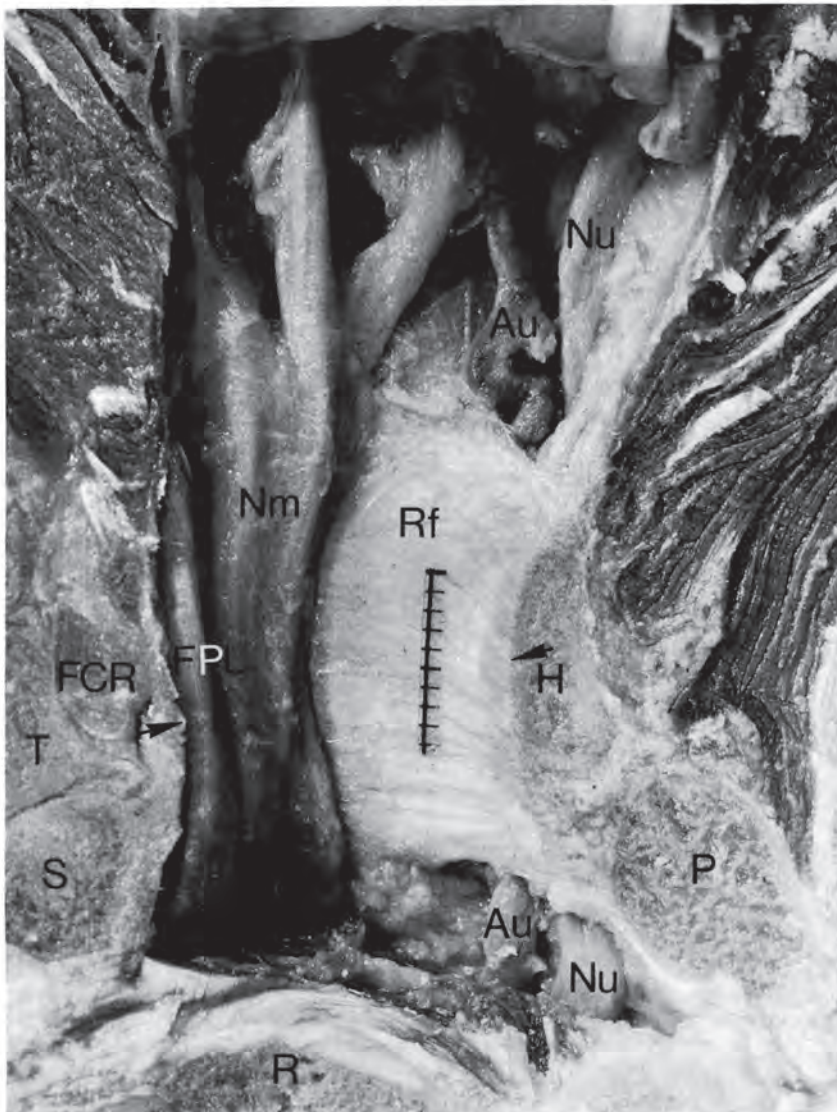
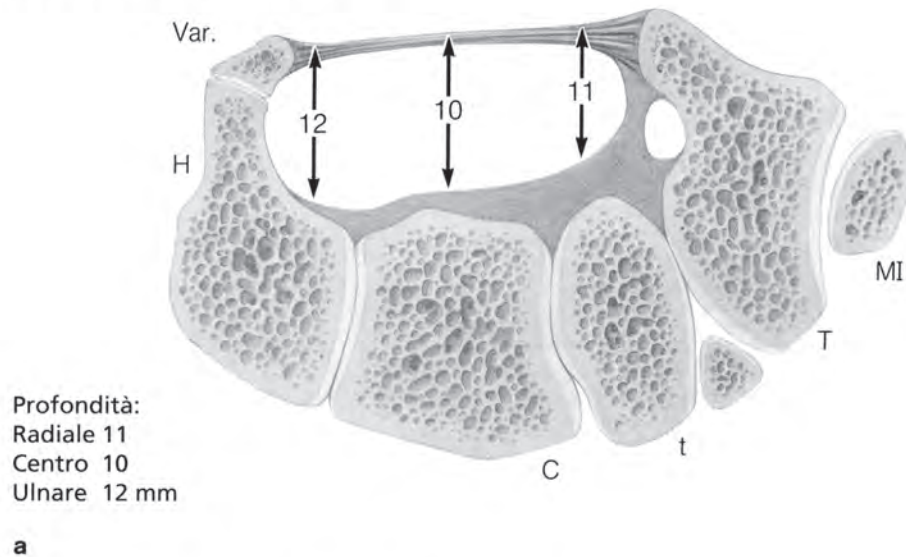


Fig. 3-5. Sezione trasversale del tetto del canale carpale. Una linea è visibile sul versante dorsale del retinacolo dei flessori (Rf). Tutti i flessori sono stati incisi e ripiegati distalmente. La freccia indica la "vite" del canale. Notare i solchi sul lato dorsale del nervo mediano (Nm). Sono causate dalle impronte lasciate dai tendini flessori presenti lateralmente. FPL: tendine del flessore lungo del pollice; FCR: tendine del flessore radiale del carpo, T: trapezio; S: scafoide; R: radio; P: pisiforme; H: uncino dell'uncinato; Au: arteria ulnare; Nu: nervo ulnare.

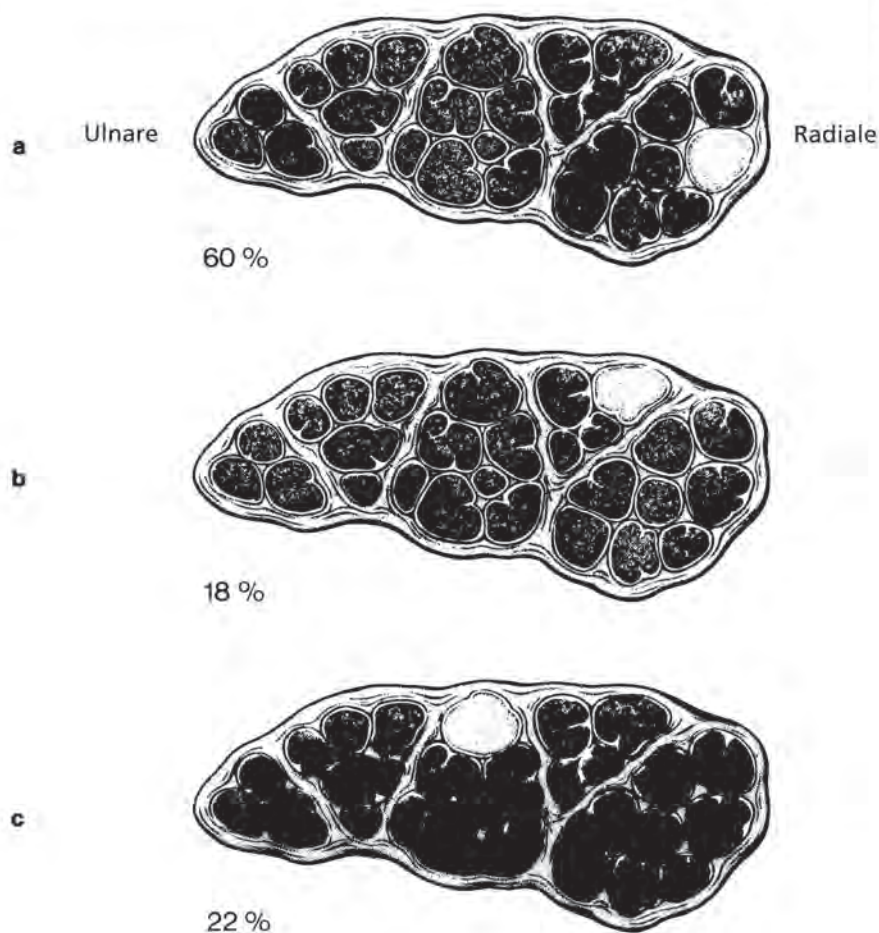


Fig. 3-6. Distribuzione e orientamento dei fascicoli della branca motrice del nervo mediano nella parte distale del canale del carpo. A, 60% (radiale), B, 18% (terzo radiale), C, 22% (centrale). (Da Mackinnon SE, Dellon AL : *Ann Plast Surg* 21 : 32-35, 1988, per gentile concessione).

Con il polso in flessione il nervo mediano, i tendini flessori ed il retinacolo dei flessori sono molto più in contatto tra di loro che in posizione neutra e si discostano ancora di più con il polso in estensione.

Durante i movimento del polso, il nervo mediano è dotato di una discreta escursione passiva nel canale di 19,6 mm in

estensione e 10,4 mm in flessione⁴³. Nakamichi e Tachibana²³ hanno riportato, con uno studio ecografico, anche la presenza di un'escursione trasversale di 2,1 mm. Una guaina doppia, la cui membrana parietale è formata da uno strato connettivale lasso, chiusa a "cul de sac" alle due estremità, avvolge il nervo³⁴ (Fig. 3-8).

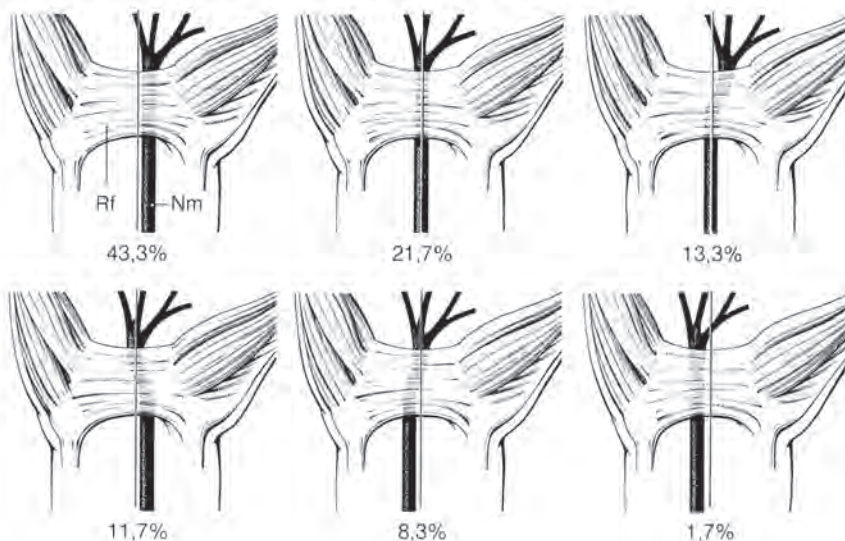


Fig. 3-7. Varianti del decorso del nervo mediano (Nm), Rf: retinacolo dei flessori.

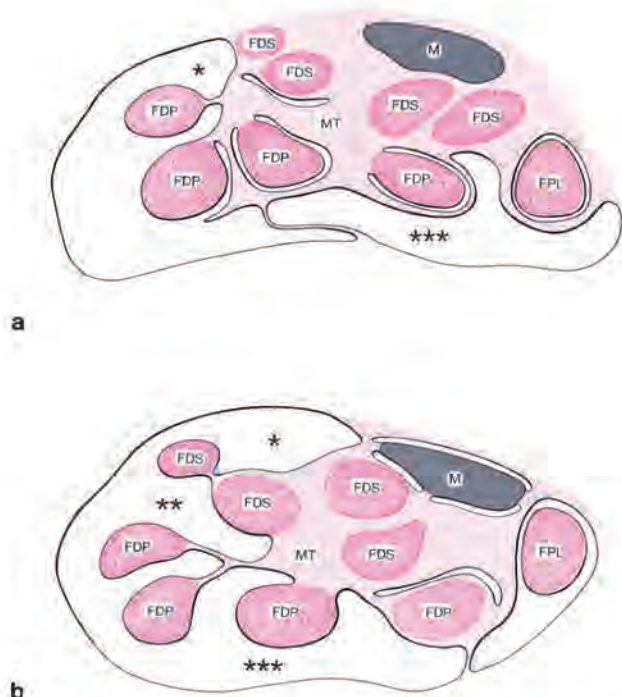


Fig. 3-8. Sezione trasversa del canale e suo contenuto con i recessi (\\) preten-dineo, (\\) intertendineo e (\\) retrotendineo. A, Parte prossimale del canale. B, Parte distale del canale. Note lo spazio di scivolamento del nervo. M: nervo mediano; FDS: tendini flessori superficiali; FDP: tendini flessori profondi; FPL: flessore lungo del pollice; MT: Mesotenone.

Branche nervose del mediano

All'estremità distale del canale il nervo si divide in rami terminali. Le varianti che si possono riscontrare sono numerose e sono state classificate da Lanz¹⁹ in quattro gruppi. Il primo è caratterizzato dalle varianti del decorso della branca tenare. In certi casi questo ramo si divide dal nervo nel canale carpale, iniziando il distacco sotto il retinacolo dei flessori per contornarlo successivamente o attraversarlo a pieno spessore. Poisel³³ ha descritto tre sottotipi di decorso della branca tenare rispetto al retinacolo: extralegamentoso nel 46%, sublegamentoso nel 31%, e translegamentoso nel

23% (Fig. 3-9). Altri studi di Tountas et al.⁴², Olave et al.²⁸ e Kozin¹⁷ hanno riportato gli stessi sottotipi ma con frequenze diverse: la forma extralegamentosa era la più frequente, da 80 a 90% dei casi. Questa differenza potrebbe essere dovuta all'uso di una tecnica di dissezione diversa. La forma translegamentosa ha una grande importanza clinica per la possibilità di una compressione della branca dalle fibre del retinacolo^{13,31}.

Il secondo gruppo è formato dai nervi i cui rami si trovano nella parte distale del canale. Questa variante, presente in 7,2% dei casi, era rappresentata da una branca tenare e da altri rami sensitivi che si dividevano sul versante palmare o ulnare del tronco principale del nervo¹⁰.

Il terzo gruppo, 2,8% dei casi, era caratterizzato da più suddivisioni del nervo a livello dell'avambraccio (Fig. 3-11), e può essere associato alla presenza di un'arteria mediana¹⁶. In certi casi il nervo si presentava diviso in due parti uguali²⁶, e tra queste si poteva, qualche volta, notare un muscolo lombricale. Altre volte, uno dei due rami di divisione, radiale o ulnare, era di maggior dimensione. Amadio¹ ha anche descritto una divisione del nervo in cui la parte radiale passava attraverso un compartimento indipendente nel canale.

Nel quarto gruppo, 1,6% dei casi, i rami accessori del nervo si dividevano dal tronco principale prossimalmente al canale (Fig. 3-12), perforando il retinacolo dei flessori in punti variabili per ricongiungersi successivamente con il nervo più distalmente^{19,25}.

La maggior parte dei rami si distaccano dal nervo mediano sul versante radiale o palmare. Durante la chirurgia si accede al nervo attraverso un'incisione ulnare per minimizzare i rischi di lesione dei rami. Come punto di riferimento per l'origine della branca tenare si può prendere il punto intermedio tra il tubercolo dello scafoide e l'estremità distale della plica di flessione del pollice all'articolazione metacarpofalangea.

Il nervo mediano riceve la sua irrorazione dall'arteria radiale, ulnare e mediana e, nel suo decorso nel canale, dall'arcata palmare superficiale^{5,45}. I vasi raggiungono il nervo dal lato radiale o ulnare o invadono lo spazio interfascicolare direttamente dal lato palmare (Fig. 3-13). La parte dorsale del nervo non è penetrata da vasi. Non sono mai stati riscontrate delle anastomosi tra il mesotenone dei tendini flessori e l'involucro del nervo nel canale del carpo.

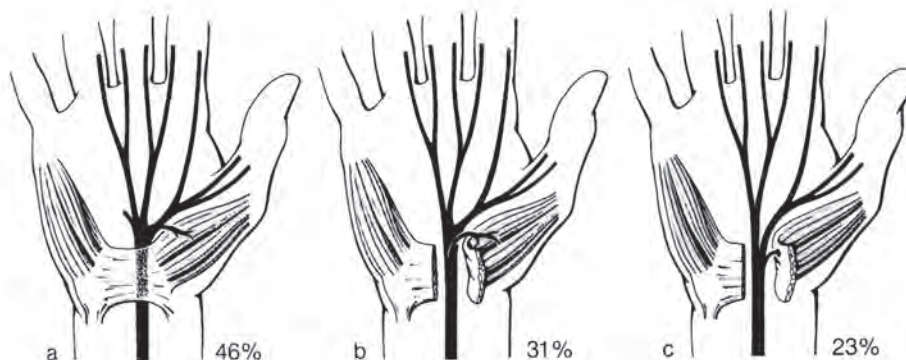


Fig. 3-9. Frequenza della variante extralegamentosa A, sublegamentosa B e translegamentosa C della branca tenare. (A, B da Poisel S: Ursprung und Verlauf des Ramus muscularis des Nervus digitalis palmaris communis I (N. medianus). Chir Prax 18: 471, 1974, per gentile concessione). (C da Papathanassiou BT: A variant of the motor branch of the median nerve in the hand. J Bone Jt Surg 50 B: 156, 1968, per gentile concessione).

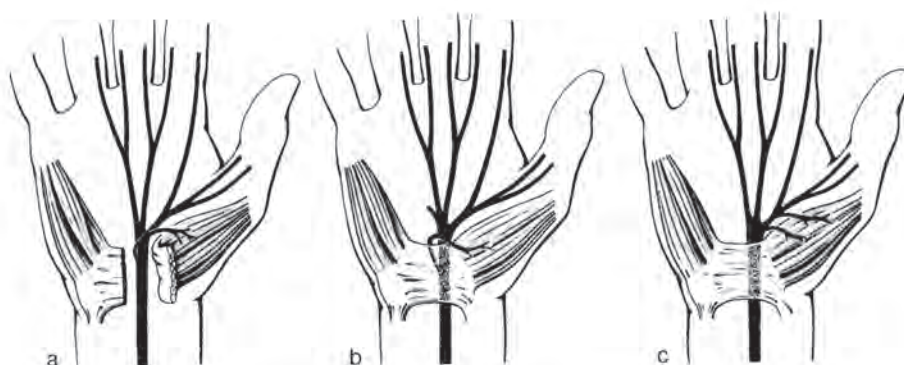


Fig. 3-10. A, Distacco della branca tenare dal versante ulnare del tronco principale (da Entin MA : Carpal tunnel syndrome and its variants. Surg Clin North Am 48 : 1097, 1968). B, Decorso della branca tenare sopra il retinacolo dei flessori (da Mannerfelt L, Hybinette CH : Important anomaly of the thenar motor branch of the median nerve. Bull Hosp Jt Dis Orthop Inst 33 : 15, 1972). C, Doppia branca tenare (da Lanz U : Variationen des Nervus medianus im Bereich des Karpaltunnels. Handchirurgie 7 : 159, 1975. Per gentile concessione).

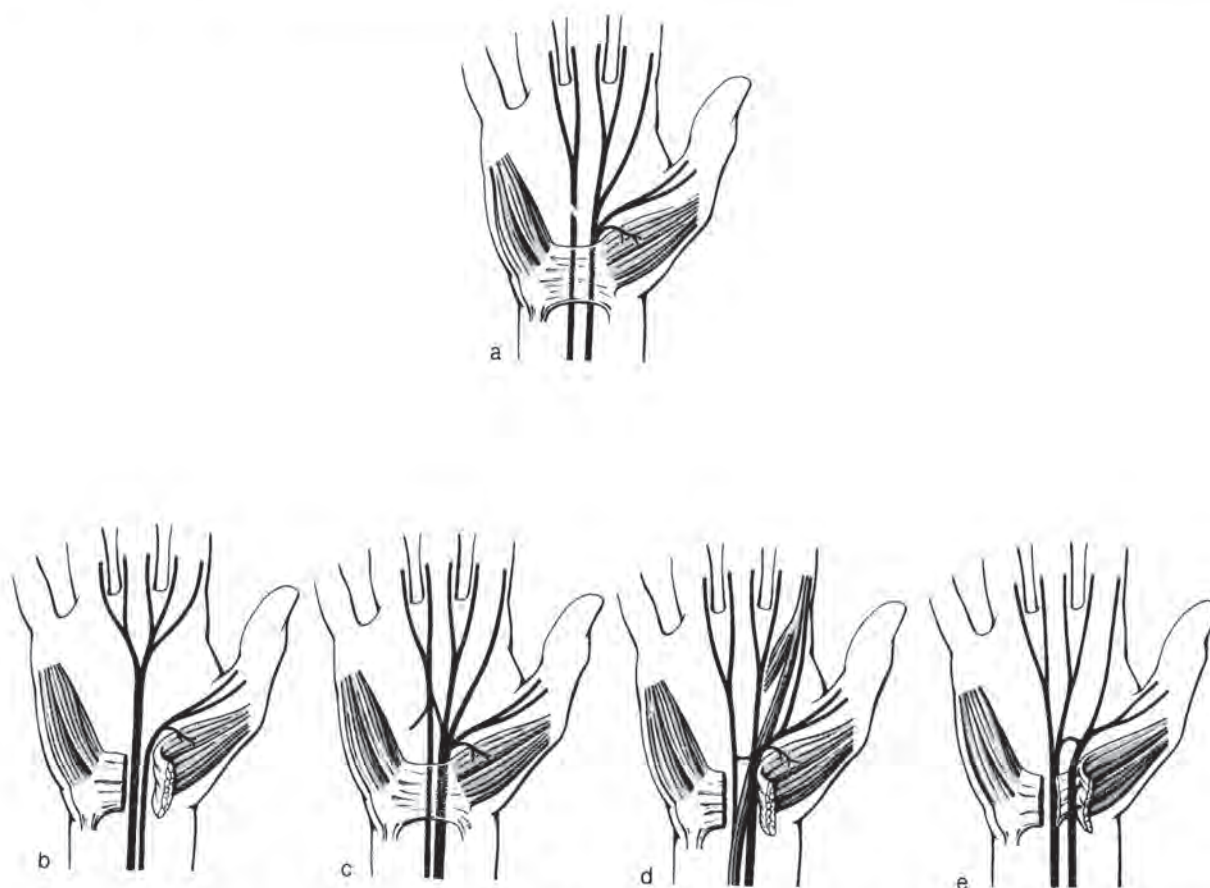


Fig. 3-11. A, Divisione alta del nervo mediano e arteria mediana (da Eiken O, Carstam N, Eddeland A: Anomalous distal branching of the median nerve. Scand J Plast Reconstr Surg 5: 149, 1971). B, Divisione alta del nervo mediano con una grossa componente ulnare (da Kessler I: Unusual distribution of the median nerve at the wrist. Clin Orthop 67: 124, 1969). C, Divisione alta del nervo mediano con una sottile componente ulnare (da Winkelmann NZ, Spinner M: A variant high sensory branch of the median nerve to the third web space. Bull Hosp Jt Dis Orthop Inst 34: 161, 1973). D, Divisione alta del nervo mediano i cui rami sono separati da un muscolo lombricale accessorio (da Schultz RJ, Endler PM, Huddleston HD: Anomalous median nerve and an anomalous muscle belly of the first lumbrical associated with carpal tunnel syndrome. J Bone Joint surg 55 A: 1744, 1973). E, Divisione alta del nervo mediano con la componente radiale, passante per un proprio canale, dalla quale si dipartono tre rami motori per i muscoli tenari (da Amadio PC: Bifid median nerve with a double compartment within the transverse carpal canal. J Hand Surg 12: 366, 1987. Per gentile concessione).

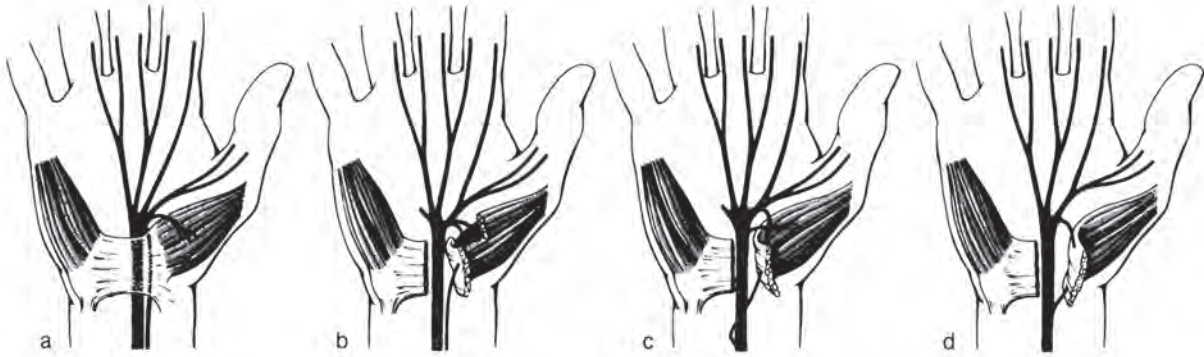


Fig. 3-12. A. Ramo accessorio del nervo mediano prossimale al canale carpale (da Ogden JA: An unusual branch of the median nerve. *J. Bone Jt Surg* 54 A : 1779, 1972). B. Ramo accessorio del nervo mediano prossimale al canale carpale che perfora il retinacolo dei flessori (da Lanz U : Variationen des Nervus medianus im Bereich des Karpaltunnels. *Handchirurgie* 7 : 159, 1975). C. Ramo accessorio del nervo mediano prossimale al canale carpale originando dal versante ulnare del nervo mediano (da Lanz U : Anatomical variations of the median nerve in the carpal tunnel. *J Hand Surg* 2 : 44, 1977). D. Ramo accessorio del nervo mediano prossimale al canale carpale con decorso all'interno dell'eminenza tenare (da Linburg RM, Albright JA : An anomalous branch of the median nerve. *J Bone Jt Surg* 52 A : 182, 1970. Per gentile concessione).

Per conoscenza: Le illustrazioni presentate in questo articolo sono state disegnate da Gerhard Kohnle e sono tratte da SCHMIDT, H. M. and U. LANZ, *Chirurgische Anatomie der Hand* (1992), with permission of G. Thieme Verlag, Stuttgart, Germany.

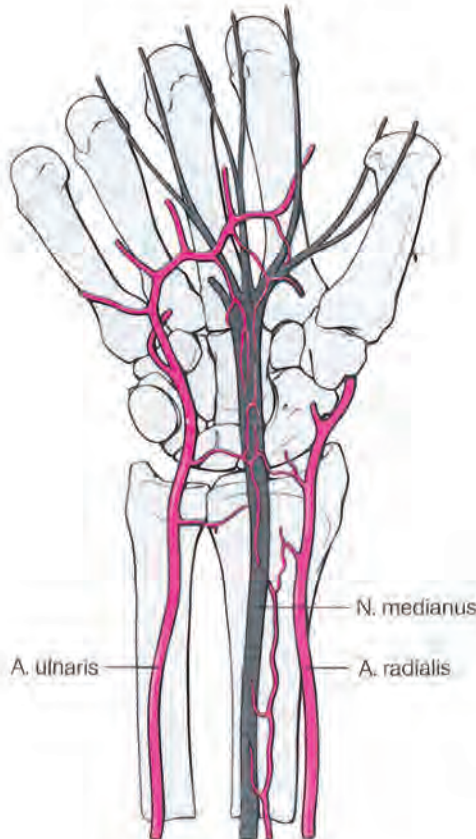


Fig. 3-13. Vascolarizzazione del nervo mediano. UA: arteria ulnare; RA: arteria radiale. (da Blunt MJ: The vascular anatomy of the median nerve in the forearm and hand. *J Anat* 93: 15, 1959, Per gentile concessione).

Bibliografia

1. Amadio PC : Bifid median nerve with double compartment within the transverse carpal canal. *J Hand Surg* 12 A: 366-368, 1987.
2. Bade H, Reuber M, Koebke J : Topologie des Karpaltunnels bei dynamischer Belastung des Handgelenks. *Handchir Mikrochir Plast Chir* 26: 175-181, 1994.
3. Bauman TD, Gelberman RH, Mubarak SJ, Garfin SR : The acute carpal tunnel syndrome. *Clin Orthop* 156: 151-156, 1981.
4. Bay BK, Sharkey NA, Szabo RM: Displacement and strain of the median nerve at the wrist. *J Hand Surg* 22 A: 621-627, 1997.
5. Blunt M : The vascular anatomy of the median nerve in the forearm and hand. *J Anat* 93: 15-22, 1959.
6. Bonnel F, Mailhe P, Allieu Y, Rabischong P: The general anatomy and endoneurial fascicular arrangement of the median nerve at the wrist. *Anat Clin* 2: 201-207, 1981.
7. Dowdy PA, Richards RS, Mac Farlane RM: The palmar cutaneous branch of the median nerve and the palmaris longus tendon: a cadaveric study. *J Hand Surg* 19 A: 199-202, 1994.
8. Frank U, Giunta R, Krimmer H, Lanz U: Neueinbettung des N. medianus nach Vernarbung im Karpalkanal mit der Hypothenar-Fettgewebslappenplastik. *Handchir Mikrochir Plast Chir* 31: 317-322, 1999.
9. Gelberman RH, Hergenroeder PT, Hargens AR, Lundborg GN, Akeson WH: The carpal tunnel syndrome. *J Bone Jt Surg* 63 A: 380-383, 1981.
10. Giunta R, Frank U, Lanz U: The hypothenar fat-pad flap for reconstructive repair after scarring of the median nerve at the wrist joint. *Ann Chir Main* 17: 107-112, 1998.
11. Goto S, Kojima T: An anomalous muscle with an independent muscle belly associated with carpal tunnel syndrome. *Handchir mikrochir Plast Chir* 25: 72-74, 1993.
12. Henkel-Kopleck A, Schmidt HM: Zur Architektur des palmaren Faserkomplexes zwischen Palmaraponeurose und Retinaculum flexorum. *Handchir Mikrochir Plast Chir* 2001 (in press).
13. Johnson RK, Shrewsbury MM: Anatomical course of the thenar branch of the median nerve-usually in a separate tunnel through the transverse carpal ligament. *J Bone Joint Surg* 52 A: 269-273, 1970.
14. Jones SM, Stuart PR, Stothard J: Open carpal tunnel release. Does a vascularized hypothenar fat pad reduce wound tenderness? *J Hand Surg* 22 B: 758-760, 1997.
15. Keir PJ, Wells RP, Ranney DA, Lavery W: The effects of tendon load and posture on carpal tunnel pressure. *J Hand Surg* 22 A: 628-634, 1997.
16. Kornberg M, Aulicino PL, Du Puy TE: Bifid median nerve with three thenar branches. *J Hand Surg* 8: 553-584, 1983.
17. Kozin SH: The anatomy of the recurrent branch of the median nerve. *J Hand Surg* 23 A: 852-858, 1998.
18. Lange H: Carpal tunnel syndrome caused by the palmaris profundus muscle. Case report. *J Hand Surg* 22 B: 758-760, 1997.
19. Lanz U: Anatomical variations of the median nerve in the carpal tunnel. *J Hand Surg* 2: 44-53, 1977.

20. Mackinnon SE, Dellon AL: Anatomic investigations of nerves at the wrist: I. Orientation of the motor fascicle of the median nerve in the carpal tunnel. *Ann Plast Surg* 21: 32-35, 1988.
21. Mannerfelt L, Oetker R: Die chirurgische Bedeutung des Ramus palmaris n. mediani. In: Buck-Gramcko D, Nigst H (eds): *Bibliothek für Handchirurgie: Nervenkompressionssyndrome an der oberen Extremität*. Stuttgart, Hippokrates, 1986, pp 71-78.
22. Naff N, Dellon AL, Mackinnon SE: The anatomical course of the palmar cutaneous branch of the median nerve, including a description of its own unique tunnel. *J Hand Surg* 18 B: 316-317, 1993.
23. Nakamichi K, Tachibana S: Transverse sliding of the median nerve beneath the flexor retinaculum. *J Hand Surg* 17 B: 213-216, 1992.
24. Netscher D, Mosharrafa A, Lee M, Polsen P, Choi H: Transverse carpal ligament: its effect on flexor tendon excursion, morphologic changes of the carpal canal, and on pinch and grip strengths after open carpal tunnel release. *Plast Reconstr Surg* 100: 636-642, 1997.
25. Ogden JA: An unusual branch of the median nerve. *J Bone Joint Surg* 54 A: 1779-1781, 1972.
26. Ogino T, Ohno K: A case of bipartite median nerve at the wrist. *J Hand Surg* 16 B: 96-97, 1991.
27. Okutso I, Ninomiya S, Hamanaka I, Kuroshima N, Inanami H: Measurement of pressure in the carpal canal before and after endoscopic management of carpal tunnel syndrome. *J Bone Joint Surg* 71 A: 679-683, 1989.
28. Olave E, Prates JC, Gabrielli C, Pardi P: Morphometric studies of the muscular branch of the median nerve. *J Anat* 189: 445-449, 1996.
29. Olave E, Prates JC, Gabrielli C, Del Sol M, Mandiola E: Abnormal course of the superficial palmar branch of the radial artery. *Surg Radiol Anat* 18: 151-153, 1996.
30. Olave E, Prates JC, Gabrielli C, Pardi P: Median artery and superficial palmar branch of the radial artery in the carpal tunnel. *Scand J Plast Reconstr Surg* 31: 13-16, 1997.
31. Pfeiffer KM, Nigst H: Ungewöhnliche Befunde bei der Carpal tunneloperation. *Handchirurgie* 5: 99-103, 1973.
32. Plancher KD, Idler RS, Lourie GM, Strickland JW: Recalcitrant carpal tunnel. The hypothenar fat pad flap. *Hand Clin* 12: 337-349, 1996.
33. Poisel S: Ursprung und Verlauf des Ramus muscularis des N. digitalis palmaris communis I (N. medianus). *Chir Prax* 18: 471-474, 1974.
34. Rath T, Millesi H: Das Gleitgewebe des N. medianus im Karpaltunnel. *Handchirurgie* 22: 203-205, 1990.
35. Rempel D, Bach JM, Gordon L, So Y: Effects of forearm pronation/supination on carpal tunnel pressure. *J Hand Surg* 23 A: 38-42, 1998.
36. Robbins H: Anatomical study of the median nerve in the carpal tunnel and etiologies of the carpal tunnel syndrome. *J Bone Joint Surg* 45 A: 953-966, 1963.
37. Schmidt HM, Moser T, Lucas D: Klinisch-anatomische Untersuchungen des Karpaltunnels der menschlichen Hand. *Handchirurgie* 9: 145-152, 1987.
38. Seradke H, Jia YC, Owens W: In vivo measurement of carpal tunnel pressure in the functioning hand. *J Hand Surg* 20 A: 855-859, 1995.
39. Strickland JW, Idler RS, Lourie GM, Plancher KD: The hypothenar fat pad flap for management of recalcitrant carpal tunnel syndrome. *J Hand Surg* 21 A: 840-848, 1996.
40. Taleisnik J: The palmar cutaneous branch of the median nerve and the approach to the carpal tunnel. *J Bone Joint Surg* 55 A: 1212-1217, 1973.
41. Tillmann B, Gretenkord K: Verlauf des N. medianus im Canalis carpi. *Morphol Med* 1: 61-69, 1981.
42. Tountas CP, Bihle DM, Mac Donald CJ, Bergman RA: Variations of the median nerve in the carpal canal. *J Hand Surg* 12 A: 708-712, 1987.
43. Wright TW, Glowczewskie F, Wheeler D, Miller G, Cowin D: Excursion and strain of the median nerve. *J Bone Joint Surg* 78 A: 1897-1903, 1996.
44. Yoshioka S, Okuda Y, Tamai K, Hirasawa Y, Koda Y: Changes in the carpal tunnel shape during wrist motion. MRI evaluation of normal volunteers. *J Hand Surg* 18 B: 620-623, 1993.
45. Zbrodowski A, Buchs JB: Blood supply of the median nerve in the carpal tunnel. *The Hand* 15: 310-316, 1983.
46. Zbrodowski A, Gajisin S: The blood supply of the flexor retinaculum. *J Hand Surg* 13 B: 35-39, 1988.
47. Zeiss J, Skie M, Ebraheim N, Jackson WT: Anatomic relations between the median nerve and flexor tendons in the carpal tunnel: MR evaluation in normal volunteers. *AJR* 153: 533-536, 1989.

EZIOPATOGENESI

R. Luchetti

GENERALITÀ

La causa primaria alla base della sindrome del tunnel carpale è la compressione del nervo mediano all'interno del canale carpale. Questa compressione si verifica soprattutto per fenomeni legati all'aumento di pressione all'interno del canale carpale.

Per ogni polso la capacità del canale è fissa: quindi, ogni condizione che provoca una espansione di una parte del suo contenuto aumenterà la pressione nel canale e di conseguenza la compressione del nervo mediano.

Contenuti anomali all'interno del canale possono diminuire lo spazio a disposizione per le strutture normalmente contenute. Questi contenuti anomali sono rappresentati da edema, infiammazione, emorragia, depositi di sostanze patologiche come calcio, acido urico, amiloidosi, ecc.

In un canale più piccolo del normale, sia per condizione congenita che per variazione acquisita, l'incremento della pressione sarà proporzionalmente più grande se rapportata ad una stessa causa.

Una patologia preesistente, come una polineuropatia od una compressione più prossimale dello stesso nervo, aumenteranno le possibilità di danno compressivo del nervo mediano.

La maggior parte delle cause di STC non sono, tuttavia, in relazione ad anomalie, o malattie sistemiche. Le cause sistemiche più comuni sono il diabete mellito, l'artrite reumatoide e l'ipotiroidismo. La STC può comparire durante la gravidanza o comparire in altre patologie ormonali. Le malattie del collagene e l'acromegalia sono invece cause rare.

In alcuni casi viene riferita una storia di trauma al polso o frattura del polso. È questa una condizione di insorgenza acuta della STC.

La STC può esser isolata od associata ad altre patologie come il Morbo di De Quervain, la malattia di Motta (dita a scatto), il fenomeno di Raynaud, l'epicondilita o patologie della spalla.

In letteratura vengono riportati lavori con l'incidenza delle varie cause¹⁻⁵. In ciascuna casistica la somma dei pazienti con cause identificate rappresenta solo una parte dell'intera serie. La maggior parte delle cause rimane sconosciuta: queste condizioni vengono chiamate idiopatiche.

FORME IDIOPATICHE

Quando non si riscontra alcuna causa, la STC viene definita idiopatica. Queste forme sono quelle ad incidenza più frequente. Se si esegue, tuttavia, un'accurata anamnesi, una buona parte di queste può esser spostata nelle forme da causa nota o nelle forme che si associano ad altre patologie.

Le forme idiopatiche vengono fatte risalire frequentemente ad una "tenovaginalite aspecifica": questa alterazione, tuttavia, non è stata del tutto dimostrata. Fuchs et al⁶, e Kerr et al⁷ hanno evidenziato come nella vaginale dei tendini flessori siano scarsamente presenti cellule infiammatorie, ma si riscontrano, invece, un'edema.

È stato dimostrato, invece, mediante TAC che le dimensioni del canale carpale di soggetti con STC idiopatica risultavano più ridotte⁸. È ritenuto quindi possibile che una riduzione congenita del canale carpale sia alla base delle forme idiopatiche della STC.

La STC si sviluppa prevalentemente verso i 40-50 anni. La sindrome si sviluppa con più facilità quando coesiste un aumento dello spessore delle guaine (edema) od in occasione di un canale carpale di dimensioni ridotte. In realtà, alla comparsa della STC nelle condizioni idiopatiche, può esser data anche un'ulteriore spiegazione. Il tipo e la quantità di lavoro possono influenzare la comparsa della malattia. La comparsa della STC è più frequente nella mano dominante, quella che ovviamente lavora di più. I vari movimenti del polso in flessione ed estensione provocano aumenti della pressione con ripetute fasi di compressione del nervo mediano. È stato dimostrato, infatti, che la pressione all'interno del canale varia con il variare delle posizioni del polso⁹⁻¹⁶. Il nervo, inoltre, viene trazione ed angolato sul bordo sia prossimale che distale del canale, provocando fenomeni di ulteriore compressione.

Poiché la malattia non si evidenzia in tutte le persone che eseguono lo stesso lavoro, è giusto ipotizzare che la malattia si manifesti solo in quelle persone che hanno verosimilmente un canale carpale di dimensioni ridotte.

FORME SECONDARIE

Tutti i tessuti contenuti nel canale carpale possono ammalarsi e coinvolgere il nervo mediano provocandone una sua

compressione secondaria. Le strutture vicine e non contenute nel canale possono ammalarsi ed invadere il canale determinando le stesse conseguenze sul nervo mediano. Il nervo stesso può esser coinvolto da una patologia metabolica ed esser maggiormente suscettibile a fenomeni compressivi. Infine non bisogna dimenticare le cause tumorali del nervo mediano stesso.

Tenovaginalite aspecifica dei tendini flessori

Meglio definirla inspessimento delle guaine dei tendini flessori. Tuttavia, anche la proliferazione patologica delle guaine con ritenzione di edema è una causa di STC secondaria, a rapida od a lenta comparsa. Questa causa è stata dimostrata esser alla base delle forme acute. I pazienti affetti da queste forme mostrano la comparsa contemporanea o ritardata e lenta, a distanza di tempo, di altri fenomeni associati, come le dita a scatto e/o la malattia di De Quervain.

Artrite reumatoide ed altre malattie del collagene

L'artrite reumatoide è una delle cause che costantemente produce una tenovaginalite con conseguente STC. Purtroppo questa malattia provoca anche lesioni tendinee che complicano ulteriormente la storia del paziente.

Si devono ricordare, comunque, altre patologie dello stesso gruppo che provocano la comparsa della STC come ad esempio la sclerodermia, il Lupus, ecc. In sostanza tutte le malattie che causano infiammazione della sinovia con infiltrazione ed edema portano a compressione del nervo mediano. Il 3% - 6% dei pazienti con sindrome di Sjögren ha una STC¹⁷. Winkelmann et al¹⁸ riportano 5 casi con STC che presentavano alterazioni cutanee da malattie del connettivo come fascite, lupus discoidale, pannicolite lupoide. Le manifestazioni possono migliorare con terapia medica specifica. Una forma simile di STC associata a fascite e poliartrite può nascondere un carcinoma dell'ovaio¹⁹. Altri casi riportano STC associati a dermatomiosite, polimiosite, reticoloistocitosi multicentrica e linfoma²⁰.

Artrosi

La STC si rileva, frequentemente, in associazione a patologie articolari degenerative come l'artrosi dell'articolazione trapezio metacarpica²¹. È stata riscontrata anche a seguito di pseudoartrosi di scafoide²².

Neuropatie familiari

La sindrome da predisposizione familiare a paralisi compressive colpisce persone che sviluppano poi lesioni acute compressive di nervi periferici²³. I nervi maggiormente colpiti sono il nervo peroneo, il nervo radiale, il nervo mediano ed il nervo ulnare. La causa che provoca la paresi è una compressione molto lieve e, talvolta, il paziente dimentica l'evento. Una forma così imita molto bene una forma idiopatica di STC. Uno studio neurofisiologico però mostra un rallentamento focale in entrambi i nervi, anche dal lato non sintomatico. La forma idiopatica è veramente molto rara. Gray et al²⁴ hanno pubblicato un lavoro in cui la forma idiopatica aveva una espressione dominante.

La mucopolisaccaridosi è una di queste forme. Purtroppo non è facile fare diagnosi poiché i sintomi sono atipici mancando le parestesie notturne ed i sintomi clinici sono scarsi.

Una forma ulteriore è la neuropatia ipertrofica familiare (sindrome di Dejerine-Sottas)²⁵.

Polineuropatie

È opinione comune che i nervi di pazienti con polineuropatia siano più suscettibili a compressioni²⁶. È frequente quindi che pazienti con diabete mellito presentino una chiara forma di STC conseguente a compressione del nervo mediano al canale carpale associata a disturbi sensitivi agli arti conseguenza della polineuropatia.

Nelle altre neuropatie periferiche, tuttavia, questa associazione non è così frequente come avviene per il diabete. La malattia di Guillain-Barré mostra talvolta una associazione con la STC, ma questa non è costante²⁷. Così vale anche per la polineuropatia alcolica dove i piedi sono le estremità colpite per prime seguite a distanza dalle mani, ma con sintomi non tipici per una chiara STC. In questi casi le mani mostrano una riduzione della sensibilità a forma di guanto e non a distribuzione del nervo mediano²⁸.

Polimialgia reumatica

In questa malattia esiste il coinvolgimento di tutti i tessuti connettivi con prevalenza dei muscoli e dei tendini con formazione di granulomi vascolari. L'interessamento di queste strutture determina la comparsa di STC presumibilmente da tenosinovite granulomatosa, ancora però non dimostrata.

Malattie vascolari

La trombosi dell'arteria mediana è una causa di STC ad esordio acuto. Un'altra forma, non ancora chiara, è quella che compare nei pazienti affetti da insufficienza renale cronica, dove la persistenza della fistola artero-venosa dalla stessa parte della STC contribuisce alla sua determinazione per via di un meccanismo di furto vascolare²⁵.

Gotta

La gotta può causare sia una forma acuta di STC che una forma ad insorgenza lenta²⁹. Su 2705 casi di pazienti affetti da STC solo 3 casi avevano la gotta; mentre su 10 pazienti con gotta, tra l'altro con localizzazione prevalente alle mani, 4 avevano una STC³⁰. I pazienti con gotta tipica mostrano tofi gottosi nei tendini flessori all'interno del canale carpale³¹. Il trattamento è chirurgico con risoluzione della sintomatologia, però bisogna prestare attenzione alla guarigione della ferita chirurgica cutanea che può esser rallentata³².

Amiloidosi

Depositi di amiloide possono causare compressione di nervi periferici a vari livelli. L'amiloidosi si divide in varie forme: primitiva, secondaria, familiare ed, infine, quella conseguente a paraproteinemia maligna³³. I pazienti affetti da amiloidosi primitiva sviluppano compressioni nervose a vari li-

velli ma la STC non si sviluppa in questo quadro. Nell'amiloidosi familiare invece è fortemente presente la STC, associata ad altri sintomi coinvolgenti vari altri organi e varie parti del corpo³⁴. Il trattamento chirurgico risolve la sintomatologia, ma esistono possibilità di recidive a distanza.

Bisogna ricordare comunque che la STC si inserisce in un contesto di polineuropatia amiloidotica e quindi la sua incidenza sarà sempre inferiore alla polineuropatia stessa³⁵.

Deficienza vitaminica

Folkers et al³⁶ ha pubblicato molti lavori sul rapporto fra STC e carenza di piridossina. Esiste comunque un correlato opposto fra comparsa di STC ed aumento di assunzione di piridossina^{37, 38}.

Gravidanza e allattamento

La STC che compare in gravidanza e durante l'allattamento non è ancora chiarita. I sintomi iniziano e si scatenano durante la gravidanza senza pertinenza con l'epoca della gravidanza stessa. Il terzo trimestre comunque viene ritenuto tipico per la comparsa dei sintomi^{39,40}. Sembra che la causa sia l'aumento del tasso di ormoni che determina un edema dei tessuti e l'aumento di peso associato a questa fase. In base a ciò si riteneva che appena partorito i sintomi avrebbero dovuto scomparire, mentre si è visto che in molti casi la sintomatologia persiste od incrementa.

Il trattamento è conservativo, raramente chirurgico²⁵.

Anche durante l'allattamento si può evidenziare la comparsa di una STC. Spesso si associa a un morbo di De Quervain. Le ricerche sull'effetto della prolattina in questo senso non hanno portato a chiarimento⁴¹.

Malattie endocrine

Il mixedema e l'acromegalia sono due malattie che causano la STC. Non sono in verità molto frequenti però i disturbi clinici da STC possono esser i primi sintomi a comparire e ad indirizzare il paziente dallo specialista. Si è visto che nell'acromegalia il trattamento specifico della patologia migliora i sintomi⁴².

Il diabete mellito è una delle malattie sistemiche più comuni che si possono trovare in associazione a STC. La compressione del nervo mediano è solo una delle tante complicanze del diabete⁴³. In questi pazienti il nervo mediano, così come gli altri nervi periferici, già coinvolto da polineuropatia è più facilmente predisposto a fenomeni compressivi. Il nervo mediano deve esser sottoposto a decompressione⁴⁴.

Malattie della tiroide come l'ipotiroidismo e l'ipertiroidismo possono causare una STC. Nell'ipotiroidismo è il rigonfiamento dei tessuti nel canale carpale a causare la sindrome. Come già detto la STC può esser il primo segno di un ipotiroidismo⁴⁵. Raramente comunque l'ipotiroidismo può causare una polineuropatia generalizzata⁴⁶. La terapia medica sostitutiva migliora il quadro clinico. La forma legata ad ipertiroidismo è invece più rara. Il trattamento medico anche in questo caso può migliorare i sintomi⁴⁷. Nell'ipertiroidismo sono le aumentate richieste metaboliche che mettono in crisi il nervo mediano nella sede tipica.

Infezioni

La STC può comparire come complicanza di qualsiasi infezione nel canale carpale determinata da una varietà infinita di agenti patogeni. Le infezioni possono provenire dalla mano e dall'avambraccio alle quali possono anche estendersi. Si devono ricordare le forme granulomatoose da tubercolosi, le forme legate alla lebbra (dove il nervo mediano è interessato meno rispetto al nervo ulnare), alla borreliosi e ad agenti infettivi più aspecifici. Nella maggior parte dei casi l'insorgenza è acuta e segue l'andamento riportato nel paragrafo specifico.

Altre condizioni che occupano spazio

I tumori sono patologie che aumentando di volume all'interno del canale carpale causano la compressione secondaria del nervo mediano. I tumori possono sorgere dalle strutture all'interno del canale carpale ovvero dai tendini flessori come ad es. i tumori a cellule giganti provenienti dalla loro guaina oppure possono provenire da strutture vicine come dal pavimento scheletrico. Fra questi ricordiamo le cisti articolari⁴⁸, i lipomi, gli emangiomi e gli osteomi osteoidi del capitato ad espressione endocanale⁴⁹.

Esistono poi condizioni di STC determinate da persistenza di ventri muscolari anomali dei tendini flessori⁵⁰⁻⁵² o insorgenza troppo prossimale, nel canale carpale, dei muscoli lombricali⁵³. I movimenti del polso e delle dita provocano una compressione ripetuta del nervo mediano e quindi una STC secondaria. La verifica diagnostica si basa sulla individuazione della causa. Purtroppo nella maggior parte dei casi questa è occasionale.

Ultimamente con l'avvento delle tecniche chirurgiche endoscopiche si tende ad eseguire una serie di esami diagnostici più precisi prima di procedere al trattamento chirurgico. Quando esiste il sospetto di una simile causa è bene eseguire un *accertamento radiografico* (valido per le calcificazioni) od un *esame ecografico* (per le neoformazioni dei tessuti molli). Questi esami potranno esser completati da accertamenti più sofisticati e costosi come la *TAC* e la *RMN*.

Il trattamento chirurgico prevede oltre alla decompressione anche l'asportazione della massa che provoca la compressione.

Stenosi del canale carpale

Anche queste sono condizioni in cui gli esami complementari come la ecografia, la TAC e la RMN possono esser utili per una valutazione più appropriata. Alcuni autori hanno proposto che canali più piccoli potrebbero spiegare la vulnerabilità dei pazienti allo sviluppo della STC. Questa ipotesi intuitiva e molto suggestiva è stata confermata da alcuni, ma anche smentita da altri (vedi Cap. 9).

Deformità del canale carpale

Le anomalie ossee possono ridurre l'area di sezione del canale. La STC può svilupparsi come una sequela tardiva di una deformità del polso causata da una frattura delle ossa del carpo o del radio oppure da altri traumi del polso⁵⁴. Altissimi et al⁵⁵ riporta un'incidenza del 31% della STC a seguito di fratture di Colles. In alcuni casi i sintomi si risolvono spontaneamente, in altri necessitano di un trattamento chirurgico. Il trattamento prevede una ampia decompressione mediante un accesso chirurgico polso-palmo⁵⁶.

Le anomalie congenite che causano una STC includono l'ipoplasia dello scafoide con displasia del radio, anomalia del radio con proiezione verso il canale, o sublussazione anteriore delle ossa del carpo come nella deformità di Madelung⁵⁷, oppure pazienti che presentano una osteopetrosi.

Obesità

L'obesità è ritenuta una causa importante per la comparsa di una STC⁵⁸. Tuttavia, nessun lavoro scientifico ha provato un nesso diretto fra obesità e STC. Si associa ad essa, ma non sembra causarla direttamente.

Edema della mano

Vari lavori hanno dimostrato che l'edema della mano provoca l'insorgenza della STC. Il linfedema primario o secondario a mastectomia^{59,60}, l'edema della mano conseguente ad intervento sul cuore⁶¹, l'edema a seguito di puntura da insetto⁶², sono solo alcune delle cause.

Forme acute

In base alla loro comparsa le STC possono dividersi in forme acute e forme croniche. Le forme acute fanno seguito di solito ad eventi traumatici come fratture di polso^{2,54,63-66} o fratture lussazioni del carpo⁶⁷, schiacciamenti, sforzi violenti rapidi o ripetuti come a seguito di lavori pesanti, ustioni⁶⁸, infezioni.

Nelle forme traumatiche (frattura di polso) la STC può comparire anche tardivamente⁵⁴. Particolarmente grave è la forma che fa seguito a schiacciamenti dell'avambraccio e del polso. La sezione del legamento trasverso del carpo deve esser eseguita in urgenza insieme con la fasciotomia dell'avambraccio⁶⁹. Raramente le forme acute di STC possono comparire dopo interventi chirurgici come applicazione di placche o innesti protesici di tendini^{65,70}. È possibile però che questa condizione acuta faccia seguito a fasciectomia palmare per la malattia di Dupuytren.

Le forme acute possono comparire anche durante ed a seguito di immobilizzazioni gessate di polso incongrue: una di queste è ad esempio quella che fa seguito all'immobilizzazione del polso nella posizione di Cotton-Loder per riduzione e mantenimento di fratture dell'epifisi distale di radio. Kongsholm ed Olerud⁷¹ hanno dimostrato un incremento della pressione nel canale carpale a seguito di fratture di Colles, nei polsi sia in posizione di riposo che in posizione flessa; la pressione, inoltre, aumenta se si esegue un'infiltrazione di anestetico nel focolaio di frattura nel tentativo di ridurre la frattura in anestesia locale a causa della perfusione del liquido anestetico nel canale carpale⁷¹.

Gelberman et al¹¹ ha dimostrato un incremento particolarmente alto della pressione nei canali carpal di polsi fratturati ed immobilizzati in flessione: in questi casi la pressione risultava molto più alta rispetto ai controlli.

Talvolta però non si riscontrano eventi traumatizzanti, ma la comparsa è ugualmente acuta. Le forme acute possono fare seguito a trattamenti medici come somministrazione di anti-coagulanti^{72,73} od anticoncezionali. Altre volte non esiste alcun rapporto con la somministrazione di medicinali, ma la com-

parsa di sintomatologia acuta fa seguito ad una emorragia spontanea come nelle coagulopatie⁷⁴. L'artrite reumatoide può favorire la comparsa acuta di una STC mediante una tenovaginalite acuta dei tendini flessori. È altresì riportata la comparsa di STC acuta a seguito di una tenovaginalite acuta suppurativa e non. Qualsiasi tipo di infezione può determinare una compressione acuta del nervo mediano: seppur pressoché scomparsa, la forma acuta in associazione a tenovaginalite gonococcica ne è un esempio⁷⁵.

Non si devono dimenticare comunque le rare forme dovute a trombosi della arteria mediana⁶⁵ ed infine le forme secondarie a tumori come la leucemia acuta e cronica⁷⁶.

Da ultimo riportiamo le rarissime forme secondarie a morso di serpente velenoso⁷⁷.

Forme particolari

Ricordiamo che il nervo mediano anche se sofferente per una lesione in continuità a livello dell'avambraccio può andare incontro a compressione secondaria a livello del canale carpale e mostrare tutti i sintomi tipici di una STC. Il trattamento chirurgico evidenzierà un neuroma in continuità all'avambraccio che non deve esser manipolato ed una compressione del nervo mediano all'interno del canale carpale che deve esser sottoposta solo a decompressione^{78,79}.

Nel capitolo 11 verranno trattate le forme particolari.

Forme genetiche

La comparsa di una STC nei bambini o negli adulti di una stessa famiglia ha fatto supporre l'esistenza di condizioni genetiche alla base di queste forme. Danta⁸⁰ ha riportato forme a trasmissione autosomica dominante. All'intervento si rileva un'anormale ispessimento del legamento e clinicamente talvolta coesiste una sintomatologia da dita a scatto come nella sindrome di Weill-Marchesani^{81,82}. In alcuni casi la STC è la forma iniziale di neuropatie ereditarie con compressioni multiple³⁶.

La mucopolisaccaridosi è una forma che si associa a STC ed è già stata descritta nel paragrafo delle neuropatie familiari. Per annotazione riportiamo altre malattie che rientrano in questo gruppo come la pleonosteosi di Leri⁸³.

Forme dei bambini

Sono quelle forme che non rientrano nelle forme genetiche o familiari o metaboliche ovvero dove non si riesce a trovare nessuna causa, ma solo il riscontro di una incidenza precoce rispetto all'età^{84,85}. L'aspetto clinico e quello intraoperatorio non si discostano assolutamente dalle precedenti forme ed il trattamento segue gli stessi principi.

RIEPILOGO DELLE CAUSE DI STC

- Idiopatiche
- Secondarie
 - Stenosi del canale carpale (deformità congenita od acquisita);
 - Malattie del collagene e malattie autoimmuni (tenovaginalite, artrite reumatoide, sclerodermia, polimialgia reumatica, LES, gotta, condrocalcinosi, altre);

- Endocrinopatie (diabete mellito, malattie della tiroide, estrogeni, progesterone, gonadotropine, ormone della crescita);
- Amiloidosi
- Polineuropatie
- Infezioni
- Anomalie del canale carpale (cisti, tumori, muscoli anomali, persistenza dell'arteria mediana);
- Obesità
- Edema primario e secondario della mano
- Forme acute (fratture, traumi da schiacciamento, emorragie, ustioni, trombosi arteria mediana, infezioni, gravidanza)
- Malattie congenite (mucopolisaccaridosi, mucopolisaccaridosi)
- Forme dei bambini
- Forme conseguenti a trattamento con farmaci (contraccettivi orali, anticoagulanti, carenza di vit B6 o ipervitaminosi B6, ecc).
- Altre

Bibliografia

1. Yamaguchi DM, Lipscomb PR, Soule EH. Carpal Tunnel Syndrome. *Minn Med* 48: 22-33, 1965.
2. Phalen GS. The carpal-tunnel syndrome. *J Bone Joint Surg* 48A: 211-228, 1966.
3. Cseuz KA, Thomas JE, Lambert EH, Love JG, Lipscomb PR. Long-term results of operation for carpal tunnel syndrome. *Mayo Clin Proc* 41: 232-241, 1966.
4. Maxwell JA, Reckling FW, Kelly CR. Carpal tunnel syndrome: a review of cases treated surgically. *J Kansas Med Soc* 74: 190-193, 1973.
5. Hybbinette CH, Mannerfelt L. The carpal tunnel syndrome. *Acta Orthop Scand* 46: 610-620, 1975.
6. Fuchs PC, Nathan PA, Myers LD. Synovial histology in carpal tunnel syndrome. *J Hand Surg* 16A: 753-758, 1991.
7. Kerr CD, Sybert DR, Albarracin NS. An analysis of the flexor synovium in idiopathic carpal tunnel syndrome: report of 625 cases. *J Hand Surg* 17A: 1028-1030, 1992.
8. Dekel S, Papaioannou T, Rushworth G. Idiopathic carpal tunnel syndrome caused by carpal stenosis. *Br Med J* 280: 1297-1299, 1980.
9. Gelberman RH, Hergenroeder PT, Hargens AR, Lundborg GN, Akeson WH. The carpal tunnel syndrome. A study of carpal canal pressures. *J Bone Joint Surg* 63A: 380-383, 1981.
10. Werner CO, Elmquist D, Ohlin P. Pressure and nerve lesion in the carpal tunnel. *Acta Orthop Scand* 54: 312-316, 1983.
11. Gelberman RH, Szabo RM, Motensen WW. Carpal tunnel pressure and wrist position in patients with Colles' fractures. *J Trauma* 24: 747-749, 1984.
12. Szabo RM, Gelberman RH. The pathophysiology of nerve entrapment syndromes. *J Hand Surg* 12A: 880-884, 1987.
13. Luchetti R, Schoenhuber R, DeCicco G, Alfano M, DeLuca S, Landi A. Carpal-tunnel pressure. *Acta Orthop Scand* 60 (4): 397-399, 1989.
14. Rempel D, Manojlovic R, Levisohn DG, Bloom T, Gordon L. The effect of wearing a flexible wrist splint on carpal tunnel pressure during repetitive hand activity. *J Hand Surg* 19A: 106-110, 1994.
15. Weiss ND, Gordon L, Bloom T, So Y, Rempel DM. Position of the wrist associated with the lowest carpal-tunnel pressure: implication for splinting design. *J Bone Joint Surg* 77-A: (11) 1695-1699, 1995.
16. Luchetti R, Schoenhuber R, Nathan P. Correlation of segmental carpal tunnel pressures with changes in hand and wrist positions in patients with carpal tunnel syndrome and controls. *J Hand Surg* 23B: (5) 598-602, 1998.
17. Binder A, Snaith ML, Isenberg D. Sjogren's syndrome: a study of its neurological complications. *Br J Rheumatol* 27: 275-280, 1988.
18. Winkelmann RK, Connolly SM, Doyle JA. Carpal tunnel syndrome in cutaneous connective tissue disease: generalized morphea, lichen sclerosus, fasciitis, discoid lupus erythematosus, and lupus panniculitis. *J Am Acad Dermatol* 7: 94-99, 1982.
19. Medsger TA, Dixon JA, Garwood VF. Palmar fasciitis and polyarthritis associated with ovarian carcinoma. *Ann Intern Med* 96: 424-431, 1982.
20. Quinones CA, Perry HO, Rushton JG. Carpal tunnel syndrome in dermatomyositis and scleroderma. *Arch Dermatol* 94: 20-25, 1966.
21. Florack TM, Miller RJ, Pellegrini VD, Burton RI, Dunn MG. The prevalence of carpal tunnel syndrome in patients with basal joint arthritis of the thumb. *J Hand Surg* 17A: 624-630, 1992.
22. Leviet B, Ebelin M, Meriaux JL, Vilain R. Syndrome du canal carpien et pseudoarthrose du scaphoide. *Rev Chir Orthop* 70: 79-81, 1984.
23. Dubi J, Regli F, Bischoff A. Recurrent familial neuropathy with liability to pressure palsies. *J Neurol* 220: 43, 1979.
24. Gray RG, Poppo MJ, Gottlieb NL. Primary familial bilateral carpal tunnel syndrome. *Ann Intern Med* 91: 37, 1979.
25. Dawson DM, Hallett M, Millender LH. Entrapment neuropathies. Boston, Little Brown Co. 1983.
26. Potts F, Shahani BT, Young RR. Study of the coincidence of carpal tunnel syndrome and generalized peripheral neuropathy. *Muscle Nerve* 3: 440, 1980.
27. Lambert EH, Mulder DW. Nerve conduction in the Guillain-Barré syndrome. *Electroencephalogr Clin Neurophysiol* 17: 86, 1964.
28. Victor-Torres M, Garcia AF, Barriero-Tella P, Cruz-Martinez A, Arpa-Gutierrez J. Manifestation of Scheie mucopolysaccharidosis I: carpal tunnel syndrome in childhood. Case report. *Arch Neurol (Madr)* 48: 113-123, 1985.
29. Champion D. Gouty tenosynovitis and the carpal tunnel syndrome. *Med J Aust* 1: 1030-1032, 1969.
30. Moore JR, Weiland AJ. Gouty tenosynovitis. *J Hand Surg* 10A: 291-295, 1985.
31. Akizuki S, Matsui T. Entrapment neuropathy caused by tophaceous gout. *J Hand Surg* 9B: 331-332, 1984.
32. Laing J, Waslen GD, Penney CJ. Tophaceous gout presenting with bilateral hand contractures and carpal tunnel syndrome (letter). *J Rheumatol* 13: 230-231, 1986.
33. Cohen AS, Benson MD. Amyloid neuropathy. In PJ Dyck, PK Thomas, Lambert EH (Eds), *Peripheral Neuropathy*. Philadelphia: Saunders. 1975.
34. Thomas PK. Genetic factors in amyloidosis. *J Med Genet* 12: 317-326, 1975.
35. Kyle RA, Bayrd ED. Amyloidosis: review of 236 cases. *Medicine* 54: 271, 1975.
36. Folkers K, Ellis J, Watanabe T. Biochemical evidence for a deficiency of vitamin B6 in the carpal tunnel syndrome based on a crossover clinical study. *Proc Nat Acad Sci USA* 75: 3410, 1978.
37. Schaumburg H, Kaplan J, Windebank A, Vick N, Rasmus S, Pleasure D, Brown MJ. Sensory neuropathy from pyridoxine abuse. *New England J Med* 309 (8): 445-448, 1983.
38. Amadio P. Carpal tunnel syndrome, pyridoxine, and the work place. *J Hand Surg* 12A: 875-880, 1987.
39. Gould JS, Wissinger HA. Carpal tunnel syndrome in pregnancy. *South Med J* 71: 144-154, 1978.
40. Wand JS. Carpal tunnel syndrome in pregnancy and lactation. *J Hand Surg* 15B: 93-95, 1990.
41. Rossi E, Sighinolfi E, Bortolotti P, De Santis G, Schoenhuber R, Grandi M, Landi A. Nocturnal prolactin secretion in carpal tunnel syndrome. *Ital J Neurol Sci* 5: 405-408, 1984.
42. Nabarro JD. Acromegaly. *Clin Endocrinol (Oxf)* 26: 481-512, 1987.
43. Brown MJ, Asbury AK. Diabetic neuropathy. *Ann Neurol* 15: 2-12, 1984.
44. Dellon AL. Treatment of symptomatic diabetic neuropathy by surgical decompression of multiple peripheral nerves. *Plast Reconstr Surg* 89: 689-697, 1992.
45. Golding DN. Hypothyroidism presenting with musculoskeletal symptoms. *Ann Rheum Dis* 29: 10-14, 1970.
46. Fincham RW, Cape CA. Neuropathy in mixedema. A study of sensory nerve conduction in the upper extremities. *Arch Neurol* 19: 464-466, 1968.
47. Beard L, Kumar A, Estep HL. Bilateral carpal tunnel syndrome caused by Graves' disease. *Arch Intern Med* 145: 345-346, 1985.
48. Jensen TT. Isolated compression of the motor branch of the median nerve by a ganglion. Case Report. *Scand J Plast Reconstr Hand Surg* 24: 171, 1990.
49. Herndon JH, Eaton RG, Littler JW. Carpal tunnel syndrome: an unusual presentation of osteoma osteoide of the capitate. *J Bone Joint Surg* 56A: 1715, 1974.
50. Hayes CW. Anomalous flexor digitorum sublimis with incipient carpal tunnel syndrome. *Plast Reconstr Surg* 53: 479, 1974.
51. Smith RJ. Anomalous muscle belly of flexor digitorum sublimis causing carpal tunnel syndrome. *J Bone Joint Surg* 53A: 1215, 1971.
52. Aghasi MK, Rzetelny V, Axer A. The flexor digitorum superficialis as a cause of bilateral carpal tunnel syndrome and trigger wrist. *J Bone Joint Surg* 62A: 134, 1980.

53. Jabaley ME. Personal observations on the role of the lumbrical muscle in carpal tunnel syndrome. *J Hand Surg* 3: 82, 1978.
54. Abbott LC, Saunders JB deCM. Injuries of the median nerve in fractures of the lower end of the radius. *Surg Gynecol Obstet* 57: 507-516, 1933.
55. Altissimi M, Antenucci R, Fiacca C, Mancini GB. Long-term results of conservative treatment of fractures of the distal radius. *Clin Orthop* 206: 202-210, 1986.
56. Lewis MH. Median nerve decompression after Colles's fracture. *J Bone Joint Surg* 60B:195-196, 1978.
57. Luchetti R, Mingione A, Monteleone M, Cristiani G. Carpal tunnel syndrome in Madelung's deformity. *J Hand Surg* 13B: 19-22, 1988.
58. Nathan PA, Keniston RC, Myers LD, Meadows KD. Obesity as a risk factor for slowing of sensory conduction of the median nerve in industry. A cross-sectional and longitudinal study involving 429 workers. *JOM* 34: 379-383, 1992.
59. Ganel A, Engel J, Sela M, Brooks M. Nerve entrapments associated with postmastectomy lymphedema. *Cancer* 44: 2254-2259, 1979.
60. Smith WK, Giddins GEB. Lymphoedema and hand surgery. *J Hand Surg* 24B: 138, 1999.
61. Arnold AG. The carpal tunnel syndrome in congestive cardiac failure. *Postgrad Med J* 53: 623-624, 1977.
62. Lazaro III L. Carpal-tunnel syndrome from an insect sting. A case report. *J Bone Joint Surg*. 54A: 1095-1096, 1972.
63. Seddon H. Surgical disorders of the peripheral nerves, 2nd ed Edinburgh, Churchill Livingstone, 1975.
64. Watson-Jones R. Fractures and joint injuries, 5th ed, ed Wilson JN, vol 2, pag 755, Edinburgh, Churchill Livingstone, 1976.
65. Bauman T, Gelberman RH, Mubarak SJ, Garfin S. The acute carpal tunnel syndrome. *Clin Orthop Rel Res* 156, 151-156, 1981.
66. McCarroll HR. Nerve injuries associated with wrist trauma. *Orthop Clin North Am* 15: 279-287, 1984.
67. Rawlings ID. The management of dislocations of the carpal tunnel lunate. *Injury* 12: 319-330, 1981.
68. Adamson JE, Srouji SJ, Horton CE, Mladick RA. The acute carpal tunnel syndrome. *Plast Reconstr Surg* 47: 332-336, 1971.
69. Askin G, Finley R, Parenti J, Bush D, Brotman S. High-energy roller injuries to the upper extremity. *J Trauma* 26: 1127-1131, 1986.
70. DeLuca FN, Cowen NJ. Median-nerve compression complicating a tendon graft prosthesis. *J Bone Joint Surg* 57A: 553, 1975.
71. Kongsholm J, Olerud G. Carpal tunnel pressure in the acute phase after Colles' fracture. *Arch Orthop Trauma Surg* 105: 183-186, 1986.
72. Hartwell SW, Kurtay M. Carpal tunnel compression caused by hematoma associated with anticoagulant therapy. *Cleveland Clin* 33: 127-129, 1966.
73. Copeland J, Wells HG Jr, Puckett CL. Acute carpal tunnel syndrome in a patient taking coumadin. *J Trauma* 29: 131-132, 1989.
74. Case DB. An acute carpal tunnel syndrome in a haemophiliac. *Br J Clin Pract* 21: 254-255, 1967.
75. DeHertogh D, Ritland D, Green R. Carpal tunnel syndrome due to gonococcal tenosynovitis. *Orthopedics* 11: 199-200, 1988.
76. Kilpatrick T, Leyden M, Sullivan J, Lawler G, Grossman H. Acute median nerve compression by haemorrhage from acute myelomonocytic leukaemia. *Med J Aust* 142: 51-52, 1985.
77. Schweitzer G, Lewis JS. Puff adder bite - an unusual cause of bilateral carpal tunnel syndrome. A case report. *S Afr Med J* 60: 714-715, 1981.
78. McGrath MH, Polayes IM. Posttraumatic median neuroma: a cause of carpal tunnel syndrome. *Ann Plast Surg* 3: 227-230, 1979.
79. Martinelli P, Poppi M, Gaist G, Padovani R, Pozzati E. Posttraumatic neuroma of the median nerve: a cause of carpal tunnel syndrome. *Eur Neurol* 24: 13-15, 1985.
80. Danta G. Familial carpal tunnel syndrome with onset in childhood. *J Neurol Neurosurg Psychiatry* 38: 350, 1975.
81. Dellon AL, Trojak JE, Rochman GM. Median nerve compression in Weill-Marchesani syndrome. *Plast Reconstr Surg* 74: 127-130, 1984.
82. Panciera P, Panciera C. Sindrome del tunnel carpale bilaterale in bambino con sindrome di Weil-Marchesani. *Riv Chir Riab Mano Arto Sup* 33: 61-63, 1996.
83. Watson-Jones R. Leri's pleonosteosis, carpal tunnel compression of the median nerves and Morton's metatarsalgia. *J Bone Joint Surg* 31B: 560-571, 1949.
84. Miner ME, Schimke RN. Carpal tunnel syndrome in pediatric mucopolysaccharidoses: report of four cases. *J Neurosurg*. 43: 102, 1975.
85. Sainio K, Merikanto L, Larsen TA. Carpal tunnel syndrome in childhood. *Dev Med Child Neurol* 29: 794-797, 1987.

FISIOPATOLOGIA

R. Luchetti

INTRODUZIONE

La lesione cronica di un nervo è il prodotto di diversi tipi di trauma quali la trazione, la frizione e le compressioni ripetitive. I nervi non sono strutture statiche. Con il movimento degli arti, i nervi scivolano di alcuni millimetri¹ lungo il loro decorso. Dai forami intervertebrali fino alla parte più distale degli arti, i nervi attraversano svariati restringimenti anatomici chiamati canali. Questi canali non rappresentano punti di fissità ed i nervi devono scorrere liberamente nel loro interno. I punti di fissità invece sono rappresentati dalla loro emergenza dal forame intervertebrale e dalle diramazioni collaterali con le rispettive terminazioni finali (muscolari, sensitive, ecc). Un semplice edema locale nel tessuto circostante può interferire invece con il movimento passivo (scivolamento) del nervo. Un nervo così poco mobile sarà soggetto, durante il movimento delle estremità, a fenomeni di stiramento, che potrebbero determinare ulteriore danno come irritazione, edema, microangioma e conseguente formazione di aderenze cicatriziali. Il tessuto cicatriziale che lo verrà a costringere, lo fisserà e potrà indurre, come conseguenza, una compressione permanente del nervo. Questo tipo di compressione prende il nome di intrappolamento.

Le basi anatomiche per lo sviluppo di questo tipo di lesione sono i canali osteo-fibrosi come ad esempio il tunnel carpale, il tunnel cubitale ed i forami intervertebrali, ma possono esser anche i margini "taglienti" delle fascie e la stessa contrazione muscolare come l'arcata di Fröhse per il nervo interosseo posteriore o la parte prossimale del flessore ulnare del carpo per il nervo ulnare. I vari fattori che contribuiscono allo sviluppo della compressione o stiramento del nervo, a livello di queste sedi, sono le posture ed i movimenti non fisiologici, le contrazioni muscolari ripetitive, ma anche un incremento di volume delle strutture contenute nel canale od una riduzione di volume dello stesso (Fig. 5-1).

Per comprendere il complesso meccanismo fisiopatologico della lesione compressiva non si può prescindere dal conoscere le strutture anatomiche e la fisiologia dei neuroni e dei tronchi nervosi. È essenziale conoscere anche la microanatomia

del nervo poichè in esso sono contenuti differenti componenti tessutali e ciascuna di queste risponde in modo individuale alla compressione e partecipa, come evento fisiopatologico, alla sua formazione. Si deve ricordare che la lesione compressiva del nervo non è solo un problema *meccanico*. I segni ed i sintomi più precoci che i pazienti accusano sono spesso il risultato di alterazioni che avvengono a carico delle strutture di avvolgimento intraneurale, prevalentemente a carico del microcircolo a causa della pressione tissutale, ancor prima del danno strutturale sulle fibre nervose.

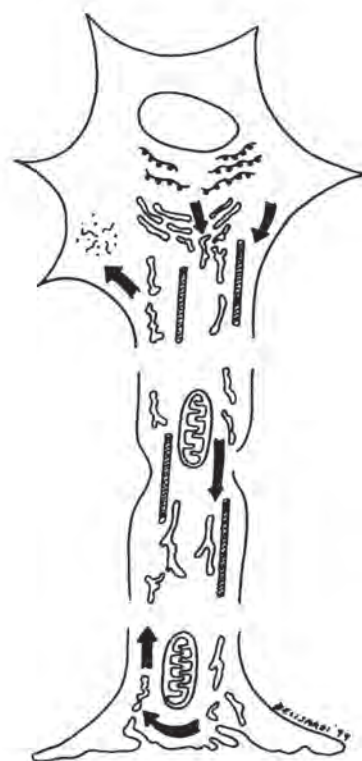


Fig. 5-1. Disegno schematico del flusso assonico neuronale.

TAB. 5-1. TRASPORTO ANTEROGRADO

Proteine
Membrana
Vescicole
Neurotrasmettitori
Lipidi
Mitochondri
RNA

CENNI DI ANATOMIA

Il neurone

Il neurone è costituito da un corpo cellulare e dai suoi processi: dendriti ed assone. Il neurone è una cellula altamente specializzata. Il corpo cellulare dei neuroni motori è situato nelle corna anteriori del midollo spinale, mentre quello dei neuroni sensitivi è situato nei gangli delle radici spinali. Entrambi estendono i loro processi ai "bersagli" periferici. Quelli provenienti dalle cellule motorie si chiamano assoni, gli altri dendriti. La produzione delle sostanze essenziali per la vitalità del neurone è concentrata nel corpo cellulare e la parte distale degli assoni, sinapsi incluse, sono strutturalmente e funzionalmente dipendenti dalla connessione con il corpo cellulare. Le richieste per il trasporto intracellulare nel neurone – *trasporto assonale* – sono veramente molto alte. Per mezzo del trasporto assonale le sostanze prodotte nel corpo cellulare sono trasportate in periferia lungo gli assoni, fermandosi a differenti livelli: questo trasporto viene chiamato *trasporto assonale anterogrado*. Il materiale trasportato comprende proteine, vescicole membranose, neurotrasmettitori, lipidi, mitocondri e RNA (Tab. 5-1). Sono stati riconosciuti fino a cinque tipi di trasporto assonale anterogrado². I tipi di trasporto assonale vengono divisi in base alla velocità del trasporto stesso: lento e veloce. Il *trasporto lento* (0,1-30 mm/giorno) coinvolge elementi del citoscheletro (subunità di microtubuli e neurofilamenti) ed elementi dell'assoplasma e della matrice microtrabecolare (ad es., actina) (Tab. 5-2). Il *trasporto veloce* (20-400 mm/giorno) riguarda la maggior parte dei piccoli organelli vescicolari ed il materiale sia membranoso che solubile (Tab. 5-3).

Il trasporto assonale è anche bidirezionale. I materiali dalle terminazioni assonali vengono spostati verso il corpo cellulare e questo movimento è chiamato *trasporto assonale retrogrado* (Tab. 5-4). Anche la velocità del trasporto retrogrado è variabile. Esiste infatti un trasporto ad una velocità di circa 300 mm/giorno (lievemente meno del trasporto anterogrado veloce) ed un trasporto lento a 3-8 mm/giorno. Parte del materiale trasportato rappresenta materiale di riciclaggio, che originariamente quindi era trasportato per via anterograda. I materiali extracellulari prelevati dalle terminazioni nervose o

TAB. 5-3. TRASPORTO ASSONALE ANTEROGRADO VELOCE

Vescicole
Materiali solubili
Materiali delle membrane

dalle sedi di sezione delle fibre nervose hanno lo scopo di raggiungere il corpo cellulare per informarlo sullo stato degli assoni, delle sue terminazioni, dei sistemi di avvolgimento e protezione della fibra nervosa ed infine degli organi bersaglio. Questo sistema di informazione svolge un *effetto trofico* sul corpo cellulare. Esistono dati scientifici che confermano la reale validità di questo effetto trofico sul corpo cellulare da parte di queste sostanze provenienti dai tessuti bersaglio e mediato dal trasporto assonale retrogrado. Un aspetto caratteristico è il tipo di alterazione del corpo cellulare, chiamato *cromatolisi*, che fa seguito alla sezione delle fibre nervose assonali ed un aspetto simile si è visto far seguito anche a compressioni nervose periferiche. È stato suggerito che in tali situazioni la perdita di materiale trasportato in modo retrogrado può provocare un segnale di iniziazione alle modifiche del corpo cellulare: si è visto infatti che sostanze chimico/metaboliche che bloccano il trasporto assonale retrogrado possono provocare gli stessi effetti sul corpo cellulare. Una tale alterazione del corpo cellulare³ può portare anche alla morte del neurone (*dying back*).

Conoscere l'interazione fra il corpo cellulare, le sue terminazioni e le strutture bersaglio, mediate dal trasporto bidirezionale, è di fondamentale importanza per comprendere la fisiopatologia delle lesioni compressive. È importante altresì considerare questo complesso (corpo cellulare – assone – strutture bersaglio) come una struttura unica (unità neuronale), al fine di comprendere il perché una compressione ad un livello periferico induca alterazioni funzionali anche a livello centrale.

Il tronco nervoso

Il nervo periferico è un tessuto composito dove le fibre nervose sono strettamente riunite a formare i *fascicoli*. Le fibre nervose possono essere divise in base alla loro dimensione ed al loro rivestimento mielinico che rispecchia la loro funzione (Tab. 5-5).

I vari componenti del tronco nervoso hanno lo scopo di mantenere la continuità, la nutrizione e la protezione delle fibre. Il sistema microvascolare intraneurale, che risulta ben sviluppato, forma la base per un rifornimento di energia continua, necessaria per mantenere la conduzione nervosa dell'impulso così come il trasporto assonale.

TAB. 5-2. TRASPORTO ASSONALE ANTEROGRADO LENTO

Citoscheletro
Microtubuli e microfilamenti
Assoplasma
Matrice microtrabecolare

TAB. 5-4. TRASPORTO ASSONALE ANTEROGRADO (VELOCE-LENTO)

Materiale riciclabile
Materiale extracellulare
Terminazioni nervose
Targets
Cell di Schwann

TAB. 5-5. TIPOLOGIA E FUNZIONE DELLE CELLULE NERVOSE

Gruppo	Diametro (μ)	Velocità di conduzione (m/sec)	Funzione
A	2,5-22	15-100	Mieliniche, somatiche, afferenti ed efferenti (sensitive e motorie)
B	3	3-15	Mieliniche, preganglionari autonome (viscerali)
C	0,2-15	0,3-1,6	Non mieliniche somatiche afferenti ed autonome postganglionari efferenti (dolore, pilomotorie, sudomotorie e vasomotorie)

Ciascun fascicolo è circondato da un *perinevrio* che compone un rivestimento laminato (a strati) di considerevole forza meccanica. Il perinevrio rappresenta la barriera alla diffusione di varie sostanze esterne come la ferritina e proteine esogene. Il perinevrio contribuisce all'isolamento chimico delle fibre nervose dai tessuti circostanti, creando un involucro ionico intrafascicolare del tutto specifico. Nel suo interno le fibre nervose sono impacchettate in fascicoli da un altro tipo di tessuto connettivo che viene chiamato *endonevrio*. Questo è composto di fibroblasti e fibrille collagene. L'endonevrio dei nervi cutanei sembra avere maggior apporto di fibrille collagene dei

nervi disposti più in profondità, che possono contare invece sulla protezione da parte di strutture circostanti. Questa maggior ricchezza di fibrille collagene riflette la maggior necessità di protezione da parte di queste fibre nervose più superficiali (Fig. 5-2).

I fascicoli a loro volta sono immersi in un tessuto connettivo chiamato *epinevrio* che contiene la maggior parte delle strutture vascolari intraneurali. L'epinevrio rappresenta un tessuto connettivale lasso e soffice che avvolge e protegge i fascicoli. La quantità di tessuto connettivale epinevrionale e perinevrionale varia nei diversi nervi, nei diversi livelli e negli individui. I nervi di solito contengono più epinevrio laddove attraversano le articolazioni e questo aiuta a minimizzare l'effetto di compressione, frizione e trazione causato dal movimento dell'articolazione stessa. Nelle sedi più superficiali l'epinevrio è più addensato e forma una guaina di avvolgimento delimitando il nervo dalle strutture circostanti.

Sistema microvascolare intraneurale

I nervi periferici sono strutture vascularizzate⁴ con un sistema microvascolare ben sviluppato nell'epinevrio, perinevrio ed endonevrio. I vasi hanno sistemi di interconnessione a livello dei vari strati. La trasmissione dell'impulso così come il trasporto assonale richiede un continuo apporto di energia fornito dal sistema microvascolare intraneurale e questo sistema sembra in possesso di grandi capacità di riserva e di compen-

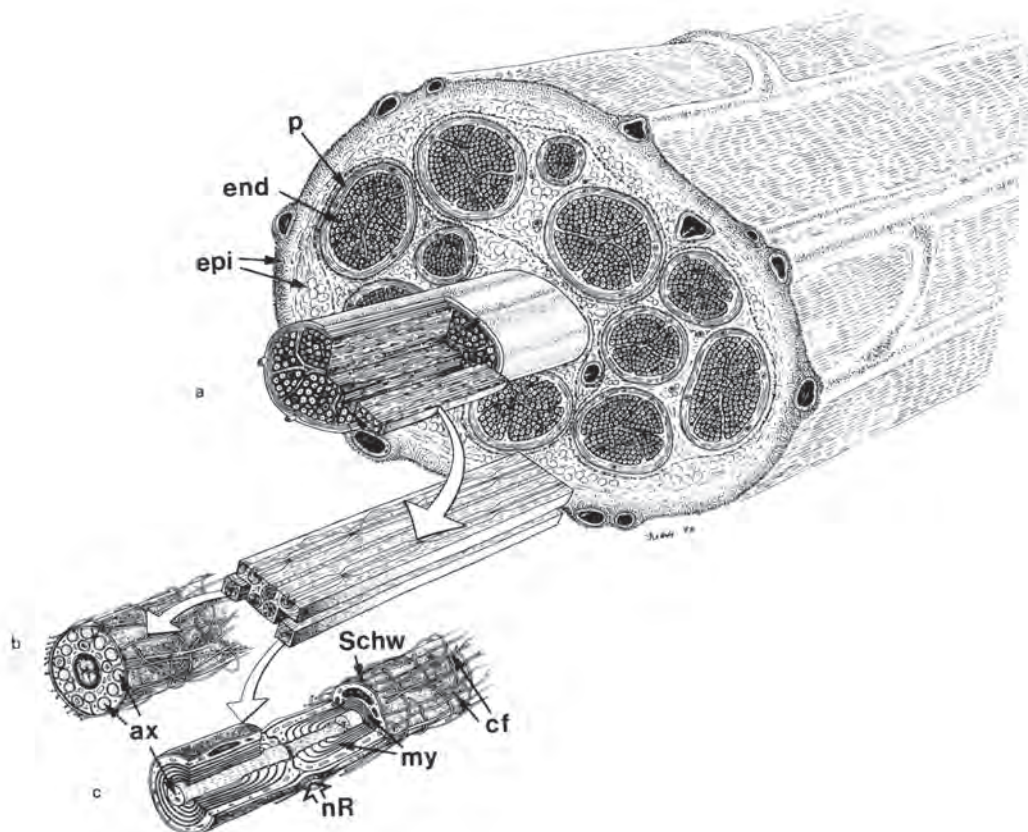


Fig. 5-2. Disegno schematico rappresentante i rivestimenti tessutali del nervo: p = perinevrio, end = endonevrio, epi = epinevrio, Schw = cellule di Schwann, nR = nodi Ranvier, ax = assoni. (Da Lundborg G. Nerve Injury and Repair. Churchill Livingstone, Edinburgh, 1988).

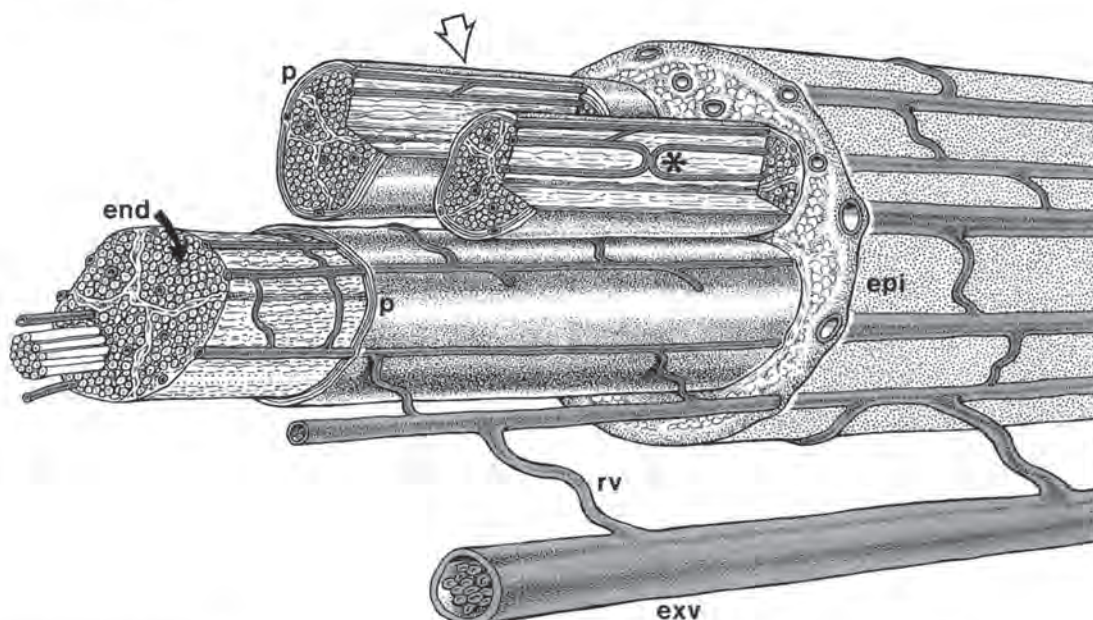


Fig. 5-3. Disegno schematico della vascolarizzazione del nervo: p = perinevrio, end = endonevrio, epi = epinevrio. (Da Lundborg G. *Nerve Injury and Repair*. Churchill Livingstone, Edinburgh, 1988).

so in rapporto ai danni delle strutture vascolari vicine. Nell'epinevrio i vasi sono disposti in senso longitudinale. I vasi sono presenti in tutti gli strati, in superficie, in profondità ed infine fra i fascicoli. I vasi epinevriali si anastomizzano con il plesso vascolare perinevriale con vasi che decorrono longitudinalmente e si approfondiscono a vario livello nelle lamelle del perinevrio (Fig. 5-3). I vasi anastomotici perinevriali attraversano gli strati perinevriali profondi in modo caratteristico, obliquo, verso lo strato endonevriale (Figg. 5-4 e 5-5). Questo passaggio obliquo dei vasi perinevriali costituisce una sorta di meccanismo a valvola proprio nel punto dove i vasi sono più soggetti a oblitterazione qualora ci fosse un aumento di pressione del fluido intrafascicolare. A livello intrafascicolare esiste una rete microvascolare endonevriale consistente non solo di capillari, ma anche di arteriole e venule. Il letto vascolare endonevriale è rappresentato per tutta la lunghezza dei fascicoli. A causa delle innumerevoli anastomosi in tutte le direzioni, il circolo capillare endonevriale è poco influenzato dai movimenti del tronco nervoso ed a causa della funzione barriera del perinevrio, il flusso sanguigno endonevriale è sorprendentemente ben protetto da eventuali dissezioni intraneuriali troppo estese come nella neurolisi interna.

La barriera emato-nervosa

I fascicoli ed il loro contenuto possono esser ritenuti una estensione del sistema nervoso centrale (SNC) verso la periferia. Il perinevrio viene ritenuto una estensione della pia madre del SNC. Solo alcune caratteristiche strutturali e funzionali dei vasi nel SNC sono state riscontrate nel sistema nervoso periferico. La barriera a certe sostanze che circolano nel sangue del SNC (barriera emato-encefalica) è presente anche nei nervi periferici e si chiama *barriera emato-nervosa*⁵. Mediante l'uso di traccianti fluorescenti e radioattivi, è stata dimostrata la permeabilità dei vasi intraneuriali a proteine nel microcir-

colo. Certe sostanze passano facilmente attraverso l'endotelio dei vasi dell'*epinevrio*, mentre non passano o passano in maniera ridotta attraverso l'endotelio dei vasi *endonevriali*. La basi strutturali per questo effetto barriera risiede nella ristrettezza delle giunzioni delle cellule endoteliali. La barriera emato-nervosa è un elemento essenziale per il mantenimento dell'omeostasi endonevriale.

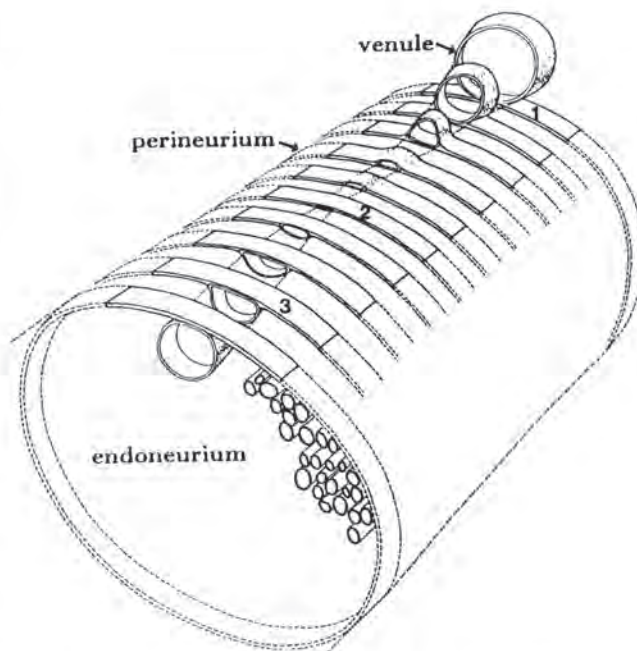


Fig. 5-4. Schema del passaggio dei vasi venosi attraverso il perinevrio. (Da Lundborg G. *Nerve Injury and Repair*. Churchill Livingstone, Edinburgh, 1988).

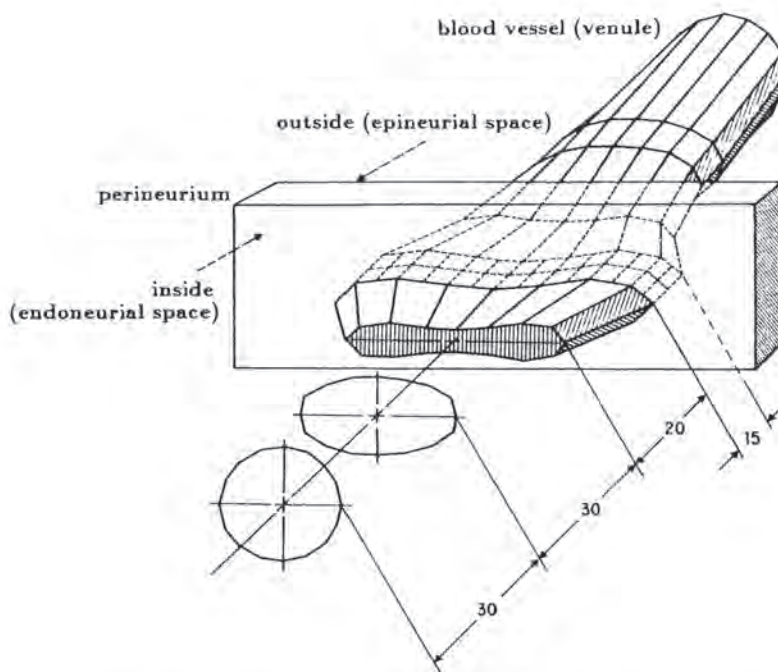


Fig. 5-5. Schema rappresentante le modifiche strutturali delle venule nel passaggio attraverso il perinevrio. (Da Lundborg G. *Nerve Injury and Repair*. Churchill Livingstone, Edinburgh, 1988).

Le fibre nervose

Le fibre nervose possono esser suddivise in mielinizzate o non mielinizzate (Tab. 5-5). In entrambi i tipi esiste una catena di cellule di Schwann che avvolge la fibra nervosa (assone). Il rapporto fra le cellule di Schwann e gli assoni è fondamentalmente differente fra fibre mielinizzate e non. Nelle fibre non mielinizzate una cellula di Schwann può avvolgere più fibre nervose, mentre nelle mielinizzate un assone è associato ad una unica cellula di Schwann per ciascun livello. La membrana della cellula di Schwann avvolge a spirale l'assone, producendo una guaina di strati alternati di lipidi e proteine, la guaina mielinica. Lungo le fibre mielinizzate le cellule di Schwann si uniscono l'un l'altra a livello dei nodi di Ranvier. In questo punto le digitazioni dei processi cellulari permettono uno scambio fra ioni intra- ed extracellulari: questo processo sovrintende alla propagazione saltatoria dell'impulso fra nodo e nodo. Ovviamente la conduzione dell'impulso è differente fra fibre ad alto rivestimento mielinico od a scarso rivestimento, risultando più lento in queste ultime condizioni.

FISIOPATOLOGIA

Effetto della compressione sulle fibre nervose

L'entità della lesione nervosa indotta da una compressione acuta e cronica è il risultato dell'entità e della durata del trauma compressivo. L'inizio dei sintomi così come il suo recupero può esser variabile e riflette le basi fisiopatologiche della lesione. Le fibre nervose mostrano di esser suscettibili alla compressione in maniera variabile in rapporto al loro calibro ed alla localizzazione nei fascicoli, così come è importante la

localizzazione stessa dei fascicoli all'interno del tronco nervoso⁶. Le fibre più larghe sono più suscettibili all'ischemia ed alla compressione rispetto alle fibre più sottili e le fibre posizionate più in periferia nei fascicoli soffrono di più rispetto a quelle situate più centralmente. In modo simile, le fibre nervose localizzate nei fascicoli più superficiali sono colpite maggiormente che le fibre localizzate più centralmente. In più la costituzione del tronco nervoso a livello della sede di compressione rende ragione della risposta al danno compressivo: i fascicoli più larghi contenuti in una piccola quantità di tessuto epinevrionale sono più vulnerabili alla compressione dei numerosi e più piccoli fascicoli disposti ed immersi in una grande quantità di tessuto epinevrionale².

Le basi fisiopatologiche della compressione acuta e cronica sono controverse: come causa primaria per il difetto funzionale sono stati proposti sia fattori ischemici che meccanici. Il problema è difficile poichè tutte le forze compressive per definizione includono fattori ischemici secondari alla obliterazione dei microvasi nel nervo. Generalmente, una compressione moderata o lieve che risulta in un disordine funzionale, immediatamente reversibile e conseguente alla compressione, troverà riscontro diretto su di una insufficienza microvascolare; mentre i fattori meccanici che provocano un danno mielinico focale, possono costituire fattori eziologici di primaria importanza in lesioni che richiedono tra l'altro un tempo di recupero più lungo.

Effetto della compressione sul flusso microvascolare intraneurale

L'effetto della compressione locale è stato studiato sperimentalmente negli animali usando vari modelli miniaturizzati di compressione (Figg. 5-6 e 5-7). In uno studio microscopico intravita-

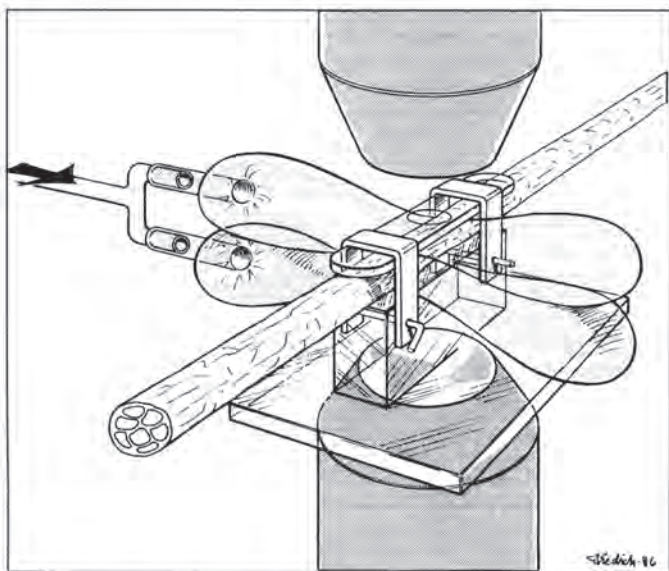


Fig. 5-6. Disegno rappresentante il modello sperimentale di studio della compressione del nervo e della relativa valutazione del flusso assonico. (Da Lundborg G. Nerve Injury and Repair. Churchill Livingstone, Edinburgh, 1988).

le Rydevik^{7,8} trovò che la compressione esterna a 20-30 mmHg induceva un ritardo del flusso venulare dell'epinevrio. Se la pressione aumentava, si riduceva anche il flusso nei capillari dell'endonevrio. Ad una pressione di 80 mmHg si verificava invece una stasi completa di tutto il flusso intraneurale nel solo segmento nervoso compresso (ischemia) (Tab. 5-6). I risultati di Rydevik sono stati recentemente confermati anche da altri autori.

Trasporto assonale e compressione nervosa

Nel 1948 Weiss e Hiscoe⁹ riportarono che la costrizione di un nervo induceva un rigonfiamento ed un accumulo di fluido in sede prossimale alla lesione. E ritennero che questo fosse dovuto ad un effetto di ostruzione a carico dell'assoplasma all'interno delle fibre. In teoria si può pensare che la compressione interferisca con il trasporto assonale in maniera diretta e meccanica o secondaria attraverso l'obliterazione dei vasi intraneurali con conseguente anossia. In studi sperimentali^{10,11}, dove il nervo veniva compresso localmente da un manicotto ad aria, si è dimostrato che anche compressioni limitate e lievi potevano inibire il trasporto assonale. Il trasporto assonale *veloce*, studiato mediante il trasporto di proteine marcate, rimaneva normale fino ad una pressione di 20 mmHg per 2 ore, mentre se la durata aumentava (8 ore) si evidenziava un accumulo di materiale nella sede prossimale alla compressione. Una pressione di 30 mmHg per 2 ore era seguita da una inibizione parziale o completa. Il blocco del trasporto assonale veloce risultava reversibile entro 24 ore, se veniva sottoposto ad una pressione di 50 mmHg. Il blocco del trasporto diventava reversibile solo dopo 3 giorni, se era stata applicata una pressione di 200 mmHg per 2 ore ed entro 7 giorni dopo una pressione di 400 mmHg per 2 ore (Tab. 5-7). Sempre in studi sperimentali, si è dimostrato infine che se è preesistente un danno metabolico nel trasporto assonale, come nei ratti con diabete indotto dalla streptozotocina, il trasporto assonale rapido è maggiormente colpito rispetto ad animali di controllo. Questo significa che i nervi di animali diabetici sono più suscettibili a compressione rispetto ai nervi di animali sani.

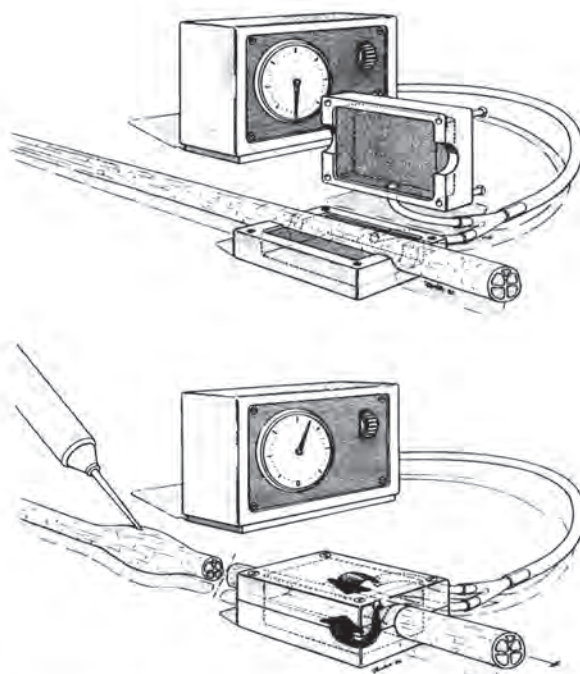


Fig. 5-7. Disegno rappresentante il modello sperimentale di compressione del nervo e dello studio del comportamento delle sue componenti. (Da Lundborg G. Nerve Injury and Repair. Churchill Livingstone, Edinburgh, 1988).

L'effetto sul trasporto assonale *lento* è stato studiato da Dahlin & McLean¹² (Tab. 5-8). Una compressione di 20 mmHg applicata per 8 ore non causa alcun accumulo di materiale trasportato dal flusso lento, mentre una pressione di 30 mmHg applicata per 8 ore era sempre seguita da un accumulo marcato, ma incompleto, delle proteine trasportate dal flusso lento.

Questi risultati indicano che le basse pressioni possono interferire sia con il flusso assonale veloce che con quello lento. Le pressioni basse sono comunque di grande interesse, poiché pressioni simili si sono riscontrate nel canale carpale di pazienti affetti da STC. Le stesse basse pressioni possono anche coinvolgere il trasporto assonale *retrogrado* (Tab. 5-9). Sempre in studi sperimentali su animali è stato dimostrato che pressione di 20-30 mmHg applicate per 8 ore inducono una inibizione del trasporto assonale retrogrado. Compressioni di 200 mmHg per 8 ore inducono una inibizione più marcata di questo flusso. Dahlin osservò anche modifiche morfologiche nei corpi cellulari dei neuroni dopo compressione delle rispettive fibre nervose a bassa pressione. Ad una pressione di 30 mmHg si apprezzava un incremento del volume e densità nu-

TAB. 5-6. CONSEGUENZA DELLA PRESSIONE SUL FLUSSO MICROVASCOLARE INTRANEURALE

Pressione (mmHg)	Effetto
20-30	Riduzione flusso venoso dell'epinevrio
40-50	Riduzione flusso capillare
80	Stasi completa

Rydevik et al, 1981

TAB. 5-7. CONSEGUENZA DELLA PRESSIONE SUL TRASPORTO ASSONALE ANTEROGRADO VELOCE

Pressione (mmHg)	Durata (ore)	Effetto
20	2	Nessuno
20	8	Blocco prossimale alla lesione
30	2	Blocco parziale completo
50	2	Blocco reversibile entro 24 ore
200	2	Blocco reversibile entro 3 giorni
400	2	Blocco reversibile entro 7 giorni

Rydevik et al, 1980
 Dahlin et al, 1984
 Dahlin e McLean, 1986

cleare, eccentricità del nucleo e dispersione della sostanza di Nissl (cromatolisi) fino a 7 giorni dopo la compressione (Fig 5-8). Questo tipo di comportamento del corpo cellulare è ben conosciuto ed avviene solo dopo lesioni più gravi come schiacciamenti o sezioni di nervi.

Effetto della pressione sulla struttura delle fibre nervose

La compressione di un tronco nervoso può causare danni attraverso pressione diretta o forze tangenziali associate con la redistribuzione del tessuto da area compressa a non compressa. Diversi studi sperimentali hanno mostrato che questa redistribuzione di tessuto avviene spesso sotto i margini degli strumenti di compressione ed è dannoso per le fibre lese, mentre una pressione più uniforme sul nervo causa uno scarso danno alle fibre. Interessante è la sperimentazione clinica dove i nervi vengono compressi da strumenti applicati esternamente agli arti. In questa situazione il nervo non è direttamente compresso lungo tutto il manicotto avvolto attorno all'arto, ma prevalentemente a livello dei bordi dove le forze tangenziali sono massimali. Si è visto in studi sperimentali su scimmie che vi è uno spostamento dei nodi di Ranvier verso la parte non compressa del nervo. In sostanza la mielina paranodale viene spostata da una parte del nodo e poi si invagina nell'altra. Questo spostamento nodale che avviene sia nella parte prossimale che nella parte distale rispetto al manicotto compressivo è seguito da una demielinizzazione segmentale e da un susseguente blocco di conduzione, reversibile dopo settimane o mesi. La demielinizzazione focale osservata^{13,15} fu ritenuta diretta conseguenza della pressione meccanica provocata dal manicotto compressivo. Powell e Myers¹⁶ dimostrarono,

TAB. 5-9. CONSEGUENZA DELLA PRESSIONE SUL TRASPORTO ASSONALE RETROGRADO

Pressione (mmHg)	Durata (ore)	Effetto
20-30	8	Inibizione trasporto assonale
200	8	Blocco trasporto assonale

Dahlin et al, 1984

no, invece, che prima della demielinizzazione focale compariva una necrosi locale delle cellule di Schwann. Si pensò quindi che la necrosi, provocata da un effetto ischemico locale, fosse il meccanismo fisiopatologico più probabile per la successiva demielinizzazione paranodale.

Edema intraneurale da compressione

La compressione con la conseguente totale o subtotale ischemia può produrre danni a tutti i tessuti intraneuriali, comprendendo anche le cellule di Schwann, le fibre nervose ed i microvasi intraneuriali. Una lesione microvascolare può associarsi ad un aumento della permeabilità alle proteine, mentre periodi di ischemia più lunghi possono esser seguiti da un edema intraneurale appena si ristabilisce il flusso ematico¹⁷⁻²⁰.

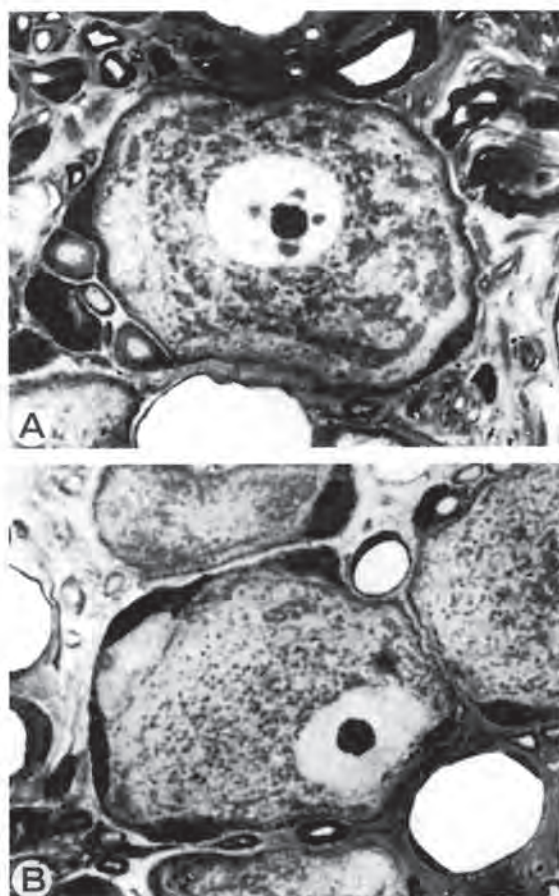


Fig. 5-8. Cromatolisi a carico dei corpi cellulari conseguente a fenomeni compressivi nervosi periferici. (Da Lundborg G. Nerve Injury and Repair. Churchill Livingstone, Edinburgh, 1988).

TAB. 5-8. CONSEGUENZA DELLA PRESSIONE SUL TRASPORTO ASSONALE ANTEROGRADO LENTO

Pressione (mmHg)	Durata (ore)	Effetto
20	8	Nessuno
30	8	Accumulo proteine

Dahlin et al, 1984
 Dahlin e McLean, 1986

Questo rigonfiamento locale dovuto al cosiddetto "fenomeno di non reflusso" è un fenomeno ben conosciuto che avviene nei tessuti muscolari a seguito di fenomeni ischemici^{21,22,23}. Una "sindrome compartimentale chiusa"²⁴ può esser seguita da un danno ischemico nervoso e muscolare molto grave. Nei nervi questo fenomeno può esser particolarmente critico a causa della funzione barriera dello strato perinevrionale²⁴.

I vasi intrafascicolari sono particolarmente resistenti alla ischemia di per sé. Una ischemia completa di 6 ore può esser seguita da un completo recupero microvascolare con o senza trombosi. Questo fenomeno potrebbe esser in relazione al rilascio locale di fattori attivatori del plasminogeno da parte dell'endotelio dei vasi ematici endonevrionali. Periodi di ischemia più lunghi, ad es. per 8 ore o più, sono seguiti da un intenso edema endonevrionale associato al "fenomeno del non reflusso". Negli esperimenti condotti su animali questo edema endonevrionale è seguito da un danno irreversibile della funzione nervosa.

Quando un nervo è sottoposto ad una compressione locale, nel determinismo della distribuzione dell'edema intrafascicolare conseguente al rilascio della compressione del manicotto è importante considerare sia la grandezza che la durata dell'applicazione della pressione. Le modifiche della permeabilità microvascolare intraneurale sono state studiate sperimentalmente a differenti livelli di compressioni (50-200-400 mmHg) indotte da manicotti miniaturizzati applicati attorno il nervo (Tab. 5-10). Compressioni a 50 mmHg per 2 ore inducono un edema che rimane ristretto solo all'epinevrione. L'edema non raggiunge l'endonevrione a causa dell'effetto barriera dello strato perinevrionale. Pressioni di 200-400 mmHg per 2 ore erano seguiti da cospicui danni microvascolari ai margini del segmento compresso, come indicava la fuoriuscita del materiale tracciante infuso per via endovenosa. Come conseguenza si riscontrava un intenso edema endonevrionale ai margini della compressione, mentre era assente al centro del segmento compresso. La compressione a 200 mmHg per 2 ore o 400 mmHg per 15 min era seguita da edema endonevrionale di solo alcuni fascicoli a livello dei margini della compressione, mentre compressioni di durata più lunga producevano la comparsa di edema in tutti i fascicoli. Se la pressione di 200 mmHg era applicata per 4 o 6 ore, l'edema era evidente anche nel centro del segmento compresso. Il dato dimostra come l'ampiezza e la durata della compressione giochino un ruolo importante nel determinismo dell'edema intraneurale e che le lesioni vascolari sono molto evidenti a livello dei margini della zona compressa. Come già detto, le lesioni delle fibre nervose avvengono a livello dei margini e questo fenomeno è chiamato appunto "effetto margine".

TAB. 5-10. CONSEGUENZA DELLA PRESSIONE SULL'EDEMA INTRAVENOSO

Pressione (mmHg)	Durata (ore)	Effetto
50	2	Edema epineurale
200-400	2	Edema endoneurale (ai margini della sede di compressione)
200	6	Edema endoneurale (nel segmento centrale)

Dahlin et al, 1984

TAB. 5-11. EFFETTO DELL'EDEMA INTRANEURALE SUL FLUSSO MICROVASCOLARE

Pressione (mmHg)	Durata (ore)	Effetto
80	2	Recupero immediato del flusso
400	2	Recupero parziale od assente

Rydevik et al, 1984

Gli esperimenti di Rydevik^{7,8} hanno mostrato come pressioni di 80 mmHg per 2 ore erano seguite da un immediato recupero microvascolare, mentre nervi compressi a 400 mmHg per lo stesso periodo non mostravano o mostravano solo recuperi parziali del microcircolo nel segmento compresso, anche a distanza di 7 giorni (Tab. 5-11). Questo "fenomeno del non reflusso" è basato su un edema intraneurale massivo del segmento nervoso compresso, associato ad un danno diretto meccanico dei microvasi intraneuriali a livello dei margini della compressione: entrambi concorrono ad impedire una riperfusione del segmento compresso.

L'edema intraneurale che compariva nei nervi a seguito di compressioni locali da parte di micromanicoti pneumatici è stata studiata da Lundborg² ed anche da Powell e Myers¹⁶. Normalmente la pressione del fluido tissutale all'interno dei fascicoli è lievemente positivo (2,0 +/- 1,0 cm H₂O)^{25,26}. La valutazione della pressione del fluido tissutale veniva studiata mediante l'uso di micropipette dopo compressione da un'ora fino a 24 ore, e contemporaneamente veniva valutata l'istologia ed l'ultrastruttura delle fibre nervose e del contenuto endoneurale per un periodo di tempo fino a 28 giorni dopo il rilascio della compressione. Si osservò un aumento dell'edema endoneurale e della pressione del fluido tissutale fino a 4 volte un'ora dopo la rimozione della compressione a seguito di una pressione di 80 mmHg per 4 ore e fino a 3 volte dopo compressione a 30 mmHg per 8 ore (Tab. 5-12). Si riuscì a registrare un valore simile di pressione anche a 24 ore dall'operazione e l'edema endoneurale era riscontrabile fino a 28 giorni dal periodo di compressione. Studi microscopici rivelarono alterazioni patologiche delle fibre subperineuriali con demielinizzazione anche in nervi sottoposti a compressione di soli 10 mmHg. A seguito dell'applicazione di una pressione di 80 mmHg per 2 ore, le cellule di Schwann mostrarono alterazioni tipo rigonfiamento e disintegrazione del citoplasma fino ad un periodo di 28 giorni dal trattamento.

L'aumento della pressione del fluido tissutale che avviene parallelamente all'aumento dell'edema endoneurale è essenziale al fine di comprendere la fisiopatologia della compressio-

TAB. 5-12. CONSEGUENZA DELLA PRESSIONE SULL'EDEMA ENDONEURALE

Pressione (mmHg)	Durata (ore)	Effetto (cmH ₂ O)
80	4	8,5
30	8	6,0

Powell & Myers, 1986

ne acuta e cronica del nervo. Il costante incremento della pressione del fluido tissutale endoneurale può causare danni alle fibre nervose, e le modifiche nella composizione elettrolitica del fluido endoneurale possono causare danni alla conduzione del nervo. L'aumento della pressione del fluido endoneurale interferisce con il microcircolo capillare endoneurale sebbene il collasso dei capillari endoneuriali non sia totale: è stato infatti trovato un aumento della pressione del fluido endoneurale fino a tre volte, associato con una significativa riduzione del flusso ematico del nervo. L'edema endoneurale aumenta la difficoltà di diffusione dell'ossigeno fra i capillari e gli assoni, di conseguenza si avvia il fenomeno dell'ipossia endoneurale. L'ipossia può colpire parti differenti dello spazio endoneurale ad estensione variabile. Nella neuropatia da galattosio vi è un edema endoneurale con aumento della pressione del fluido endoneurale e la tensione di ossigeno nella parte subperineurale e centrale dei fascicoli nervosi è significativamente bassa. L'edema endoneurale infine non può fuoriuscire dallo spazio perineurale poichè esiste la barriera alla diffusione e così la pressione nello spazio endoneurale rimane alta per lungo tempo. L'edema endoneurale va soggetto quindi a trasformazione fibrotica per invasione di fibroblasti e di conseguenza la cicatrice intraneurale che ne deriva sarà una condizione irreversibile.

Ischemia versus compressione-esperimenti clinici

Lewis²⁷ ideò uno speciale strumento per esercitare una pressione di 60-70 mmHg sul nervo radiale e sul nervo mediano di esseri umani. Trovò che questa compressione era sufficiente per determinare un blocco di conduzione nervosa e giunse alla conclusione che il blocco dipendeva dall'occlusione dei microvasi intraneuriali. Vari altri esperimenti portarono alla stessa conclusione teorica escludendo il fattore meccanico.

L'esperimento di Lundborg²⁸ comunque pose fine a questo dilemma. L'esperimento consisteva nell'applicazione di pres-

sioni controllate sul nervo mediano di soggetti umani. In questo esperimento veniva utilizzato un misuratore di pressioni (wick catetere) per la registrazione continua della pressione all'interno del canale carpale, in vicinanza del nervo mediano (Figg. 5-9 e 10). La mano di soggetti volontari veniva sottoposta a compressione esterna a livello del canale carpale (vicino al palmo) mediante l'uso di uno strumento appositamente costruito. In questo modo le pressioni applicate potevano essere controllate e monitorate nel tempo anche all'interno del canale in vicinanza del nervo mediano. Contemporaneamente veniva controllata la conduzione nervosa motoria e sensitiva e mediante una batteria di tests specifici venivano registrati i sintomi clinici e la comparsa dei difetti sensitivi e motori. Si rilevò che ad una pressione di 30 mmHg comparivano le prime modifiche neurofisiologiche associate a comparsa di disturbi sensitivi (parestesie). Il blocco completo della velocità di conduzione sensitiva e motoria (VCS e VCM) compariva però ad una pressione endocanale pari a 40-50 mmHg o maggiore. In questi casi la VCS manifestava per prima i segni di rallentamento e a distanza di 25-50 min dall'applicazione esterna della compressione scompariva l'ampiezza dei potenziali sensitivi, mentre i potenziali motori seguivano questo andamento con un ritardo di circa 10-30 minuti (Tab. 5-13). Questi esperimenti dimostrarono quindi che la pressione di 40-50 mmHg era il livello di pressione critico al quale i microvasi venivano oblitterati con conseguente ischemia e blocco di conduzione totale.

Che la ischemia e non il fenomeno meccanico di per sé fosse il fattore basilare per il danno nervoso fu stabilito da un successivo esperimento. Dopo l'applicazione di una compressione esterna al polso che determinava la scomparsa della VCS del nervo mediano, veniva applicato un tourniquet al braccio ad una pressione superiore alla pressione vascolare sistolica, dopodichè la pressione locale sul nervo mediano veniva rimossa. Nonostante la rimozione della compressione diretta sul

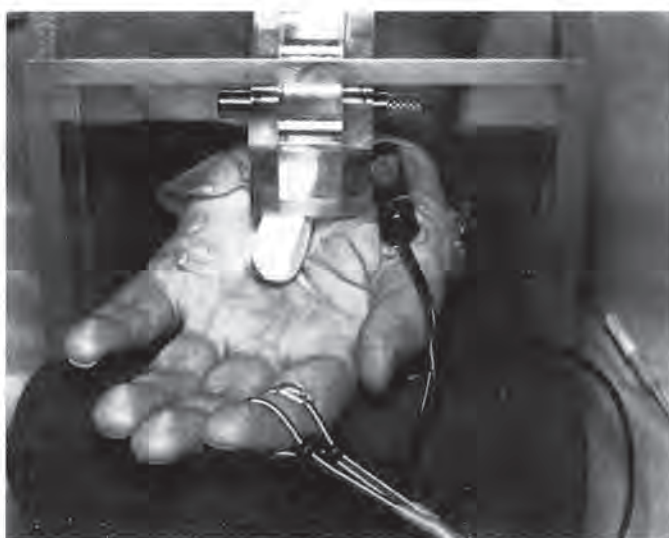


Fig. 5-9 e 10. Modello di studio sperimentale di compressione del nervo mediano al canale carpale. Nota (1) l'applicazione degli elettrodi ad anello a carico del 2 dito per lo studio della conduzione nervosa sensitiva e degli elettrodi di superficie sull'eminanza tenare per lo studio della conduzione motoria; (2) l'applicazione del catetere (misuratore della pressione endocanale) all'interno del canale introdotto prossimalmente ad esso; (3) strumento di compressione a calibratura variabile sul decorso del canale carpale. (Da Lundborg G. *Nerve Injury and Repair*. Churchill Livingstone, Edinburgh, 1988).

TAB. 5-13. CONSEGUENZA DELLA PRESSIONE SULLA CONDUZIONE DEL NERVO MEDIANO AL POLSO

Pressione (mmHg)	Durata (ore)	Effetto
30		Disturbi della conduzione + parestesie
40-50		Blocco VCS e VCM
40-50	25-50	Scomparsa PAS
40-50	35-80	Scomparsa PUM

Lundborg et al, 1982

nervo la conduzione nervosa sensitiva non riprendeva fino alla rimozione del tourniquet applicato al braccio: a questo punto sia la funzione motoria che quella sensitiva riprendevano immediatamente.

Il significato importante dell'ischemia veniva dimostrato da successivi esperimenti eseguiti in *soggetti ipertesi*. In questi soggetti il blocco di conduzione sensitivo avveniva a 60-70 mmHg, ad una pressione soglia di 20 mmHg più alta rispetto ai precedenti 40-50 mmHg dimostrata efficace a determinare il blocco di conduzione sensitivo in persone normotese^{29,30}.

Compressione nervosa cronica

I segni ed i sintomi in una compressione nervosa cronica sono l'effetto combinato della persistenza della compressione e della reazione infiammatoria nel nervo e della diretta lesione meccanica sulle fibre nervose. Ripetute compressioni, allungamenti / stiramenti e frizione sono fattori che contribuiscono all'aumento della permeabilità vascolare, edema cronico e formazione di tessuto fibroso endoneurale. Il danno mielinico e la degenerazione assonale sono il risultato del difetto del flusso microvascolare e dei traumi ripetuti sulle fibre nervose. L'importanza del fattore meccanico è stata enfatizzata dagli esperimenti di Ochoa¹³⁻¹⁵ e Gilliat³¹, mentre il significato dell'insufficienza microvascolare è stato sostenuto da altri^{2,7,8,32,33}.

Sono stati sviluppati vari modelli sperimentali per studiare la fisiopatologia e l'anatomia patologica delle lesioni nervose compressive croniche. È stato possibile eseguire uno studio su lesioni spontanee per l'esistenza di una specie animale (maiale di guinea) che durante la crescita va incontro spontaneamente a compressione del nervo mediano a livello del canale carpale. Lo sviluppo naturale di questa sindrome compressiva è risultata molto utile per lo studio della patologia della compressione nervosa cronica. In dettaglio è stato studiato l'aspetto istologico ed ultrastrutturale. Le lesioni tipiche vennero chiamate "tadpole lesion"³². Questo tipo di lesione fu anche riscontrata nel nervo mediano umano a livello del polso e nel nervo ulnare a livello del gomito così come nel nervo femorocutaneo laterale della coscia nella meralgia parestesica.

Le lesioni sono state anche indotte sperimentalmente mediante l'applicazione di strutture che producono costrizioni sul nervo. Mackinnon³⁴ applicò sul nervo sciatico di ratto tubi di silicone di spessore e diametro adeguato in modo tale da provocare una irritazione cronica e quindi una fibrosi epi- e perineurale fino a deterioramento della barriera emato-nervosa e conseguente danno delle fibre nervose più larghe. Esperimenti simili vennero riprodotti da Horiuchi e Nemoto^{35,36} che indus-

sero compressioni controllate di lunga durata su nervi sciatici di cane mediante l'uso di clips metalliche. La compressione di circa 30 mmHg provocava appiattimento del nervo, mentre le sedi del nervo subito prossimale e distale alla compressione mostravano un rigonfiamento con edema intraneurale.

Interessante è l'esperimento di Seiler³⁷ che ha utilizzato un doppio schiacciamento cronico del nervo. Quattro mesi dopo l'applicazione di una compressione del nervo tibiale di ratto, mediante l'uso di un tubo di silicone, veniva applicata una seconda compressione (con lo stesso strumentario) in sede più distale. Lo studio neurofisiologico eseguito dopo 4 mesi dimostrò un significativo aumento della velocità di conduzione motoria dalla comparazione con il gruppo a singola compressione.

Un altro esperimento che conferma l'esistenza di un duplice livello di compressione riguarda quello di Nemoto³⁶ che usando clips metalliche indusse una compressione cronica esercitando una pressione di circa 30 mmHg a due differenti livelli lungo il decorso del nervo sciatico di cane. Mediante studio neurofisiologico eseguito 10 settimane dopo l'applicazione della compressione, Nemoto dimostrò che la compressione prossimale aumentava la vulnerabilità della parte distale del nervo ad una successiva compressione (Fig. 5-11).

STADI DELLA LESIONE NERVOSA COMPRESSIVA

Considerazioni teoriche e cliniche

La suscettibilità delle fibre nervose alla compressione varia in rapporto al calibro ed alla topografia intrafascicolare per cui ciascuna lesione compressiva del nervo rappresenta una *lesione mista* con differenti estensioni di danno alle varie popolazioni di fibre nervose. Inoltre, si è visto che risulta valido definire le lesioni nervose compressive in stadi, basandosi soprattutto sulla natura del danno funzionale e sul tipo di recupero funzionale così come sul quadro anatomico-patologico delle varie componenti tessutali del tronco nervoso.

Blocco di conduzione metabolico

Il termine blocco di conduzione metabolico (fisiologico) si riferisce ad una carenza locale di ossigeno basato sull'arresto circolatorio, con inibizione alla trasmissione dell'impulso in parti strutturalmente intatte delle fibre nervose. Questo tipo di blocco può esser indotto da una debole compressione locale, per esempio la pressione sul nervo peroneo quando si accavalta una gamba sull'altra. In questa situazione il piede si addormenta, ma il blocco è immediatamente reversibile quando la pressione viene rimossa. Un'altra condizione è quella che avviene quando si applica un tourniquet alla radice dell'arto con una pressione superiore alla pressione arteriosa sistolica. L'ischemia locale indotta dalla pressione del tourniquet risulta in un'alterazione della conduzione sensitiva e motoria attraverso la sede nervosa compressa, ma la conduzione è immediatamente ripristinata appena la pressione del tourniquet viene rimossa. Il tempo richiesto per questo recupero funzionale è in rapporto con la durata dell'ischemia e l'edema intraneurale secondario all'anossia dell'endotelio contribuisce all'aumento del tempo di recupero. Il tempo limite per l'ischemia al quale il blocco metabolico si trasforma in lesione nervosa irreversibile è di 6-8 ore.

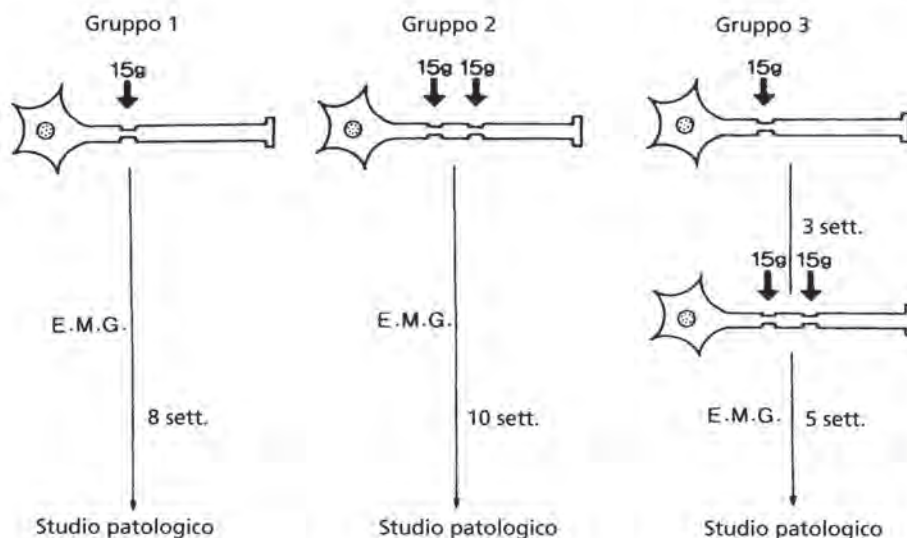


Fig. 5-11. Disegno schematico dei modelli di compressione del nervo periferico per lo studio del duplice livello di compressione. (Da Lundborg G. *Nerve Injury and Repair*. Churchill Livingstone, Edinburgh, 1988).

Neuroaprassia

La neuroaprassia si riferisce ad un altro tipo di blocco di conduzione ovvero quello in cui la continuità degli assoni è mantenuta senza comparsa di degenerazione, ma la conduzione attraverso la sede di compressione recupera solo dopo alcune settimane o mesi. Il termine fu introdotto da Seddon^{38, 39}. Questo tipo di lesione si pensa possa corrispondere ad un fenomeno acuto, con danno locale della mielina a livello dei nodi di Ranvier, come descritto da Denny-Brown e Brenner⁴⁰ ed Ochoa¹⁵. Il blocco persiste fino a che la lesione mielinica locale non si ripristina, un processo che usualmente impiega settimane o mesi. In accordo con l'osservazione originale di Seddon³⁸, la neuroaprassia si presenta con una paralisi motoria con risparmio delle fibre sensitive e simpatiche.

La "paralisi del sabato sera", così come la paralisi del nervo radiale che segue le fratture di omero, rappresentano un tipico esempio di lesioni neuroaprassiche. Nel caso di una classica "paralisi del sabato sera" c'è una completa paralisi dei muscoli innervati dal radiale distalmente alla compressione, mentre sono risparmiate le fibre sensitive. Talvolta la compressione è più intensa od avviene su pazienti affetti da patologie metaboliche e quindi l'espressione clinica non seguirà i canoni classici, ma mostrerà una paresi sensitiva associata a quella motoria. Poiché la continuità assonale è mantenuta, i muscoli innervati dal nervo radiale possono esser attivati da uno stimolo distalmente alla compressione. Di solito c'è una ripresa funzionale nel giro di diverse settimane o mesi parallelamente alla riparazione del danno locale ed al rimodellamento della guaina mielinica. Se non vi è alcun recupero nel giro di 4 mesi si può pensare che i processi locali di guarigione (intrappolamento nel callo osseo della frattura) abbiano impedito la riparazione della lesione o la lesione era così importante da aver determinato una degenerazione walleriana del nervo.

Un altro classico esempio di lesione neuroaprassica è la lesione nervosa che fa seguito ad una compressione da tourniquet. Viene riportato dalla letteratura scientifica che il danno

funzionale varia in base alla gravità da semplice disturbo della sensibilità ad una paralisi di tutti e tre i nervi principali dell'arto superiore. Anche il tempo di applicazione del tourniquet risulta variabile da 15 minuti a 2 ore e mezzo. La frequenza di questa patologia compressiva è stata stimata di 1/5000. Risulta altresì chiaro dalla letteratura che la lesione nervosa non è proporzionale al tempo di ischemia dell'arto. Al contrario è la pressione al di sotto del tourniquet che ha indotto una lesione compressiva alla struttura nervosa proprio al di sotto del tourniquet stesso, o meglio al di sotto dei margini del tourniquet. Nella maggior parte dei casi si registra un errore di calibrazione del manometro del tourniquet e la reale pressione esercitata varia da 350 a 1200 mmHg.

Sunderland⁴¹ ha introdotto una classificazione più dettagliata riguardo le lesioni nervose basandosi sui reperti anatomici (tipo I-V). In questa classificazione la neuraprassia è rapportata al tipo I che contempla un danno mielinico locale in presenza di fibre nervose intatte, senza degenerazione walleriana.

Assonotmesi

L'assonotmesi implica una perdita di continuità degli assoni, ma con tubi endoneuriali intatti. La lesione corrisponde ad una compressione avanzata o a trazione importante, a tal punto da interrompere la continuità assonale, quindi inducendo una degenerazione assonale. I tubi endoneuriali sono mantenuti e quindi il recupero funzionale riflette il tempo richiesto dagli assoni per rigenerare nei tubi endoneuriali originali fino a raggiungere i target periferici. Poiché la crescita degli assoni è guidata dai tubi originali, la prognosi è buona in considerazione alla rigenerazione. Non sarebbe richiesto alcun tipo di chirurgia, ma non è semplice definire la reale entità della patologia e poiché le lesioni nervose periferiche, come già riferito sopra, sono miste è frequente l'indicazione al trattamento chirurgico decompressivo associando talvolta la neurelisi interna.

Neurotmesi

Neurotmesi significa perdita di continuità degli assoni e di qualsiasi altro elemento del tronco nervoso, includendo quindi anche i rivestimenti endoneuriali, il perinevrio e l'epinevrio. In accordo con la classificazione originale di Seddon³⁸, la neurotmesi è un termine usato per descrivere lo stato di un nervo che è stato completamente sezionato o è così disorganizzato dalla fibrosi che il recupero spontaneo non è possibile. Sunderland⁴¹ ha diviso questo tipo di lesione in tre sottogruppi (tipo III-V). Il tipo III comprende la perdita di continuità degli assoni dei tubi endoneuriali, mentre il perinevrio è ancora intatto. In questa situazione la continuità e l'orientamento dei tubi endoneuriali è perso, e la lesione è spesso associata a fibrosi intrafascicolare. Il tipo IV comprende in più la perdita di continuità del perinevrio con mantenimento dell'endonevrio; mentre il tipo V comprende la perdita di continuità dell'intero tronco nervoso. La neurotmesi richiede un trattamento chirurgico per un completo recupero funzionale.

CONCLUSIONI

Da quanto scritto si capisce come la lesione nervosa cronica e quella acuta siano lesioni complesse. L'interferenza con il microcircolo intraneurale, il trasporto assonale e la trasmissione dell'impulso possono insieme formare una base clinica per la presentazione dei sintomi e segni clinici sia nella fase precoce che in quella avanzata della compressione nervosa. Il termine di lesione nervosa compressiva, dal punto di vista fisiopatologico, non è corretto poichè non puntualizza che la reazione infiammatoria intraneurale così come il meccanismo di frizione e di allungamento giocano un ruolo essenziale come fattori eziologici.

I vari stadi della STC che vengono proposti pretendono di dimostrare anche il coinvolgimento sia dei fattori eziologici che fisiopatologici. Lo stadio precoce della STC, caratterizzato dalle parestesie notturne, è basato sull'insufficienza microvascolare intraneurale notturna secondaria all'incremento della pressione tissutale nel tunnel carpale che compare di notte. L'incremento della pressione del fluido tissutale riflette l'esclusione della pompa muscolare, la ridistribuzione del fluido corporeo nella posizione orizzontale del corpo e la flessione palmare del polso. Non si deve dimenticare, inoltre, la riduzione notturna della pressione vascolare legata al ritmo circadiano, che induce una riduzione della pressione di perfusione all'interno del canale carpale. I sintomi sono basati su di un disordine metabolico locale del nervo, risultante da una privazione di ossigeno secondaria al coinvolgimento del microcircolo intraneurale. I sintomi sono reversibili quando la posizione del polso, la pompa muscolare e la postura del corpo si normalizzano o quando si seziona il legamento trasverso del carpo.

Nei casi più avanzati l'edema è indotto in modo persistente prima nell'epinevrio e poi nell'endonevrio. Il costante coinvolgimento del microcircolo e l'incremento della pressione del fluido tissutale sono la causa del mantenimento dei sintomi, ma la decompressione può ancora esser reversibile se avviene contemporaneamente il ripristino del flusso intraneurale e l'edema viene quindi drenato. In questo stadio esistono probabilmente delle componenti di danno focale delle fibre nervose con lesione delle guaina mielinica indotta sia dalla

pressione che dalla secondaria ischemia del nervo. Questa lesione neuroprassica può richiedere un tempo lungo di recupero e la funzione nella popolazione di queste fibre può ritornare normale solo dopo diversi mesi dalla decompressione.

Un edema che invece dura da più tempo può esser invaso dai fibroblasti e trasformarsi in fibrosi. In questa situazione alcune fibre possono esser coinvolte solo da fenomeni metabolici ed altre da demielinizzazione con danno maggiore (neuroaprassia), mentre altre ancora possono andare incontro a degenerazione assonale (assontmesi). La decompressione può esser seguita quindi da un recupero molto variabile in rapporto al coinvolgimento lesivo così vario delle fibre. Talvolta si può assistere ad un recupero funzionale a tempo: il ripristino di alcune funzioni può esser rapido (dovuto al danno metabolico), mentre altre recuperano più lentamente (mesi o anni). In alcuni casi non vi sarà recupero a causa della cicatrice intraneurale combinata con la degenerazione assonale (danno permanente funzionale).

Duplici livelli di compressione

È risaputo che esiste una iper-rappresentazione delle STC nei pazienti che soffrono di cervicobrachialgia. Upton e McComas⁴² hanno proposto la teoria del doppio livello di compressione (double crush). Questo implica che le susseguenti compressioni di un tronco nervoso possono avere un effetto cumulativo facendo sì che la parte distale di un nervo compresso in sede prossimale sia più suscettibile alla compressione. Le correnti conoscenze dell'influenza di una compressione sul trasporto assonale fa sì che questa teoria sia molto convincente, e probabilmente anche i quadri clinici di compressione a più livelli trovano una spiegazione in termini fisiopatologici. Il trasporto assonale anterograde produce sufficiente materiale per gli assoni come per le sue terminazioni ed è naturale che qualsiasi condizione che interferisca con il trasporto assonale possa interferire ad es. con la composizione delle membrane nella parte distale dell'assone stesso. Un difetto della membrana assonale può mostrare un difetto di resistenza alle forze di compressione esterne rapportato alle membrane sane.

Gli studi di Dahlin⁴³ sugli effetti della compressione a bassa pressione sul trasporto assonale retrogrado suggeriscono che le modifiche della membrana siano ancor più interessanti. Le pressioni di grandezza simile a quelle registrate nel tunnel carpale di pazienti con STC hanno mostrato il blocco del trasporto assonale retrogrado e la induzione di modifiche morfologiche nei corpi cellulari nervosi all'interno dei gangli. La risposta del corpo cellulare è probabilmente un'espressione della perdita di fattori neurotrofici sintetizzati dalle cellule di Schwann o dai tessuti bersaglio. Un corpo cellulare così danneggiato non è in grado di controllare adeguatamente il trasporto assonale anterograde e la parte prossimale degli assoni può quindi soffrire di carenza di materiali. In questo modo una compressione nervosa distale può ipoteticamente predisporre per una lesione compressiva prossimale, dello stesso nervo, costituendo la cosiddetta "sindrome invertita del doppio livello di compressione". Si può spiegare, quindi, perchè a seguito di una semplice decompressione chirurgica del tunnel carpale, qualche volta si possano slatentizzare sintomi tipici di una compressione più prossimale come descritto da Carroll⁴⁴ ed Hurst⁴⁵.

Da ricordare, infine, la possibilità che una compressione nervosa avvenga su un nervo già affetto da una patologia metabolica od in un contesto di polineuropatia. Questo è il caso ad esempio di pazienti diabetici che manifestano sintomi da compressione del nervo mediano al polso. Il concetto della "double crush" è identico solo che non esiste una compressione prossimale ma solo una sofferenza nervosa da patologia metabolica preesistente. Studi a questo proposito sono stati eseguiti da Dahlin et al⁴⁶.

Bibliografia

- McLellan DL, Swash M. Longitudinal sliding of the median nerve during movement of the upper limb. *J Neurol Neurosurg Psychiatry* 39: 566-570, 1976.
- Lundborg G. *Nerve Injury and Repair*. Churchill Livingstone Edinburgh, 1988.
- Dahlin LB, Nordborg C, Lundborg G. Morphological changes in nerve cell bodies induced by experimental graded nerve compression. *Exp Neurol* 95: 611, 1987.
- Lundborg G. The intrinsic vascularization of human peripheral nerves: Structural and functional aspect. *J Hand Surg* 4: 34, 1979.
- Shanthaveerappa TR, Bourne GH. The perineurial epithelium. Nature and significance. *Nature (Lond)* 199: 577, 1963.
- Sunderland S. The nerve lesion in the carpal tunnel syndrome. *J Neurol Neurosurg Psychiatry* 39: 615, 1976.
- Rydevik B, Lundborg G. Permeability of intraneural microvessels and perineurium following acute, graded experimental nerve compression. *Scand J Plast Reconstr Surg* 11: 179, 1977.
- Rydevik B, Lundborg G, Bagge U. Effects of graded compression on intraneural blood flow. An in vivo study on rabbit tibial nerve. *J Hand Surg* 6: 3, 1981.
- Weiss P, Hiscoc HB. Experiments on the mechanism of nerve growth. *J Exp Zool* 107: 315-395, 1948.
- Lundborg G, Nordborg C, Rydevik B, Olsson Y. The effect of ischemia on the permeability of the perineurium to protein tracers in rabbit tibial nerve. *Acta Neurol Scand* 49: 287, 1973.
- Rydevik B, McLean WG, Sjostrand J, Lundborg G. Blockage of axonal transport induced by acute, graded compression of the rabbit vagus nerve. *J Neurol Neurosurg Psychiatry* 43: 690, 1980.
- Dahlin LB, McLean WG. Effects of graded experimental compression on slow and fast axonal transport in rabbit vagus nerve. *J Neurol Sci* 72: 19, 1986.
- Ochoa J. Nerve fiber pathology in acute and chronic compression. In GE Omer, M Spinner (Eds): *Management of peripheral nerve problems*. Philadelphia, WB Saunders Co, 1980, pp 487.
- Ochoa J, Marotte L. The nature of the nerve lesion caused by chronic entrapment in the guinea-pig. *J Neurol Sci* 19: 491, 1973.
- Ochoa J, Fowler TJ, Gilliat RW. Anatomical changes in peripheral nerves compressed by a pneumatic tourniquet. *J Anat* 113: 433, 1972.
- Powell HC, Myers RR. Pathology of experimental nerve compression. *Lab Invest* 55: 91, 1986.
- Myers RR, Powell HC. Endoneurial fluid pressure in peripheral neuropathies. In AR Hargens (Ed): *Tissue Fluid Pressure and Composition*. Baltimore, Williams and Wilkins, 1981, pp 193.
- Myers RR, Powell HC, Costello ML, Lampert PW, Zweifach BW. Endoneurial fluid pressure: direct measurement with micropipettes. *Brain Res* 148: 510, 1978.
- Myers RR, Costello ML, Powell HC. Increased endoneurial fluid pressure in galactose neuropathy. *Muscle & Nerve* 2: 299, 1979.
- Myers RR, Heckman HM, Powell HC. Endoneurial fluid is hypertonic. Results of microanalysis and its significance in neuropathy. *J Neuropathol Exp Neurol* 42: 217, 1983.
- Matsen FA. *Compartmental Syndromes*. New York, Grune and Stratton, 1980.
- Mubarak SJ, Hargens AR. *Compartment syndromes and Volkmann's contracture*. Philadelphia, WB Saunders Co, 1981.
- Hargens AR, Akeson WH, Mubarak SJ et al. Fluid balance within the canine anterolateral compartment and its relationship to compartment syndromes. *J Bone Joint Surg* 60A: 499-505, 1978.
- Lundborg G, Myers R, Powell H. Nerve compression injury and increased endoneurial fluid pressure: a "miniature compartment syndrome". *J Neurol Neurosurg Psychiatry* 46: 1119, 1983.
- Low PA, Dyck PJ. Increased endoneurial fluid pressure in experimental lead neuropathy. *Nature (Lond)* 269: 427, 1977.
- Low PA, Marchand G, Knox F, Dyck PJ. Measurement of endoneurial fluid pressure with polyethylene matrix capsules. *Brain Res* 122: 373, 1977.
- Lewis T, Pickering GW, Rothschild P. Centripetal paralysis arising out of arrested bloodflow to the limb, including notes on a form of tingling. *Heart* 16: 1-32, 1931.
- Lundborg G, Gelberman RH, Mienteer-Convery M, Lee YF, Hargens AR. Median nerve compression in the carpal tunnel. Functional response to experimentally induced controlled pressure. *J Hand Surg* 7: 252, 1982.
- Gelberman RH, Szabo RM, Williamson RV, Hargens AR, Yaru NC, Mienteer-Convery MA. Tissue pressure threshold for peripheral nerve viability. *Clin Orthop* 178: 285, 1983.
- Szabo RM, Gelberman RH, Williamson RV, Hargens AR. Effects of increased systemic blood pressure on the tissue fluid pressure threshold of peripheral nerve. *J Orthop Res* 1: 172, 1983.
- Gilliat RW. Physical injury to peripheral nerves. Physiologic and electrodiagnostic aspect. *Mayo Clin Proc* 56: 361, 1981.
- Lundborg G. Ischemic nerve injury. Experimental studies on intraneural microvascular pathophysiology and nerve function in a limb subjected to temporary circulatory arrest. *Scand J Plast Reconstr Surg, Suppl* 6, 1970.
- Lundborg G. Structure and function of the intraneural microvessels as related to trauma, edema formation, and nerve function. *J Bone Joint Surg* 57A: 938, 1975.
- MacKinnon S, Dellon AL, Hudson AR, Hunter DA. Chronic nerve compression-an experimental model in the rat. *Ann Plast Surg* 13: 112, 1984.
- Horiuchi Y. Experimental study on peripheral nerve lesions. Compression neuropathy. *J Jap Orthop Assoc* 57: 789, 1983.
- Nemoto K. An experimental study on the vulnerability of the peripheral nerve. *J Jpn Orthop Ass* 57: 1773, 1983.
- Seiler WA, Schlegel R, MacKinnon S, Dellon AL. Double crush syndrome: experimental model in the rat. *Surg Forum* 34: 596, 1983.
- Seddon HJ. Three types of nerves injury. *Brain* 66: 237, 1943.
- Seddon HJ. *Surgical disorder of the peripheral nerves*. London, Churchill Livingstone, 1972, pp 34.
- Denny-Brown D, Brenner C. Paralysis of nerve induced by direct pressure and by tourniquet. *Arch Neurol Psychiatry* 51: 1, 1944.
- Sunderland S. *Nerves and nerve injuries*. London, Churchill Livingstone, 1978.
- Upton AR, McComas AJ. The double crush in the nerve entrapment syndromes. *Lancet* 2: 359, 1973.
- Dahlin LB, Rydevik B, McLean WG, Sjostrand J. Changes in fast axonal transport during experimental nerve compression at low pressures. *Exp Neurol* 84: 29, 1984.
- Carroll RE, Hurst LC. The relationship of thoracic outlet syndrome and carpal tunnel syndrome. *Clin Orthop* 164: 149, 1982.
- Hurst LC, Weissberg D, Carroll RE. The relationship of double crush to carpal tunnel syndrome (an analysis of 1,000 cases of carpal tunnel syndrome). *J Hand Surg* 10B: 202, 1985.
- Dahlin LB, Meiri KF, McLean WG, Rydevik B, Sjostrand J. Effects of nerve compression on fast axonal transport in streptozotocin-induced diabetes mellitus. An experimental study in the sciatic nerve of rats. *Diabetol* 29: 181, 1986.

MISURAZIONE DELLA PRESSIONE NEL CANALE CARPALE: REVISIONE DELLA LETTERATURA ED IMPLICAZIONI CLINICHE

R. Luchetti, R. Schoenhuber, M. Alfarano

PRIMI STUDI

Il riscontro della prima utilizzazione di sistemi di misurazione della pressione per la valutazione della pressione nel canale carpale risale a Brain et al. nel 1947¹. Il secondo riscontro in letteratura si ritrova solo 10 anni più tardi ad opera di Tanzer². Non esistevano allora strumentazioni sofisticate e non pericolose, capaci di permettere la misurazione della pressione in vivo. Entrambi gli autori utilizzarono metodi molto elementari (cateteri Foley n° 14 collegati con un manometro) ed eseguirono la misurazione della pressione nel canale carpale di cadaveri, studiando così il suo comportamento in varie posizioni del polso: flessione ed estensione soprattutto. Negli studi di Brain, la pressione del polso in estensione risultò essere tre volte più alta di quella in flessione (Tab. 6-1). Questi risultati furono confermati anche da Tanzer, il quale dimostrò, inoltre, che la pressione risultava più alta nella parte prossimale del canale carpale sia con il polso in flessione che in estensione, mentre era più alta nella parte distale del canale solo con il polso esteso. Basandosi sui reperti anatomico-chirurgici, dove risultava che il nervo mediano mostrava un allargamento nella sede subito prossimale al bordo prossimale del canale carpale, sia Brain che Tanzer conclusero che "... il polso in flessione produce maggiori sintomi rispetto all'estensione, sebbene i risultati di studi sperimentali mostrino che ..." l'aumento della pressione sia maggiore in estensione.

Circa 20 anni dopo, Smith et al.³, sostituendo il nervo mediano nel canale carpale di polsi di cadaveri mediante un tubo cilindrico di plastica riempito d'acqua e connesso con un trasduttore

al misuratore di pressione, dimostrò che durante l'estensione del polso, la pressione nel canale carpale subiva un aumento netto. In questo studio risultava di particolare importanza il riscontro che a polso flesso i tendini flessori del 2° e 3° dito contribuivano in modo particolare ad aumentare la compressione del nervo mediano. Basandosi su questi fatti propose una modifica del test di Phalen: la "manovra di sensibilizzazione" del test prevedeva la presa a tre dita (1°-2°-3° dito) con il polso flesso nella posizione di Phalen, per 1 o 2 minuti. In questa posizione sarebbero diventati positivi anche quei casi di STC in cui non comparivano le parestesie alle dita nel test di Phalen classico.

STUDI CLINICI

Il primo studio eseguito su soggetti vivi fu fatto da Bauman et al. nel 1981⁴ in manifestazioni acute di compressione del nervo mediano al polso (Tab. 6-2). Usando il wick catetere, Bauman dimostrò l'importanza delle misurazioni della pressione nelle STC acute, secondarie a fratture di polso.

Le implicazioni cliniche dell'aumento acuto della pressione nel canale carpale erano già state postulate nel 1933 da Abbott et al.⁵. Abbott dimostrò che il liquido (*Berlin blue e lipiodol*) iniettato nella guaina del nervo mediano si bloccava a livello della parte prossimale del canale carpale, se il polso veniva messo in massima flessione. Ritenne che questo blocco fosse dovuto all'aumento della pressione al di sotto del legamento provocato dalla posizione di flessione e basandosi su questi risultati ritenne che la flessione del polso nei tutori gessati, mantenuta per il trattamento delle fratture dell'epifisi di-

TAB. 6-1. STUDI ESEGUITI SUI CADAVERI

Autore	Anno	Posizione del polso			Metodo
		Riposo mm H ₂ O	Flessione mm H ₂ O	Estensione mm H ₂ O	
Brain et al	1947	/	100	300	Bulbo elastico Foley n°14
Tanzer	1959	/	Alta (parte prossimale)	Molto alta (prossimale e distale)	
Smith	1977	/	77	96	Costituzione n medio con bulbo elastico

stale del radio (cosiddetta posizione di Cotton-Loder) era rischiosa: poteva, infatti, risultare dannosa per il nervo mediano poichè determinava un'aumento notevole di pressione proprio al di sotto del bordo prossimale del retinacolo dei flessori provocandone la compressione.

Alcuni anni dopo compaiono studi sulla pressione intracanalare di polsi fratturati. Due interessanti studi furono eseguiti da Kongsholm e Olerud⁶ e Mack et al.⁷ sul comportamento della pressione nel canale carpale a seguito di frattura di polso tipo Colles. Entrambi trovarono che la pressione nel canale era veramente alta con il polso in posizione di riposo, raggiungendo, in ciascuno studio, valori di 36 mmHg e 52 mmHg. Poichè il canale carpale non è anatomicamente localizzato a livello della frattura dell'epifisi distale del radio, ma distalmente ad esso^{8,9} (Figg. 6-1 e 6-2), il meccanismo dell'aumento della pressione non era ben chiaro ed è stato verificato dipendere dall'emorragia e dall'edema dei tessuti che comunicano con il canale carpale⁶. L'introduzione di liquido anestetico nel focolo di frattura produceva, infatti, un aumento di pressione nel canale carpale. Mack et al.⁷ confermò la possibilità di distinguere le forme di compressione acuta del nervo mediano dalle contusioni del nervo stesso dovuto al trauma, usando appunto il sistema di misurazione della pressione⁴. Nei casi in cui il nervo è danneggiato dal trauma la pressione endocanalare può non esser elevata. Talvolta, infatti, i due fenomeni coesistono.

Gelberman et al.¹⁰, utilizzando il wick catetere, dimostrò che la pressione endocanalare era più alta nei pazienti con STC idiopatica che in soggetti normali. In posizione neutra, di riposo, la pressione media registrata nei canali carpal di pazienti risultò di 32 mmHg. Con il polso flesso a 90° la pressione raggiungeva il valore di 94 mmHg, ma risultò di 110 mmHg con il polso a 90° di estensione. Quest'ultimo dato non venne molto considerato, ma rispecchiava i risultati dei precedenti lavori sperimentali. In un lavoro successivo Gelberman et al.¹¹ dimostrò ancora che a 20° di estensione del polso, la pressione nel canale carpale aveva la tendenza ad essere più alta che negli stessi gradi di flessione. La pressione fu anche misurata a 40° di polso flesso, ma non venne comparata con gli stessi gradi di polso esteso poichè lo scopo del lavoro era di verificare la pericolosità della flessione del polso sul nervo mediano durante il mantenimento in gesso dopo la riduzione. La conclusione di tale lavoro fu quello di accertare che il trattamento conservativo delle fratture di Colles mediante gessi che posizionano il polso nella posizione di flessione e deviazione ulnare (posizione di Cotton-Loder), aveva la capacità di produrre la comparsa della neuropatia compressiva del nervo mediano a tale livello.

Negli anni successivi altri autori confermarono la presenza di una pressione più alta nei canali carpal di pazienti con STC. Werner et al. nel 1983¹², utilizzando la tecnica della infusione

TAB. 6-2.

Autore	Anno	Pazienti STC				Controlli		
		Polso			Metodo	Polso		
		Riposo	Flessione	Estensione		Riposo	Flessione	Estensione
Abbott	1933	Perfusione	Blocco	Blocco	Iniezione di liquido	/	/	/
Bauman	1981	34	75	80	Wick catetere	2	42	43
Gelberman	1981	32	94	110	Wick catetere	3	31	30
Werner	1983	31	105	113	Slit catetere	/	/	/
Gelberman	1984	18	27	85	Wick catetere	/	/	/
Chaise	1984	25	90	100	Infusione costante	6	30	30
Kongsholm	1986	36	60	/	Wick catetere	6	15	/
Gellmann	1988	12	95	160	Wick catetere	8	42	200
Luchetti	1989	21	/	/	Infusione costante	13	/	/
Szabo	1989	5	37	50	Slit catetere	5	16	26
Rojviroj	1990	12	27	33	Slit catetere	4	9	13
Seradge	1995	44	98	119	Infusione costante	24	80	101
Luchetti	1998	14	60	84	Camino catetere	8	44	48

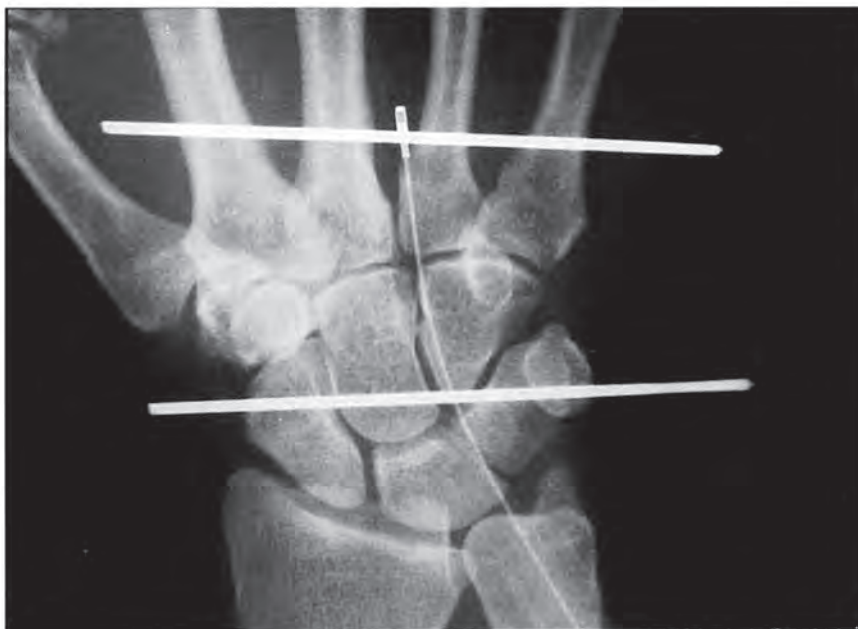


Fig. 6-1.

continua, ottenne risultati simili a quelli di Gelberman, e cioè, la pressione media a riposo era di 31 mmHg e si alzava a 105 mmHg con il polso in estensione passiva, mentre raggiungeva i 75 mmHg in flessione. Valutò anche le modifiche della pressione nel canale carpale con le dita estese o flesse. Con le dita flesse e polso esteso la pressione raggiungeva i valori di 113 mmHg, mentre a polso flesso arrivava a 60 mmHg.

Si devono a Lundborg et al.^{13,14} gli studi più interessanti sul comportamento della pressione in canali carpal di esseri umani, pazienti e volontari. Dimostrò, infatti, una correlazione diretta fra aumento di pressione nel canale carpale, disfunzione nervosa e sintomi clinici¹³. Anche in questo studio venne uti-

lizzato lo strumentario del wick catetere. La pressione di 30 mmHg rilevata nel canale carpale fu definita patologica, ovvero "livello critico di pressione". Questo livello di pressione, aveva la capacità di danneggiare il nervo mediano se proseguiva nel tempo, ovvero se diveniva cronica (vedi Capp. 4 e 5). Un anno più tardi Lundborg et al.¹⁴ coniò il termine di "sindrome compartimentale in miniatura" con il quale definiva che il nervo mediano aveva un comportamento simile al compartimento muscolare, se sottoposto a compressione cronica. Questi dati erano supportati dagli studi precedenti di Low e Dyck¹⁵ e Myers et al.¹⁶ che dimostrarono la funzione "barriera" del perinevrio.

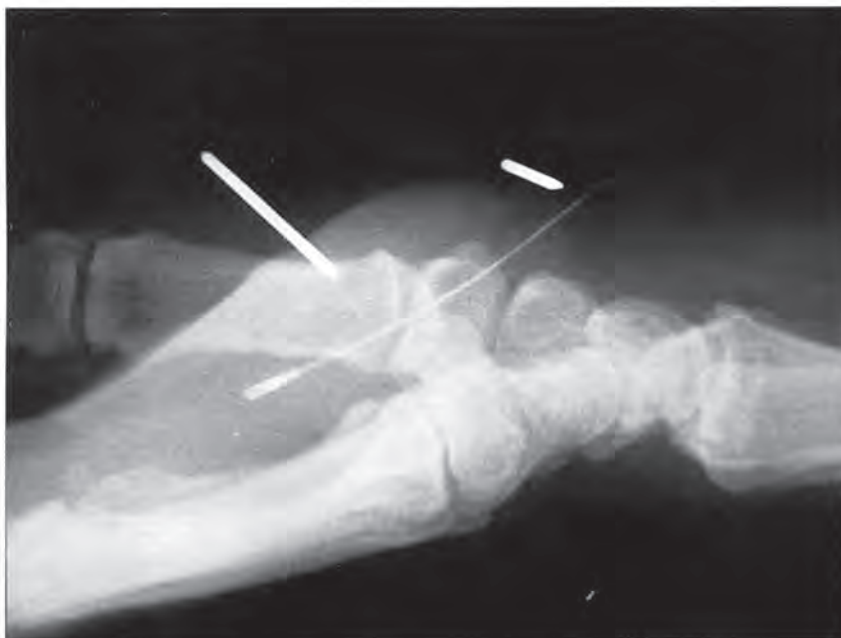

Fig. 6-2.

Alcuni anni più tardi un'altra ondata di studi sulla pressione nel canale carpale pose in risalto come il livello di pressione rilevato nel suo interno non era sempre critico, non raggiungendo i valori riportati dai precedenti autori, purtuttavia sufficiente a danneggiare la funzione nervosa. Mediante la tecnica dell'infusione costante Luchetti et al.¹⁷ dimostrò valori medi di pressione più bassi (26 mmHg) rispetto a quelli rilevati da Gelberman et al.¹⁰, ma sempre significativamente più alti che nei soggetti sani. Questi risultati erano simili a quelli rilevati da Szabo e Gelberman¹⁸ e Rojviroj et al.¹⁹, anche se utilizzarono metodiche differenti di rilevazione della pressione. Venne postulato che nei casi in cui la pressione intracanalare era più bassa di 30 mmHg, quindi anche se la pressione attorno al nervo mediano non raggiungeva i livelli critici, essa poteva già produrre un aumento della pressione intranervosa che si poteva mantenere più alta nel tempo¹⁴⁻¹⁶.

Gellman et al.²⁰, infine, valutò il comportamento della pressione nel canale carpale di pazienti paraplegici affetti o non da STC. La pressione era sempre più alta in estensione che nelle altre posizioni del polso.

VALUTAZIONI DINAMICHE

Sono state utilizzate per valutare il comportamento della pressione sotto sforzo in un determinato compartimento e per valutarne poi il suo recupero. Szabo e Gelberman¹⁸ ha eseguito queste prove utilizzando lo "slit catetere", un sistema di valutazione senza infusione costante, ma che per la forma della sua punta, più difficilmente degli altri, andava incontro ad occlusione. Questo tipo di catetere è molto utile per le valutazioni pressorie dei compartimenti muscolari sottoposti a sforzo, per periodi brevi o medi. Lo studio della pressione intracanalare in pazienti con STC avveniva in base alla suddivisione di questi in tre gruppi in rapporto alla gravità della patologia: forme lievi, intermedie ed avanzate, considerando il quadro clinico ed elettromiografico. Sottopose, quindi, questi pazienti, insieme con un gruppo di controllo, a movimenti ri-

petitivi del polso. Il metodo fu chiamato "stress test". Durante la prova da sforzo e nella fase di recupero (ritorno della pressione al livello base) la pressione mostrò di esser significativamente più alta nei pazienti affetti da STC in fase recente ed intermedia rispetto al gruppo di controllo. Questo confermava quindi che la pressione nel canale carpale aveva lo stesso comportamento di quella nei compartimenti muscolari. Invece, nei casi appartenenti alla forma avanzata, la pressione non era assolutamente differente da quella dei controlli. Concluse affermando che il canale carpale doveva considerarsi un compartimento "funzionalmente" chiuso. Anche se a riposo la pressione era inferiore a 30 mmHg, l'uso di questo test selezionava quei pazienti a rischio di sviluppare una patologia occupazionale (STC).

Studi paralleli sulla funzione del nervo hanno dimostrato che dopo lo "stress test", i pazienti con STC positiva alla verifica clinica e negativa allo studio neurofisiologico convenzionale, mostravano un aumento del difetto sensitivo valutato neurofisiologicamente^{18,21}. Anche questo è un dato scientifico importante che permette di accertare e confermare i pazienti a rischio od affetti da STC.

VALUTAZIONE CENTIMETRICA DELLA PRESSIONE ENDOCANALARE

Il metodo centimetrico della misurazione della pressione lungo il canale carpale fu proposto da Luchetti et al.¹⁷ mediante l'utilizzazione della tecnica di infusione costante e continua (Figg. 6-3, 6-4, 6-5 e 6-6). Lo scopo era quello di verificare il livello maggiore di compressione nervosa attraverso l'individuazione del livello massimo di pressione nel canale carpale e poterlo quindi correlare ai precedenti studi neurofisiologici²²⁻²⁴. La pressione risultò significativamente più alta nei pazienti con STC rispetto ai soggetti di controllo, con il livello di pressione più alto registrato a circa 2,5-3,5 cm distalmente alla piega distale del polso, ovvero corrispondente alla sede appena prima o giusto a livello del bor-




Fig. 6-3.

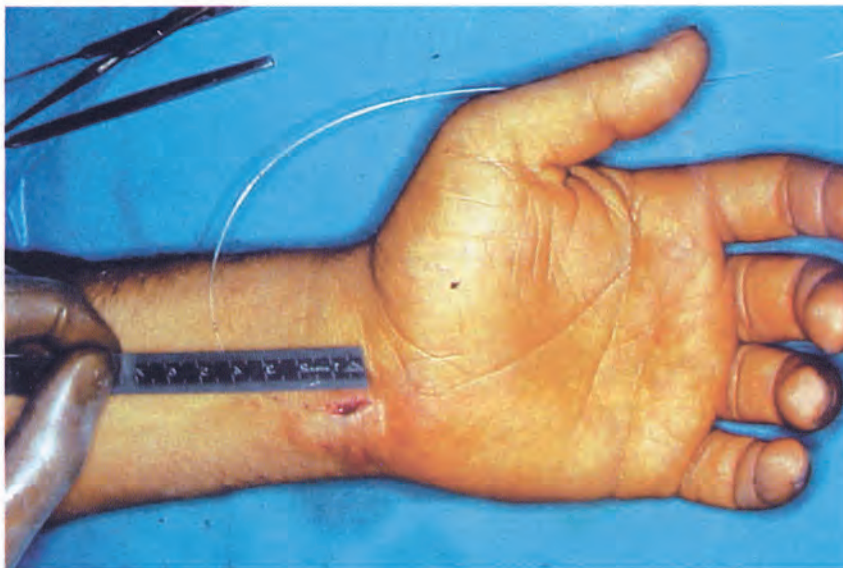


Fig. 6-4.

do distale del canale carpale. Quindi il livello di maggior pressione risultava localizzarsi nella parte distale del canale carpale, mentre l'entità della pressione diminuiva appena il catetere si avvicina all'apertura prossimale o distale del canale. La pressione mostrava dunque un andamento a forma di campana, spostato però verso la parte distale del canale. Tale riscontro risultava correlabile con i dati riportati da Cobb et al.²⁵ che dimostrava tra l'altro che il canale carpale era un canale aperto (Fig. 6-7).

Probabilmente il fenomeno è spiegabile con la forma del canale che mostra il calibro minore proprio a livello della parte distale, dimostrato da studi anatomici²⁶ o da studi eseguiti con TAC e RMN²⁷⁻³². Il nervo mediano seguendo la conformazione anatomica del canale carpale si approfondisce in senso antero-posteriore e prossimo-distale rispetto alla super-

ficie cutanea palmare (Fig. 6-8). Questo comporta un andamento non lineare del suo decorso mentre si sposta dal polso al palmo ed implica una probabile angolazione durante i movimenti di flessione ed estensione del polso con successiva compressione. L'approfondimento infine influisce sulla registrazione neuroelettrica durante studi di valutazione neurofisiologica.

Gli studi neuroelettrofisiologici di Kimura²², Brown e Yates³³, Luchetti et al.²³ e di Nathan et al.²⁴, condotti sul nervo mediano al polso (canale carpale) mediante tecnica centimetrica (Figg. 6-9 e 6-10), hanno confermato che la disfunzione del nervo si localizza, con maggior frequenza, proprio nella parte distale del canale, corrispondente, quindi, ai risultati della valutazione pressoria. Se il canale carpale fosse effettivamente un compartimento chiuso o "funzionalmente

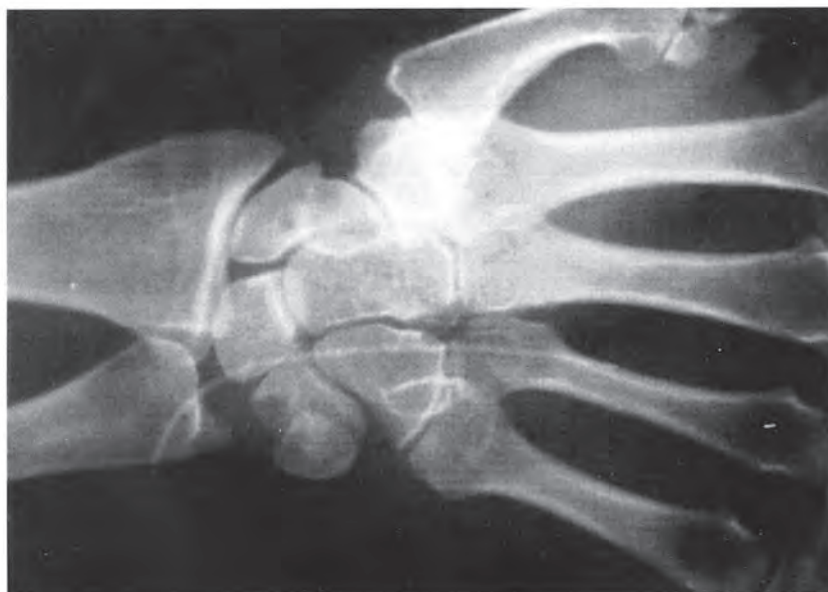

Fig. 6-5.

Studio segmentale della pressione nel canale carpale

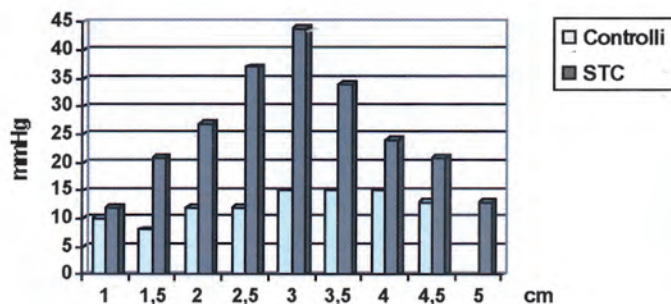


Fig. 6-6.

chiuso” avremmo dovuto osservare un livello costante di pressione così come accade nei compartimenti muscolari degli arti^{34,35}.

L'ulteriore evoluzione di questi studi è rappresentata dal lavoro delle valutazioni comparative fra livello di pressione all'interno del canale e valutazione neurofisiologica intraoperatoria del nervo mediano attraverso il polso con tecnica centimetrica³⁶. La pressione risulta aumentata prevalentemente nella parte distale del canale ed allo stesso livello la velocità di conduzione sensitiva del nervo mediano presenta un evidente rallentamento. La comparazione, tuttavia, non raggiunge valori statisticamente significativi. Purtroppo il metodo di valutazione non è corretto, contenendo due variabili non comparative, ovvero lo studio neuroelettrico è stato eseguito intraoperatoriamente sul nervo, già decompresso, mentre la valutazione della pressione veniva eseguita preoperatoriamente a legamento trasverso ancora integro, quindi con nervo ancora compresso. Questo studio ha comunque fornito informazioni utili sul comportamento neuroelettrico immediato del nervo mediano appena dopo la sua decompressione^{37,38}. In una parte dei pazienti, quelli con livello iniziale di gravità secondo Lundborg, era risultato evidente un recupero immediato della velocità di conduzione sensitiva appena eseguita la decompressione.

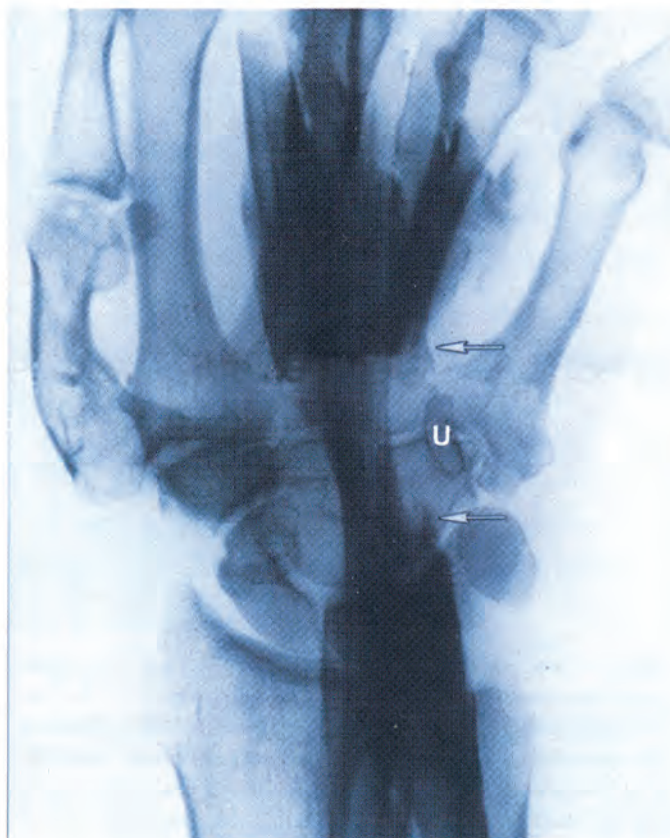

Fig. 6-7.

PRESSIONE ENDOCANALARE, TUTORI DI POSIZIONE E MOVIMENTO DEL POLSO IN RELAZIONE ALL'ATTIVITÀ LAVORATIVA

Considerato il comportamento della pressione nelle varie posizioni del polso¹⁰ alcuni autori hanno sviluppato interessanti studi nei riguardi dei tutori di posizione. Questi vengono classicamente consigliati nel trattamento conservativo della STC per mettere a riposo la mano. Si deve ricordare, però, co-

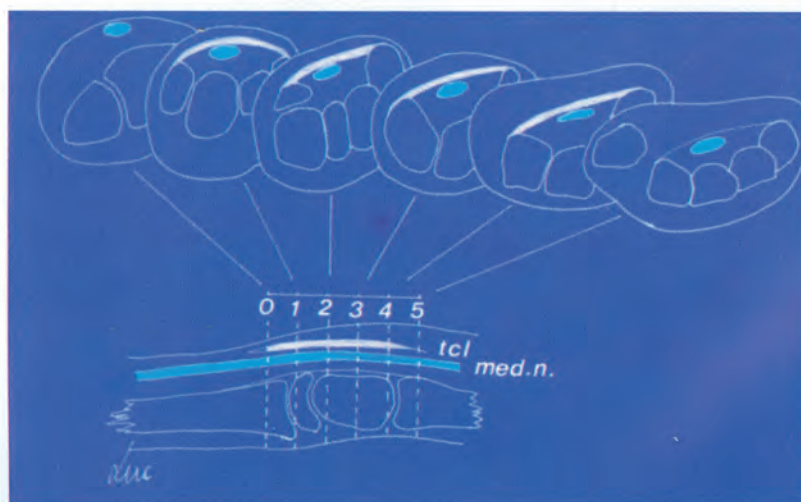


Fig. 6-8.

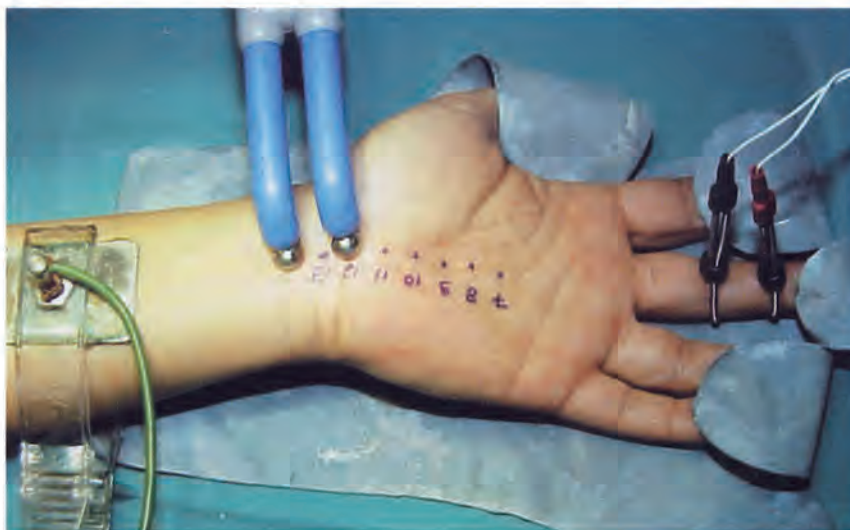

Fig. 6-9.

me una mano affetta da STC, immobilizzata, può sviluppare più facilmente sintomi clinici.

I tutori di polso attualmente in commercio posizionano il polso in leggera estensione (20°). Questa posizione viene definita posizione funzionale³⁹. È stato dimostrato però che il polso in estensione produce valori di pressione maggiore che in flessione¹⁰.

Luchetti et al.⁴⁰, in uno studio condotto su pazienti con STC, dimostrò come l'applicazione notturna di un tutore di polso a 20° di estensione non preveniva l'aumento di pressione, ovvero i valori pressori erano minori di quelli registrati nei soggetti senza tutore, ma non raggiungevano la significatività statistica. Nello stesso studio venne rilevato, inoltre, come la pressione valutata durante la notte, mostrava un evidente lento incremento e risultava più alta alle 6 del mattino. In studi successivi, anche Weiss et al.⁴¹ ha confermato come un tutore che mantenesse il polso in leggera estensione (posizione funzionale) non raggiungeva lo scopo di ridurre la pressione intracanalare. Dimostrò, inoltre, che la deviazione ulnare del polso sviluppava un aumento della pressione maggiore che in deviazione radiale. Questi dati dovrebbero essere utilizzati per costruire tutori di polso con lo scopo di evitare aumenti di pressione nel canale carpale.

Rimanendo sempre sul tema delle conseguenze della posizione angolare del polso nei confronti della pressione intracanalare, Rempel et al.⁴² dimostrò l'effetto della prono-supinazione e dell'uso dei tutori. Nel suo studio, i valori minori di pressione si ottenevano ad una pronazione del polso di 45° . Inoltre, l'uso del tutore di polso non preveniva l'aumento della pressione intracanalare, d'altronde già dimostrato dal precedente lavoro di Luchetti et al.⁴⁰. Lo stesso gruppo⁴³ eseguiva un successivo lavoro sul comportamento della pressione nel canale carpale in occasione di posture delle dita a 0° , 45° e 90° ed in relazione a posizioni di polso variabili (flesso-estensione e deviazione radiale ed ulnare). La pressione risultava, anche in questo lavoro, essere più alta con polso esteso che con polso flesso. Infine, la pressione si manteneva più alta con le MF delle dita a 0° rispetto alla posizione di 45° e 90° per tutti i gradi di deviazione ulnare e radiale del polso e per l'estensione. Questi risultati sono molto importanti al fine di comprendere

le conseguenze dell'attività lavorativa sulla comparsa della STC. In vista di una programmazione di riduzione dell'incidenza della STC nei lavoratori manuali è bene considerare questi dati per approntare modifiche sulle strumentazioni di lavoro. Risultano anche altrettanto importanti per la costruzione di tutori di polso che abbiano l'indicazione a ridurre la pressione nel canale carpale.

In letteratura vengono riportati altri interessanti lavori eseguiti con lo scopo di valutare la relazione che intercorre fra posizione del polso, attività manuali funzionali e pressione intracanalare. Utilizzando il metodo di infusione continua, Seradge et al.⁴⁴ dimostrò come la pressione era classicamente, ma significativamente, più alta nei canali carpalici di pazienti affetti da STC rispetto ai controlli, sia a riposo che nella massima flessione ed estensione attiva del polso. Lo studio era stato condotto in condizioni di lavoro tipiche come nell'impugnare e sostenere un oggetto, nella flessione isolata di un singolo dito contro resistenza ed, infine, nell'eseguire la presa a pugno. La pressione del compartimento muscolare dei flessori all'avambraccio, valutato contemporaneamente, risultò di valore nettamente inferiore rispetto alla pressione intracanalare sia nei pazienti che

Comportamento della VCS del nervo mediano al polso con tecnica di stimolazione segmentaria

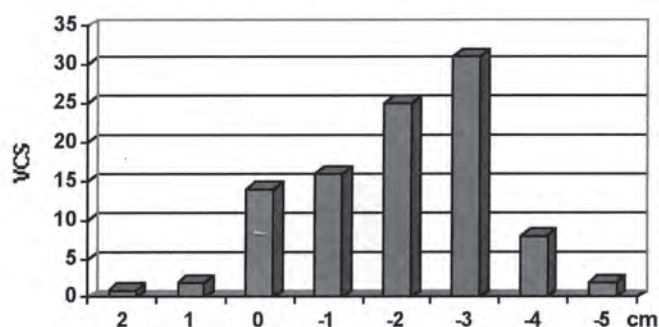


Fig. 6-10.

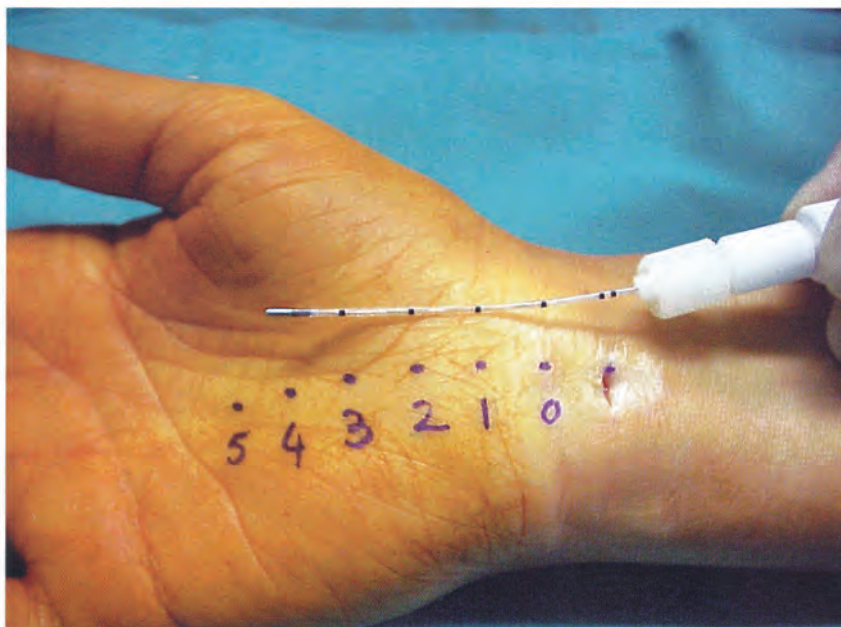


Fig. 6-11.

nei soggetti di controllo. Ripropose anche lo studio sullo stress test di Szabo e Gelberman¹⁸, ma non evidenziò il fenomeno rebound, ritenendo che questo fosse dovuto all'utilizzo di un catetere non corretto per la metodica. Nei suoi studi non utilizzò, infatti, il wick catetere, poichè risultò non attendibile a causa dell'ostruzione della punta da parte di coaguli, fatto riscontrato in una serie preliminare di studio. Utilizzò invece un catetere con tre fori laterali, come già proposto ed utilizzato da Luchetti et al.¹⁷. Le conclusioni indussero considerazioni su eventuali applicazioni cliniche: riduzione delle attività che prevedono ripetute prese a pugno, flessione ed estensione del polso, sostegno di oggetti pesanti, lavori isolati contro resistenza delle singole dita come la presa tridigitale e lo scrivere a macchina. Infine, il suggerimento di un'intermittenza lavorativa associata ad esercizi della mano e del polso per evitare aumenti costanti di pressione nel canale carpace.

La recente proposta di un nuovo catetere a fibre ottiche^{45,46} (Fig. 6-11) con la possibilità di registrazione della pressione direttamente sulla punta dello stesso (Camino catetere), ha permesso di evitare le problematiche legate ai precedenti metodi di misurazione: occlusione, fragilità, instabilità, scarsa rapidità di misurazione. Luchetti et al.⁴⁷ riesegui gli studi precedenti di valutazione centimetrica della pressione lungo il decorso del nervo mediano nel canale carpace sia a riposo (posizione funzionale di 15° di estensione del polso) (Fig. 6-12), che con il polso in flessione ed estensione passiva di 45° (Figg. 6-13 e 14), in pazienti con STC ed in controlli. Per la misurazione della pressione durante la presa a pugno furono utilizzati gli stessi parametri di posizione del polso. I risultati riproposero i dati ottenuti dai precedenti studi: la pressione risultò più alta nei pazienti che nei controlli, più alta in estensione che in flessione di polso, ma nei

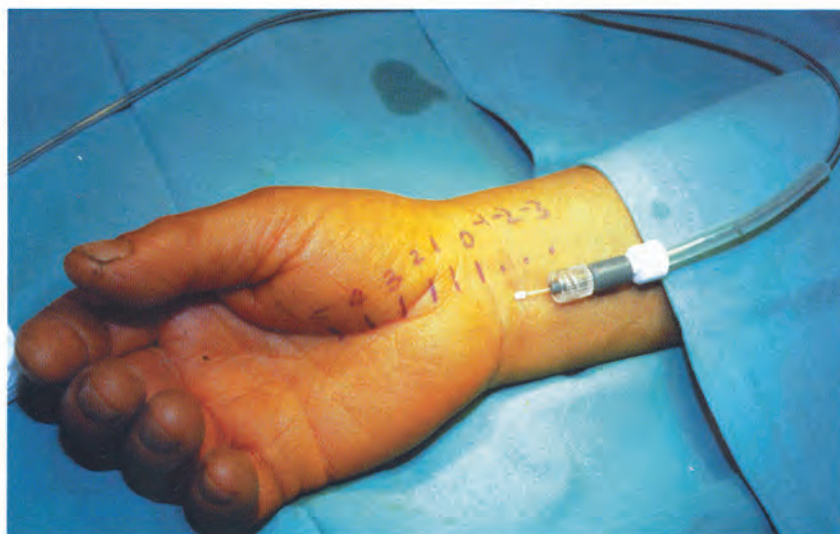

Fig. 6-12.

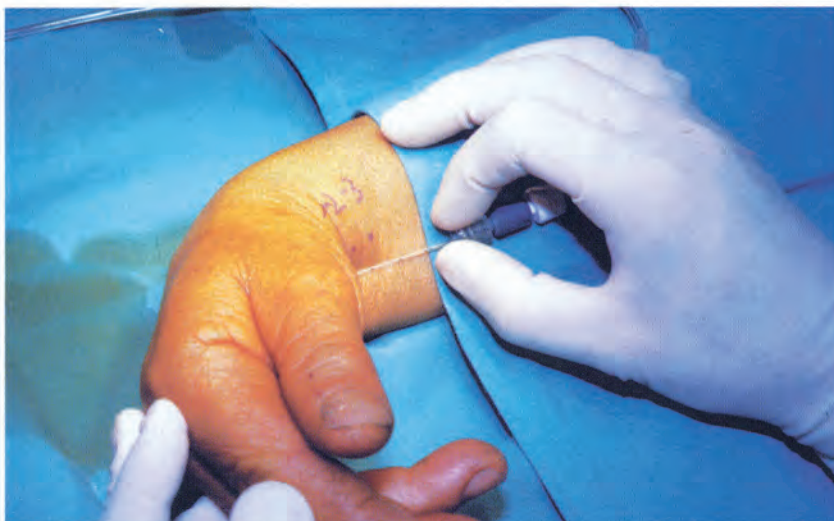

Fig. 6-13.

pazienti con polso in posizione di riposo raramente raggiungeva i valori critici di 30 mmHg, per ciascun segmento della valutazione centimetrica intracanalare. Rispetto ai precedenti studi si riscontrò: (1) una pressione elevata registrata a livello del segmento centrale e non nel tratto distale del canale carpale; (2) una pressione maggiore con il polso esteso invece che in flessione, durante la presa a pugno; (3) una pressione elevata distalmente al canale carpale sia nei pazienti che nei controlli e solo nella posizione di riposo del polso.

I risultati di un altro studio scientifico che prevede la comparazione fra valori pressori e valori di latenza sensitiva del nervo mediano all'interno del canale carpale in soggetti sani e soggetti affetti da STC è scopo di pubblicazione in corso di accettazione. I dati relativi al comportamento della pressione nei pazienti con STC e nei controlli sono riportati nella Figura 6-15. Si è riscontrata un più alto valore pressorio nei pazienti con STC che nei controlli e si è evidenziato che la pressione aumenta in funzione del grado di gravità della malattia. Infine,

all'interno del canale, si è apprezzato una distribuzione pressoria quasi a campana con punte di pressione maggiore nel segmento centrale e con tendenza a spostarsi verso il margine distale (rilevazione nei casi avanzati).

CONCLUSIONI

Questa breve revisione storica della misurazione delle pressioni del canale carpale, oltre a confermare le basi fisiopatologiche della malattia, stabilisce che: i risultati della letteratura concordano con una pressione media più alta nei pazienti affetti da STC rispetto ai controlli^{10,13,14}, anche se talvolta può non raggiungere i valori critici di 30 mmHg^{17-19,44}; la pressione è più alta durante la estensione che la flessione del polso^{10,11,20,40,47}; l'incremento progressivo della pressione in estensione si contrappone all'applicazione di tutori di polso che atteggiano il polso in posizione funzionale di leggera estensione (20°) confutandone quindi gli effetti benefici⁴⁰⁻⁴²; gli studi della pressione durante la motilità del polso in fles-

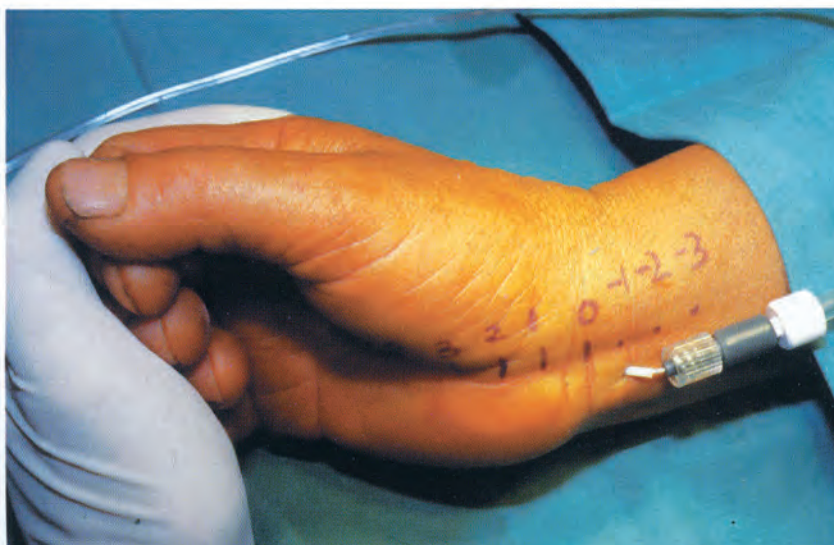

Fig. 6-14.

Pressione segmentale nel canale carpale

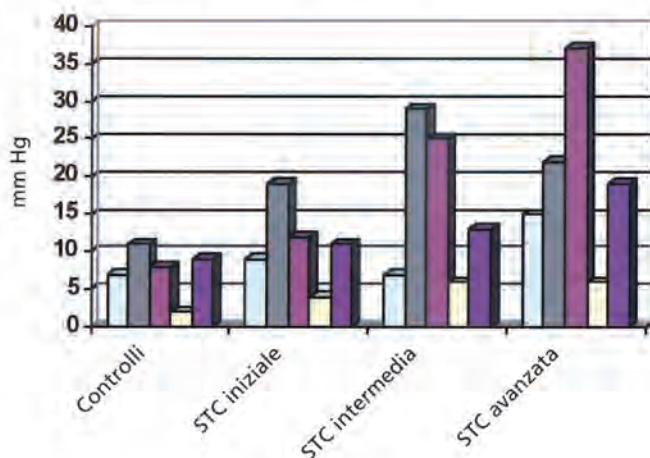


Fig. 6-15.

so-estensione^{43,47}, in prono-supinazione⁴² ed, infine, in deviazione ulnare e radiale^{41,43}, forniscono utili parametri per le modifiche alle strumentazioni di lavoro; la pressione è più alta nel tratto distale²³ o centro-distale del canale⁴⁷, corrispondente con la sede del danno neuroelettrico^{22-24,33}; il canale carpale non è un compartimento chiuso o funzionalmente chiuso, poiché si è dimostrato che la pressione mostra un andamento a campana^{17,25}; il riscontro di una pressione elevata distalmente al canale del carpo (palmo) deve trovare un'ulteriore conferma per esser accettata. Tuttavia, sembra correlare con l'ipotesi dell'incursione dei muscoli lombricali dal palmo all'interno del canale^{9,48}; esistono varie strumentazioni per la misurazione della pressione intracanalare che vanno dalla infusione continua¹⁷ a quella ad infusione bloccata¹⁸ fino alla più recente che utilizza un metodo di rilevazione a fibre ottiche localizzato sulla punta del catetere⁴⁷. Tutte però concordano sulla presenza di una pressione più alta nei pazienti affetti da STC rispetto ai controlli; la rilevazione della pressione durante manovre di presa a pugno mostra valori pressori nettamente superiori che a riposo con andamento contrastante nella fase di recupero dopo sforzo^{18,44}; la pressione si eleva enormemente in condizioni acute quali a seguito di una compressione esterna o di una frattura di polso^{4,6,7,11,13,14,20}; il trattamento chirurgico è quindi inconfutabilmente l'unica soluzione atta a ripristinare il livello di pressione normale all'interno del canale carpale; il trattamento endoscopico si è dimostrato altrettanto valido^{49,50} poiché ha dimostrato un ritorno della pressione entro valori normali immediatamente dopo la sezione del legamento trasverso del carpo con contemporanea riduzione dell'intensità dei sintomi clinici.

IMPLICAZIONI CLINICHE

La misurazione della pressione nel canale carpale non può esser usata come esame routinario diagnostico per la STC. È invece utile per ricerche scientifiche così come è stato dimostrato nei precedenti paragrafi. Trova, infine, una utile indicazione nelle forme acute post-traumatiche, ovvero permette di

dirimere il dubbio "lesione nervosa diretta da trauma o indiretta relativa all'aumento di pressione endocanalare". Come già affermato e pubblicato da Bauman et al.⁴, Kongsholm e Olerud⁶ e Mack et al.⁷ nelle forme da schiacciamento con lesione diretta del nervo mediano si evidenzia una pressione endocanalare pressoché normale; nelle forme di STC secondario si evidenzia un vertiginoso aumento della pressione all'interno del canale.

Bibliografia

1. Brain WR, Wright AD, Wilkinson M. Spontaneous compression of both median nerves in the carpal tunnel. Six cases treated surgically. *Lancet* 1, 277-282, 1947.
2. Tanzer R. The carpal tunnel syndrome. A clinical and anatomical study. *J Bone Joint Surg* 41A, 626-634, 1959.
3. Smith EM, Sonstegard DA, Anderson WH Jr. Carpal tunnel syndrome: contribution of flexor tendons. *Arch Phys Med Rehab* 58, 379-385, 1977.
4. Bauman T, Gelberman RH, Mubarak SJ, Garfin S. The acute carpal tunnel syndrome. *Clin Orthop Rel Res* 156, 151-156, 1981.
5. Abbott LC, Saunders JB DeC M. Injuries of the median nerve in fractures of the lower end of the radius. *Surg Gynec Obstet* 57, 507-516, 1933.
6. Kongsholm J, Olerud C. Carpal tunnel pressure in the acute phase after Colles' fracture. *Arch Orthop Trauma Surg* 105, 183-186, 1986.
7. Mack GR, McPherson SA, Lutz RB. Acute median neuropathy after wrist trauma. The role of emergent carpal tunnel release. *Clin Orthop Rel Res* 300, 141-146, 1994.
8. Cobb TK, Dalley BK, Posteraro RH, Lewis RC. Anatomy of the flexor retinaculum. *J Hand Surg* 18A, 91-99, 1993.
9. Cobb TK, An KN, Cooney WP, Berger RA. Lumbrical muscle incursion into the carpal tunnel during finger flexion. *J Hand Surg* 19B (4), 434-438, 1994.
10. Gelberman RH, Hergenroeder PT, Hargens AR, Lundborg GN, Akeson WH. The carpal tunnel syndrome. A study of carpal canal pressures. *J Bone Joint Surg* 63A, 380-383, 1981.
11. Gelberman RH, Szabo RM, Motensen WW. Carpal tunnel pressure and wrist position in patients with Colles' fractures. *J Trauma* 24, 747-749, 1984.
12. Werner CO, Elmquist D, Ohlin P. Pressure and nerve lesion in the carpal tunnel. *Acta Orthop Scand* 54, 312-316, 1983.
13. Lundborg GN, Gelberman RH, Minter-Convery MA, Lee YF, Hargens AR. Median nerve compression in the carpal tunnel. Functional response to experimentally induced controlled pressure. *J Hand Surg* 7, 252-255, 1982.
14. Lundborg GN, Myers R, Powell H. Nerve compression injury and increased endoneurial fluid pressure: a "miniature compartment syndrome". *J Neurol Neurosurg Psychiatr* 46, 1119-1124, 1983.
15. Low RA, Dyck PJ. Increased endoneurial fluid pressure in experimental lead neuropathy. *Nature* 269, 427-428, 1977.
16. Myers RR, Powell HC, Costello MC, Lampert PW, Zweifach BW. Endoneurial fluid pressure: direct measurement with micropipettes. *Brain Res* 148, 510-515, 1978.
17. Luchetti R, Schoenhuber R, DeCicco G, Alfarano M, DeLuca S, Landi A. Carpal-tunnel pressure. *Acta Orthop Scand* 60 (4), 397-399, 1989.
18. Szabo RM, Gelberman RH. The pathophysiology of nerve entrapment syndromes. *J Hand Surg* 12A, 880-884, 1987.
19. Rojviroj S, Sirichativapee W, Kowsuwon W, Wongwiwattananon J, Tamnathong N, Jeeravipoolvarn P. Pressure in the carpal tunnel. A comparison between patients with carpal tunnel syndrome and normal subjects. *J Bone Joint Surg* 72B, 516-518, 1990.
20. Gellman H, Chandler DR, Petrusek J, Sie I, Adkins R, Waters RL. Carpal tunnel syndrome in paraplegic patients. *J Bone Joint Surg* 70A, 517-519, 1988.
21. Read RL. Stress testing in nerve compression. *Hand Clin* 7 (3), 521-526, 1991.
22. Kimura J. The carpal tunnel syndrome. Localization of conduction abnormalities within the distal segment of the median nerve. *Brain* 102: 619-635, 1979.
23. Luchetti R, Schoenhuber R, Landi A. Localized nerve damage recorded intraoperatively in carpal tunnel syndrome. *Electromyogr Clin Neurophysiol* 28, 379-383, 1988.
24. Nathan PA, Srinivasan H, Doyle LS, Meadows KD. Location of impaired sensory conduction of the median nerve in carpal tunnel syndrome. *J Hand Surg* 15B: 89-92, 1990.

26. Cobb TK, Dalley BK, Posteraro RH, Lewis RC. The carpal tunnel as a compartment. An anatomic perspective. *Orthop Rev* 21 (4) 451-453, 1992.
27. Robbins H. Anatomical study of the median nerve in the carpal tunnel and etiologies of the carpal-tunnel syndrome. *J Bone Joint Surg* 45A, 953-966 1963.
28. Zucker-Pinchoff B, Hermann G, Srinivasan R. Computed tomography of the carpal tunnel: a radioanatomical study. *J of CAT* 5 (4), 525-528, 1981.
29. Bleecker ML, Bohlen M, Moreland R, Tipton A. Carpal tunnel syndrome: role of carpal canal size. *Neurology* 35, 1599-1604, 1985.
30. Middleton WD, Kneeland JB, Kellman GM, Cates JD, Sanger JR, Jesmanowicz A, Froncisz W, Hyde JS. MR imaging of the carpal tunnel: normal anatomy and preliminary findings in the carpal tunnel syndrome. *AJR* 148, 307-316, 1987.
31. Mesgarzadeh M, Schneck CD, Bonakdarpour A, Mitra A, Conaway D. Carpal tunnel: MR Imaging. Part II. Carpal tunnel syndrome. *Radiology* 171, 749-754, 1989.
32. Zeiss J, Skie M, Ebraheim N, Jackson WT. Anatomic relations between the median nerve and flexor tendons in the carpal tunnel: MR evaluation in normal volunteers. *AJR* 153, 533-536, 1989.
33. Cobb TK, Dalley BK, Posteraro RH, Lewis RC. Establishment of carpal contents / canal ratio by means of magnetic resonance imaging. *J Hand Surg* 17A, 843-849, 1992a.
34. Brown WF, Yates SK. Percutaneous localization of conduction abnormalities in human entrapment neuropathies. *Canadian J Neurol Sci* 14, 391-400, 1982.
35. Hargens A, Romine J, Sipe J, Evans K, Mubarak S, Akeson W. Peripheral nerve conduction block by high muscle compartment pressure. *J Bone Joint Surg* 61A, 192-200, 1979.
36. Hargens AR. Measurement of tissue fluid pressure as related to nerve compression syndromes. In Szabo RM, ed. *Nerve compression syndromes. Diagnosis and treatment*. Slack, 1989, 41-65.
37. Luchetti R, Schoenhuber R, Alfarano M, DeLuca S, DeCicco G, Landi A. Carpal tunnel syndrome: correlations between pressure measurement and intraoperative electrophysiological nerve study. *Muscle & Nerve* 13, 1164-1168, 1990a.
38. Luchetti R, Schoenhuber R, Landi A. Assessment of sensory nerve conduction in carpal tunnel syndrome before, during and after operation. *J Hand Surg* 13B, 386-390, 1988a.
39. Luchetti R, Schoenhuber R, Alfarano M, Montagna G, Pederzini L, Soragni O. Neurophysiological assessment of the early phases of carpal tunnel syndrome with the inching technique before and during operation. *J Hand Surg* 16B (4), 415-419, 1991.
40. Baxter-Petralia PL. Therapist's management of carpal tunnel syndrome. In: Hunter JM, Schneider LH, Mackin EJ, Callahan AD (eds): *Rehabilitation of the hand: surgery and therapy*. St Louis, CV Mosby, 1990: 640-646.
41. Luchetti R, Schoenhuber R, Alfarano M, DeLuca S, DeCicco G, Landi A. Serial overnight recordings of intracarpal canal pressure in carpal tunnel syndrome patients with and without splinting. *J Hand Surg* 19B 35-37, 1994.
42. Weiss ND, Gordon L, Bloom T, So Y, Rempel DM. Position of the wrist associated with the lowest carpal-tunnel pressure: implication for splinting design. *J Bone Joint Surg* 77-A, 11, 1695-1699, 1995.
43. Rempel D, Manojlovic R, Levisohn DG, Bloom T, Gordon L. The effect of wearing a flexible wrist splint on carpal tunnel pressure during repetitive hand activity. *J Hand Surg* 19A, 106-110, 1994.
44. Keir PJ, Bach JM, Rempel DM. Effects of finger posture on carpal tunnel pressure during wrist motion. *J Hand Surg* 23A: 1004-1009, 1998.
45. Seradge H, Jia Yi-C, Owens W. In vivo measurement of carpal tunnel pressure in the functioning hand. *J Hand Surg* 20A: 855-859, 1995.
46. Ostrup RC, Luerssen TG, Marshall LF, Zornow MH. Continuous monitoring of the intracranial pressure with a miniature fiberoptic device. *J Neurosurg* 67, 206-209, 1987.
47. Crenshaw AG, Styf JR, Mubarak SJ, Hargens AR. A new "transducer-tipped" fiber optic catheter for measuring intramuscular pressures. *J Orthop Res* 8 (3), 464-468; 1990.
48. Luchetti R, Schoenhuber R, Nathan P. Correlation of segmental carpal tunnel pressures with changes in hand and wrist positions in patients with carpal tunnel syndrome and controls. *J Hand Surg* 23B: 5: 598-602, 1998.
49. Yui NW, Elliot D. A study of the dynamic relationship of the lumbrical muscles and the carpal tunnel. *J Hand Surg* 19B, (4), 439-443, 1994.
50. Okutsu I, Ninomiya S, Hamanaka I, Kuroshima N, Inanami H. Measurement of pressure in the carpal tunnel before and after endoscopic management of carpal tunnel syndrome. *J Hand Surg* 71A: 679-683, 1989.
51. Hamanaka I, Okutsu I, Shimizu K, Takatori Y, Ninomiya S. Evaluation of carpal tunnel pressure in carpal tunnel syndrome. *J Hand Surg* 20A: 848-854, 1995.



DIAGNOSI



DIAGNOSI CLINICA

M. Ceruso, R. Angeloni, G. Lauri

La diagnosi della sindrome del tunnel carpale è sostanzialmente clinica. Il sintomo soggettivo più tipico è quello delle "acroparestesie notturne" che consistono in una sensazione di formicolio doloroso che può interrompere il sonno. Le parestesie vengono in genere risolte modificando la posizione dell'arto superiore che viene scosso, massaggiato o lasciato pendere in posizione declive; molti pazienti, inoltre, riferiscono di trovare sollievo dall'immersione della mano in acqua fredda. Le parestesie possono comparire anche di giorno e sono spesso scatenate da particolari attività o posture come dal cucito, dalla guida, dall'atto di sostenere il telefono o un libro durante la lettura. Una percentuale rilevante di pazienti non è in grado, alla prima visita, di descrivere su quali dita si manifestino le parestesie; queste vengono allora riferite a tutta la mano e non di rado al dorso oltre che al palmo. Sollecitati ad una maggiore precisione, o eventualmente dopo l'esecuzione di manovre semeiologiche che riproducono la sintomatologia, rispondono però descrivendo adeguatamente la diffusione del disturbo alle tre dita radiali ed al lato radiale del quarto dito e riconoscono le parestesie indotte come "sovrapponibili a quelle spontanee, seppure di minore entità". Non è raro, inoltre, che i disturbi della sensibilità vengano riferiti ad un solo dito, generalmente il medio o il pollice, o ad entrambe le dita centrali. Frequentemente il dolore si irradia all'avambraccio o alla spalla; alcuni pazienti possono riferire il dolore in queste sedi come dominante o esclusivo e, analogamente a quanto detto prima, possono riconoscerlo come corrispondente al sintomo spontaneo dopo manovre di provocazione.

Qualche volta le parestesie possono essere riferite come un segno di insufficiente perfusione delle dita; si tratta in genere di percezioni soggettive del sintomo e vanno differenziate dalle rare condizioni patologiche in cui sono presenti sintomi obiettivi di alterata vascolarizzazione digitale. Infine, è comune che il paziente lamenti una riduzione della destrezza manuale resa evidente dalla frequente caduta di piccoli oggetti per perdita di presa. Questa è imputabile alla riduzione della sensibilità o alla debolezza nella presa in opposizione del pollice alle dita lunghe.

Una diagnosi basata esclusivamente su studi elettromiografici va scoraggiata². L'incidenza di falsi negativi è, infatti, significativa dal punto di vista statistico, con dati in letteratura compresi tra l'8% ed il 12%. D'altronde la sensibilità strumentale dell'elettromiografia può registrare alterazioni di conduzione sub-cliniche che non richiedono un trattamento chirurgico (falsi positivi)^{3,8}.

Lo studio anamnestico del paziente è importante per porre diagnosi differenziale e programmare un eventuale trattamento quando la sintomatologia descritta risulti secondaria ad altre condizioni patologiche e debba essere inquadrata nell'ambito di sindromi di maggiore complessità.

La sindrome del tunnel carpale colpisce più frequentemente soggetti di sesso femminile in concomitanza di alterazioni dell'equilibrio ormonale estro-progestinico. Può comunque osservarsi nel sesso maschile ed in ogni età. Occorre, in casi non tipici, ricercare eventuali precedenti traumatici, sia al polso sia prossimali lungo il decorso del nervo o delle sue radici, oppure valutare la presenza di patologie coesistenti, in atto o pregresse, che possano giustificare l'insorgenza dei sintomi e richiedere un trattamento prioritario rispetto a quello locale da compressione al polso (vedi ad esempio patologie endocrine o metaboliche come il diabete o le disfunzioni tiroidee, le malattie reumatologiche maggiori, l'insufficienza renale cronica).

Anche il lavoro manuale può influire sulla comparsa della STC. L'uso di strumenti vibranti, le attività eseguite prevalentemente a polso flesso, l'inadeguato allenamento a prestazioni fisiche pesanti aumentano la probabilità di comparsa della sindrome del tunnel carpale. Anche gli hobby e l'attività sportiva possono essere all'origine di questa patologia. In tali casi, la sospensione o la modifica delle modalità di esecuzione di tali attività possono anche comportare la completa risoluzione della malattia.

L'esame obiettivo si basa su test provocativi e sulla valutazione dei deficit motori e sensitivi eventualmente presenti nel territorio di distribuzione distale del nervo mediano.

Phalen ha dato importanza al test classico di Tinel³⁻⁴ ed ha descritto il test di flessione del polso. Il segno di Tinel (Fig. 7-1) consiste nella percussione del nervo mediano lungo il suo decorso dall'avambraccio al polso in senso prossimo-distale

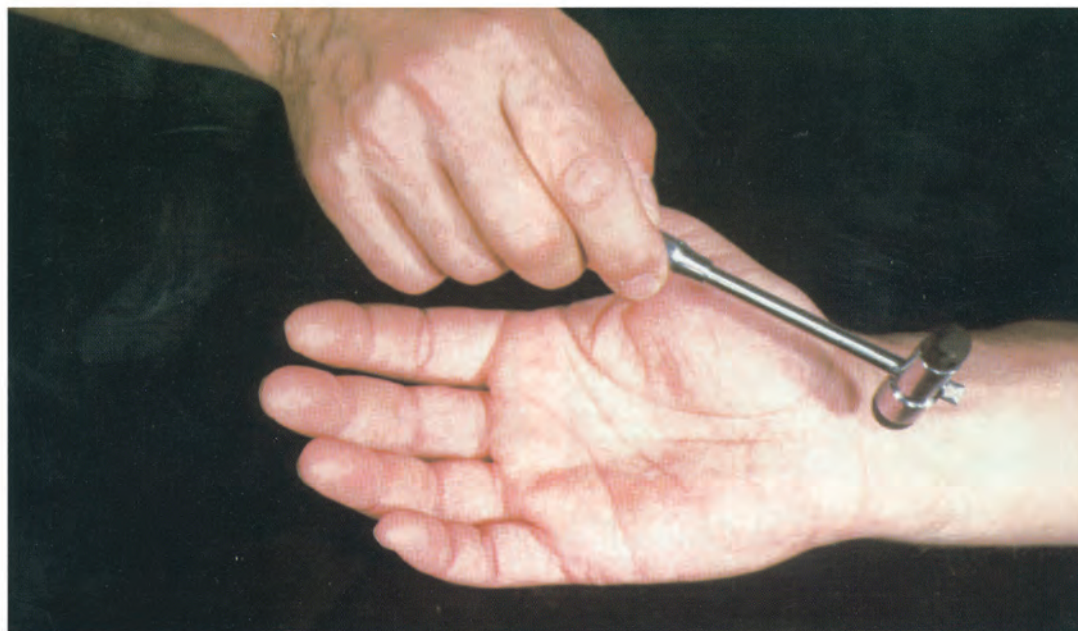

Fig. 7-1.

ed è positivo quando si riescono a suscitare parestesie nel territorio di distribuzione del nervo. Il segno di Tinel ha tuttavia valore diagnostico in una percentuale compresa fra il 56% ed il 67% dei casi in pazienti con esami elettromiografici positivi; nel 20% dei casi, invece, il segno di Tinel può risultare positivo in assenza di patologia compressiva⁵. Kushner⁶ e collaboratori hanno pertanto concluso che il segno di Tinel, per se stesso, non è sufficiente a far porre diagnosi di STC.

Un altro test importante è il test di Phalen. Si esegue facendo flettere il polso in maniera massimale, per gravità: sono considerate diagnostiche il senso di torpore e le parestesie se

si presentano sulle prime tre dita in circa 60 secondi (Fig. 7-2). Phalen pensava che questo fosse dovuto alla compressione del nervo tra il bordo prossimale del ligamento trasverso e gli adiacenti tendini flessori. È dimostrato che il test di Phalen è positivo dal 66% al 88% dei pazienti con STC ed è altresì positivo in pazienti normali in una percentuale vicina al 20%. La positività dei test di Phalen e Tinel combinati ha un'importanza diagnostica (dimostrata con la risoluzione dei sintomi dopo trattamento chirurgico) che si avvicina al 90%⁷⁻⁹.

Analogo al test di flessione del polso è il test di compressione del nervo mediano descritto da Durkan⁵; questo test è

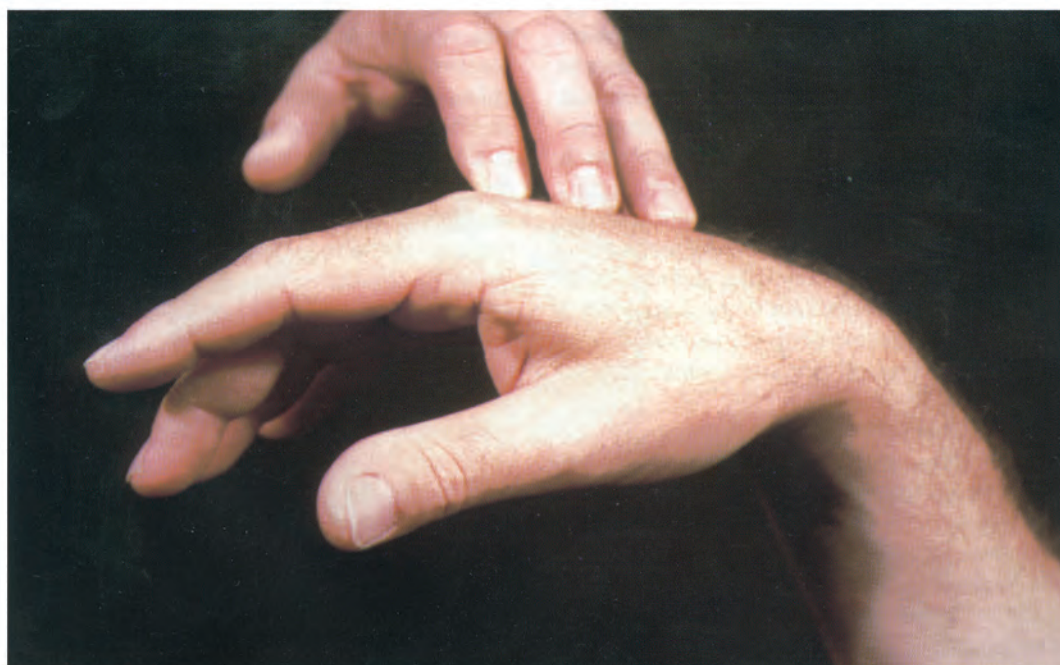

Fig. 7-2.

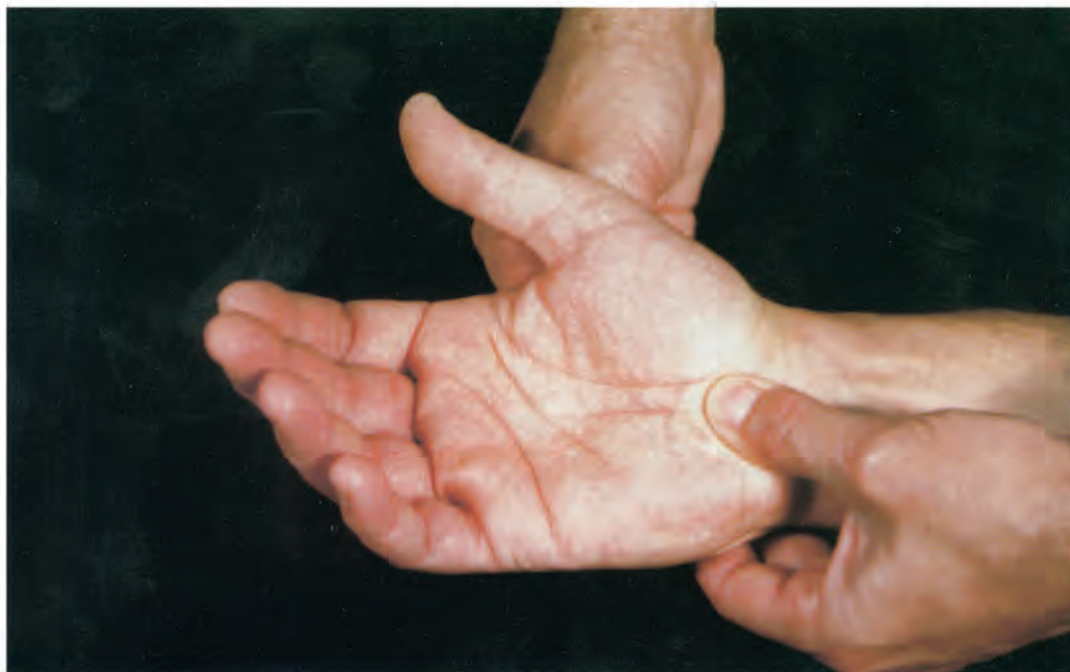

Fig. 7-3.

considerato specifico per la diagnosi di STC e consiste nel valutare la comparsa di parestesie sul territorio di distribuzione del nervo mediano applicando la pressione del pollice dell'esaminatore a livello del tunnel carpale per circa 30 secondi (Fig. 7-3). Durkan trova positivo questo test nell'87% di pazienti con STC e Williams¹⁰ riscontra la positività di questo test nel 100% dei pazienti. Come il test di flessione può essere positivo in una certa percentuale di pazienti normali (10%); in ogni caso, esso è uno dei test da eseguire abitualmente nella valutazione obiettiva del STC ed è sostitutivo del test di Phalen in quei casi nei quali non sia possibile ottenere la flessione del polso per la concomitanza di altre patologie.

Il test del laccio pneumatico descritto da Gilliat e Wilson nel 1953¹¹ si è dimostrato di scarso valore nella diagnosi del STC.

Anche la misurazione della pressione all'interno del canale del carpo¹² è stata oggetto di accurati studi al fine di evidenziare una correlazione tra le variazioni delle pressioni intercarpiche e la comparsa della sindrome del tunnel carpale (Luchetti et al. 1998).

Bedeschi (1986) nota la significatività della rilevazione palpatoria di un aumento della tensione locale nella regione anteriore del polso. Tale reperto appare correlato alla rilevazione dell'aumento della pressione nel tunnel carpale¹³.

I test di valutazione della sensibilità si dividono in due gruppi maggiori: i test di densità di innervazione e i test di soglia.

Il test della discriminazione di due punti statici di Weber¹⁴⁻¹⁵ è il test meglio conosciuto quale test di densità di innervazione; esso è generalmente normale in casi di STC lieve o moderata (Fig. 7-4).

Il test soglia più largamente usato è il test della pressione di Van Frey fatto con i monofilamenti di Semmes-Weinstein. Questo test consiste nell'applicare perpendicolarmente sulla punta del dito monofilamenti di vario spessore; la pressione applicata è quella minima necessaria ad ottenere la flessione del filamento; il test è positivo quando il paziente identifica correttamente il dito stimolato (Fig. 7-5). In uno studio eseguito su

una serie di pazienti affetti da STC il test di Van Frey è risultato significativo nel 52% dei casi, mentre il test di discriminazione fra due punti di Weber era significativo solo nel 30%.

Un altro test soglia è il test della vibrazione descritto da Szabo e collaboratori¹⁶. Tuttavia, così come la capacità di discriminazione fra due punti, anche la percezione della vibrazione può deteriorarsi con l'età, indipendentemente dalla presenza di una compressione del nervo mediano al polso. Quindi, questi test perdono validità in pazienti anziani, non essendo definita la variazione del valore soglia con il progredire dell'età.

I test di valutazione della sensibilità devono risultare alterati esclusivamente nel territorio di distribuzione del mediano; pertanto, l'estensione dell'ipo-anestesia al palmo deve far sospettare il coinvolgimento del ramo sensitivo palmare (ad origine prossimale al ligamento trasverso) e impone l'attuazione di ulteriori valutazioni diagnostiche differenziali.

In alcuni casi (valutazioni medico-legali o assicurative) può essere necessario verificare il "controllo soggettivo" esercitato dal paziente sui test provocativi e di valutazione della sensibilità, poiché l'attendibilità di questi è basata sulla risposta fornita all'esaminatore. A tal fine, Ames¹⁷ descrive il test di valutazione a polso neutro. Dopo aver eseguito il Phalen, si chiede al paziente di chiudere le mani a pugno e di contrapporre le teste metacarpi per un minuto, mantenendo il polso esteso. Il test è considerato positivo (e quindi il paziente poco attendibile) se viene riferita la comparsa delle tipiche parestesie.

La diagnosi clinica di sindrome del tunnel carpale si basa infine sull'esame dei muscoli dell'eminanza tenare; in condizioni anatomiche normali questi sono innervati dalla branca motrice del mediano che nasce dal nervo alla sua emergenza dal canale carpale.

La funzione muscolare che viene testata con più facilità è quella dall'abduktore breve del pollice: si chiede al paziente di portare il primo dito in posizione perpendicolare al palmo e di resistere alla pressione esercitata direttamente sulla falange

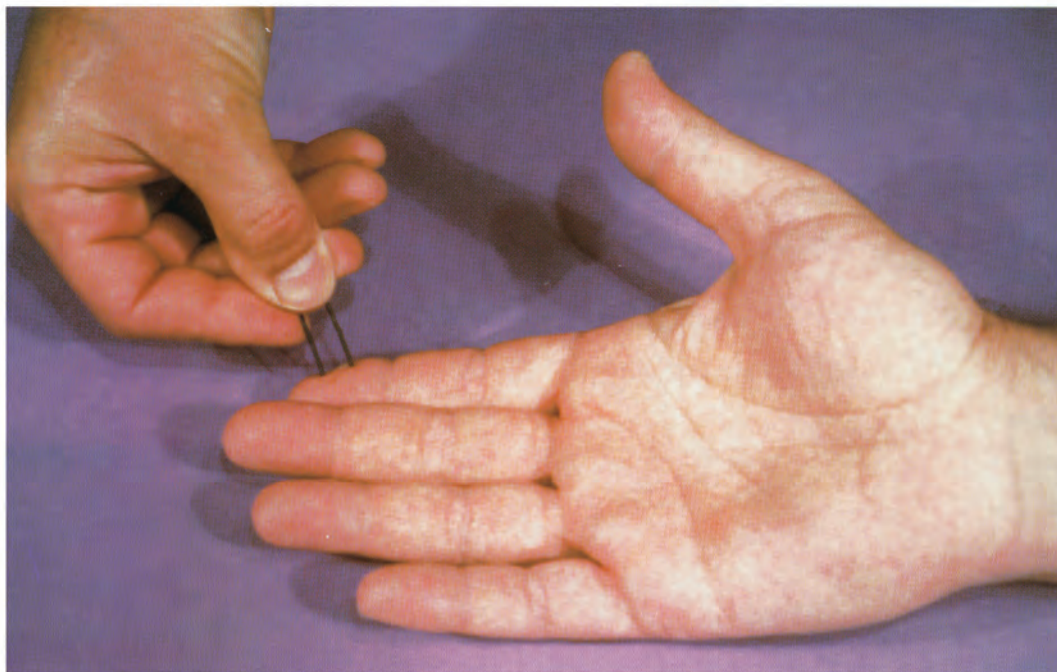


Fig. 7-4.

distale (Fig. 7-6). Si valutano la capacità di esecuzione corretta del movimento richiesto e la forza contro resistenza, confrontata con la mano opposta. Va notato che con un abduktore breve debole è comunque possibile eseguire il movimento richiesto in maniera falsata; il primo raggio digitale può, infatti, essere abdotto con l'APL, innervato dal nervo radiale, e il pollice può essere flesso verso il palmo con il flessore lungo, innervato dal mediano prossimalmente al tunnel carpale. La posizione assunta dal pollice in tali circostanze è comunque fa-

cilmente riconoscibile per la inevitabile flessione della IF e per il fatto che il paziente non è mai in grado di portare il pollice a 90° gradi rispetto al piano del palmo.

Il muscolo opponente del pollice è testato chiedendo al paziente di congiungere la punta del pollice ed il polpastrello del quinto dito; si chiede poi di resistere all'esaminatore che cerca di aprire questa pinza. In realtà, in questo caso, tutti i muscoli tenari sono contratti e non risulta possibile valutare l'opponente da solo.

Allo stesso modo risulta scarsamente significativa la valu-

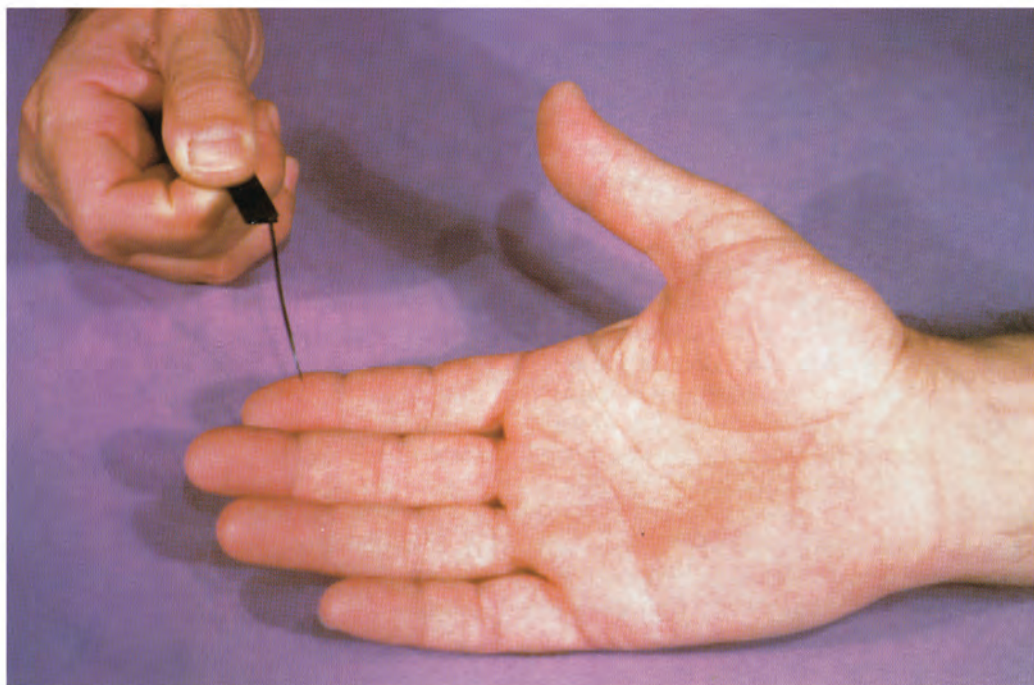


Fig. 7-5.

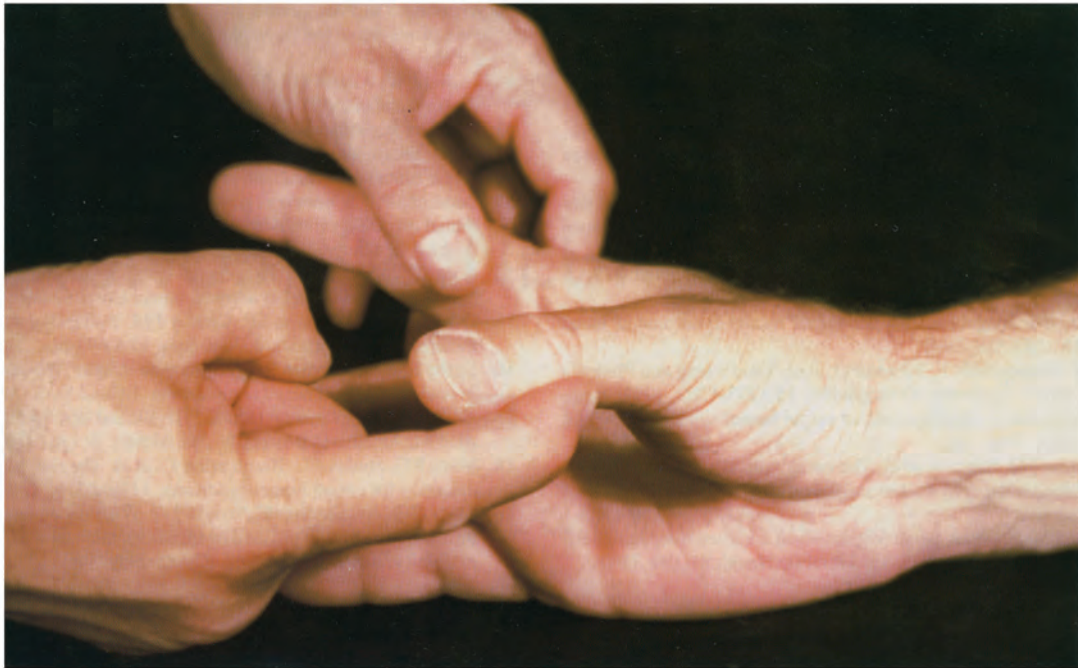

Fig. 7-6.

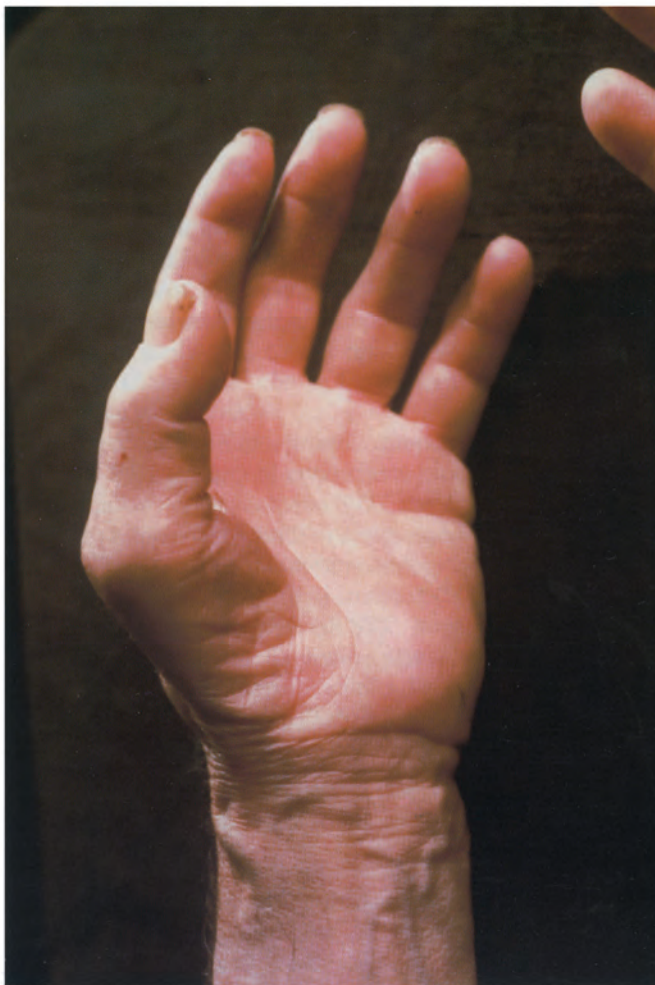

Fig. 7-7.

tazione del muscolo flessore breve del pollice. Quest'ultimo infatti, è costituito da due capi, uno solo dei quali è innervato dal nervo mediano; inoltre, con incidenza statistica significativa, ambedue i capi possono essere dipendenti dalla innervazione del nervo ulnare.

Infine occorre osservare la presenza di ipotrofia, o atrofia dei muscoli tenari; il grado di atrofia è, infatti, proporzionale al danno nervoso (Fig. 7-7). L'atrofia è espressione di lesione assonale del nervo, mentre le lesioni demielinizzanti producono ipostenia senza atrofia. La presenza di atrofia è considerata di alta significatività nelle diagnosi di Sindrome del Tunnel Carpale, benché, anche in questo caso, coesiste con il danno assonale quello da demielinizzazione.

È dunque importante, tenere ben presente l'attendibilità e validità dei test usati per l'esame clinico del paziente. A titolo di esempio, citiamo la recente sintesi¹⁸⁻¹⁹ pubblicata da R.G. Marx e collaboratori che evidenzia la diversa significatività dei diversi test che compongono l'esame obiettivo. Di ciascuno di essi occorre comprendere il grado di attendibilità e validità al fine di riferirsi, in maniera standardizzata, ad una serie essenziale di segni e sintomi che consentano di porre una diagnosi corretta (Tab. 7-1).

TAB. 7-1. SIGNIFICATIVITÀ DEI TEST CLINICI

Test clinico	Significatività
Phalen	Accettabile (+ Tinel)
Tinel	Accettabile (+ Phalen)
Compressione carpale	Accettabile (+ Tinel)
Tourniquet	Non significativo
Ipotrofia APL	Accettabile, se presente
Weber	Accettabile, significatività variabile
Van Frey	Accettabile, significatività variabile

Bibliografia

1. Louis D. The carpal tunnel syndrome in the work place, in Millender L, Louis D, Simmons B (eds): *Occupational Disorders of Upper Extremity*. New York, Churchill - Livingstone: Chap 12, 145-154, 1992.
2. Louis D, Hankin F. Symptomatic relief following carpal tunnel decompression with normal electroneuromyographic studies. *Orthopedics* 10:434, 1987.
3. Phalen G, Gardner W, LaLonde A. Neuropathy of the median nerve due to compression beneath the trasverse carpal ligament. *J Bone Joint Surg (Am)* 32:109, 1950.
4. Phalen G. Spontaneous compression of median nerve and wrist. *JAMA* 145:1128, 1951.
5. Durkan JA. A new diagnostic test for carpal tunnel syndrome. *J Bone Joint Surg* 73A: 535-538, 1991.
6. Kuschner SH, Ebrahimzadeh E, Johnson D, at al. Tinel's sing and Phalen's test in carpal tunnel syndrome. *Orthopaedics* 15:1297-1302, 1992.
7. Seror P. Phalen's test in the diagnosis of carpal tunnel syndrome. *J Hand Surg (Br)* 13:383, 1988.
8. Kanz JN, Larson MJ, Sabra A, at al. The carpal tunnel syndrome: diagnostic utility of the history physical examination findings. *Ann Intern Med* 112:321-327, 1992.
9. Kanz J, Larson M, Fossel A, at al: Validation of a surveillance case definition of carpal tunnel syndrome. *Am J Public Health* 81:189, 1991.
10. Williams TM, Mackinnon SE, Novak CB, at al. Verification of the pressure provocative test in carpal tunnel syndrome. *Ann Plast Surg* 29: 8-11, 1992.
11. Gilliat RW, Wilson TG. A pneumatic-tourniquet test in carpal tunnel syndrome. *Lancet* 2:595-597 1953.
12. Luchetti R., Shoenhuber R., Nathan P. Correlation of segmental carpal tunnel pressures with changes in hand and wrist positions in patients with carpal tunnel syndrome and controls. *J Hand Surg (Br)* 23: 598-602, 1988.
13. Bedeschi P. Un nuovo segno clinico nella diagnosi della sindrome del tunnel carpale: la rivelazione palpatoria dell'aumento della tensione locale. *Atti XII Congr. Naz. It. Ric. Chir.*: 113-116, 1986.
14. Borg K, Lindblum U. Diagnostic value of quantitative sensory testing (QST) in carpal tunnel syndrome. *Acta Neural Scand* 78:537, 1988.
15. Dellon AL, Mackinnon SE, Crosby PM. Reliability of two-point discrimination measurements. *J Hand Surg* 12A:693-696, 1995.
16. Szabo RM, Gelberman RH, Williamson R, at al: Vibration sensory testing in acute peripheral nerve compression. *J Hand Surg (Am)* 9:104, 1984.
17. Ames E L: Wrist neutral test, In "Technical tips for Hand Surgery", Kasdan M, Amadio P, Bowers W, ed. Mosby, St Luis, 1994, pp.162-163.
18. Marx RG, Hudak PL, Bombardier C, at al: The riability of physical examination for carpal tunnel syndrome. *J Hand Surg* 23B:499-502, 1998.
19. Marx G.R., Bombardier C., Wright J.G.: What do we know about the reliability and validity of phisical examination tests used to examine the upper extremity? *J Hand Surg (Am)* 22:185-193, 1999.

DIAGNOSTICA NEUROFISIOLOGICA

R. Schoenhuber, L. Capone, R. Pentore

PERCHÉ UNA DIAGNOSI NEUROFISIOLOGICA NELLA SINDROME DEL TUNNEL CARPALE?

Principale obiettivo dell'indagine neurofisiologica nella Sindrome del Tunnel Carpale (STC) è di confermare la diagnosi posta sulla base dell'anamnesi e dell'esame clinico del paziente. Lo studio della velocità di conduzione motoria e sensitiva del mediano e di altri segmenti nervosi, insieme alla valutazione elettromiografica di uno o più muscoli, consentono di diagnosticare patologie associate alla STC, come radicolopatie, plessopatie o altri tipi di neuropatia, non evidenziabili con il solo esame obiettivo. Nell'iter preoperatorio del paziente con STC lo studio neurofisiologico permette di quantificare la gravità e il tipo di danno nervoso, ed è comunque consigliabile qualora insorgessero questioni medico-legali sulla riuscita dell'intervento chirurgico. L'importanza della diagnosi neurofisiologica nella STC è stata ribadita dalla AAEM Quality Assurance Committee¹ che ne ha confermato l'alto grado di sensibilità e specificità.

Simpson² nel 1958 fu il primo a dimostrare un rallentamento focale della velocità di conduzione motoria del nervo mediano al polso nei pazienti con STC, fornendo così le basi per l'impiego clinico degli studi di conduzione nervosa nella diagnosi delle neuropatie da intrappolamento. Nello stesso anno Gilliat e Sears³ introdussero lo studio della velocità di conduzione sensitiva nella diagnosi di STC. Successivamente nuovi test si sono affermati nella pratica neurofisiologica al fine di rendere l'indagine più sensibile nella diagnosi delle forme lievi di compressione nervosa (Tab. 8-1).

Studi di conduzione sensitiva del nervo mediano: metodi di registrazione

La valutazione della conduzione sensitiva del nervo mediano viene eseguita con differenti metodiche, e ciò rende difficile il confronto dei risultati tra i vari laboratori, ciascuno dei quali deve standardizzare la propria tecnica, mantenendo costanti parametri quali la distanza tra gli elettrodi, e controllando la temperatura della cute, che deve essere mantenuta su-

periore ai 34°C⁴. Con la tecnica di stimolazione antidromica il potenziale sensitivo (SAP) viene elicitato stimolando il nervo mediano al palmo o al polso e registrando con elettrodi ad anello collocati alla base di ciascun dito. Secondo la tecnica di stimolazione ortodromica, il SAP viene ottenuto per registrazione dal polso e da sedi più prossimali, come lo spazio antecubitale e l'ascella, dopo stimolazione di ciascun dito innervato dal mediano. La registrazione e la stimolazione delle fibre possono essere eseguite con elettrodi di superficie o ad ago⁵. La latenza misurata al picco negativo del SAP varia con la distanza dallo stimolatore. Sono state evidenziate lievi differenze tra le latenze sensitive registrate per via ortodromica o antidromica⁶, ma ai fini pratici nella diagnostica neurofisiologica le due tecniche si equivalgono⁷. La latenza sensitiva misurata all'inizio del SAP rispecchia la velocità di conduzione delle fibre sensitive più rapide, ma molti preferiscono misurare la latenza sensitiva al picco negativo o positivo perché più riproducibile. Lo studio di conduzione sensitiva può essere basato sulla misurazione delle latenze, mantenendo costante la distanza tra elettrodo registrante e stimolatore, oppure calcolando la velocità di conduzione sensitiva lungo un determinato segmento nervoso. L'ampiezza del SAP può essere misurata dal picco negativo al picco positivo, o dalla linea di base al picco negativo. Poiché l'ampiezza del SAP è nell'ordine dei μV , è spesso necessario ricorrere alla tecnica dell'averaging per ottenere un SAP valutabile. Le ampiezze dei potenziali ottenute per stimolazione antidromica sono maggiori che per stimolazione ortodromica, e lo stesso avviene per la registrazione ad ago rispetto a quella di superficie.

Valori normativi

I valori di normalità delle latenze sensitive variano nei diversi studi. Secondo Stevens⁸ la latenza sensitiva del mediano al picco registrata dal secondo dito per stimolazione antidromica è $\leq 3,5$ ms e l'ampiezza ≥ 25 mV. Per stimolazione ortodromica la latenza sensitiva del mediano al picco è $\leq 4,0$ ms³. La velocità di conduzione sensitiva del mediano nel tratto dito-polso nei normali è di $67,5 \pm 4,7$ ms, nel tratto polso-gomito $67,7 \pm 4,4$ ms⁴.

**TAB. 8-1. TEST ELETTRODIAGNOSTICI PER LA CTS
(MODIFICATA DA ROSEBAUM E OCHOA³¹)**

Studi di conduzione sensitiva del nervo mediano

Conduzione dito-polso
Conduzione palmo-polso
Variabilità dei nervi digitali
Studi sensitivi palmari seriati
Metodi di confronto ipsilaterali
Confronto mediano ulnare
Confronto mediano radiale
Ampiezza e confronto dei potenziali sensitivi
Confronto mano-avambraccio
Metodi segmentali: rapporto disto, prossimale
Test di provocazione
Velocità di conduzione sensitiva minima
Stimolazione sensitiva ripetitiva

Studi di conduzione motoria del nervo mediano

Latenza motoria distale
Latenza motoria residua
Effetti dell'ischemia
Studi sui mm lombricali
Stimolazione palmare
Stimolazione motoria palmare seriata
Velocità di conduzione motoria all'avambraccio
Anastomosi di Martin-Gruber
Soglia della latenza distale motoria
Studio delle onde F

Elettromiografia ad ago

Evidenza di danno assonale
Scariche ripetitive neuronali

Potenziali evocati somatosensoriali

Proposta di protocollo neurofisiologico per la diagnosi di sindrome del tunnel carpale

Elettromiografia

M. abducente breve del pollice (mediano)
M. abducente del mignolo (ulnare)
M. brachioradiale (radiale)

DIAGNOSI DI SINDROME DEL TUNNEL CARPALE

Segni di compressione delle fibre sensitive

Potenziali sensitivi del mediano ritardati ($> 3,4$ ms) o assenti
Aumento della differenza tra le latenze di mediano e ulnare al IV dito ($\geq 0,5$ ms)

Segni di compressione delle fibre motorie

Aumento della LMD ($> 4,2$ ms)
Segni di sofferenza neurogena nel m. abducente breve del pollice

Test basati sullo studio di conduzione sensitiva del mediano nella CTS

Gli studi di conduzione sensitiva sono più frequentemente patologici nella CTS (85% secondo Thomas⁹) rispetto agli studi di conduzione motoria. Melvin¹⁰ trovava un prolungamento della latenza sensitiva nel tratto secondo dito-polso nell'88% dei suoi pazienti affetti da CTS. Il tempo di conduzione sensitiva del mediano all'interno del tunnel carpale può essere calcolato stimolando al polso e in sede medio-palmare e registrando da un dito mediano, oppure stimolando il palmo e registrando al polso o più prossimalmente¹¹; in entrambe le tecniche si ottengono valori simili di latenza sensitiva. Tutti i nervi sensitivi digitali sono generalmente affetti nella STC; Cioni¹² ha dimostra-

to con il metodo di stimolazione ortodromica, che la conduzione sensitiva dal terzo e quarto dito è più frequentemente patologica che dal secondo dito: il SAP dal quarto dito è più spesso assente o perché il nervo ulnare da origine ad entrambi i nervi digitali di questo dito, oppure perché le fibre sensitive dirette al quarto dito decorrono nel mediano in una posizione che le rende più suscettibili alla compressione nel tragitto all'interno del tunnel carpale¹³. Nel 1979 Kimura¹⁴ ha introdotto lo studio di conduzione sensitiva seriata ad intervalli di un centimetro per stimolazione antidromica del mediano dal polso al palmo ("inching"). La differenza media tra le latenze prossimalmente al tunnel è di 0,2 ms/cm, ma aumenta ($> 0,5$ ms/cm) subito distalmente al legamento carpale, per poi normalizzarsi nel tratto più distale, indicando un rallentamento localizzato della conduzione al di sotto del legamento carpale. In almeno la metà dei pazienti con STC veniva comunque riportato un rallentamento diffuso lungo tutto il segmento palmo-polso. Nathan¹⁵ con la stessa metodica trovava una differenza $\geq 0,4$ ms/cm nell'81% e $\geq 0,5$ ms/cm nel 54% dei pazienti con STC.

Tecniche comparative

La grande diffusione dei test di confronto nella metodica neurofisiologica è spiegata dalla loro maggiore sensibilità nella diagnosi delle forme lievi di STC. Un metodo molto usato nei laboratori, è il confronto delle ampiezze dei SAP del mediano tra le due mani. La comparazione tra il nervo mediano e l'ulnare oppure il radiale della stessa mano, consente di minimizzare gli elementi di variabilità legati all'età e alla temperatura che riducono la sensibilità dei test.

CONFRONTO MEDIANO-ULNARE

Felsenthal¹⁶ nel 1977 dimostrò che normalmente la latenza sensitiva del mediano dal secondo dito e la latenza sensitiva dell'ulnare dal quinto dito è $\leq 0,4$ ms. Uncini¹⁷ indica il confronto delle latenze sensitive di mediano e ulnare al quarto dito come test più sensibile nella diagnosi di STC, in particolare un potenziale sensitivo con un doppio picco negativo, uno derivato dal mediano e uno dall'ulnare, veniva ritrovato nel 78% delle mani affette.

CONFRONTO MEDIANO-RADIALE

Per stimolazione al pollice si può registrare un SAP dal nervo mediano al polso o dal ramo superficiale del nervo radiale sul punto in cui attraversa il tendine dell'estensore lungo del pollice lungo il margine laterale del radio. Per poter eseguire il confronto, la distanza degli elettrodi registranti dallo stimolatore deve essere uguale¹⁸. Il test può essere eseguito con metodica antidromica, registrando dal primo dito con elettrodi ad anello e stimolando i due nervi a 10 cm di distanza¹⁹. Nelle mani non affette la differenza tra le latenze è $< 0,5$ ms^{18,19}.

Tecniche segmentarie: rapporto disto-prossimale

Un indice molto sensibile di rallentamento focale della conduzione sensitiva è l'inversione del rapporto disto-prossimale (normalmente < 1) cioè tra velocità di conduzione sensitiva nel tratto palmo-polso (segmento prossimale) e nel tratto

dito-palmo²⁰. D'altronde va tenuto conto del fatto che la valutazione della velocità di conduzione su brevi tratti nervosi aumenta la possibilità di errori di calcolo.

Studi di conduzione motoria del nervo mediano: metodi di registrazione

La misurazione della velocità di conduzione motoria del nervo mediano viene eseguita con registrazione di superficie dai muscoli dell'eminanza thenar. L'elettrodo attivo è situato in corrispondenza del punto motorio del muscolo abduttore breve del pollice, sui due terzi del segmento che congiunge l'articolazione metacarpo-falangea all'articolazione carpo-metacarpale del primo dito. In questa sede, l'elettrodo registra i potenziali che si originano da più muscoli del thenar (abduttore breve, l'opponente, il flessore breve e l'adduttore del pollice) e dal primo interosseo dorsale. L'elettrodo di riferimento si posiziona a livello dell'articolazione metacarpo-falangea del pollice. Le sedi di stimolazione sono tipicamente il polso, subito medialmente al tendine del flessore radiale del carpo, e lo spazio antecubitale, medialmente al tendine del bicipite. Si valuta la latenza motoria distale (LMD) dall'inizio del potenziale motorio, l'ampiezza e la morfologia del potenziale (CMAP). La distanza tra sede di stimolazione al polso ed elettrodo registrante deve essere misurata e mantenuta costante durante l'esecuzione dei vari test. Le fibre motorie del nervo mediano raggiungono il thenar secondo traiettorie curvilinee, pertanto la misura della distanza tra elettrodo registrante e sede di stimolazione corrisponde solo in modo approssimativo alla reale lunghezza delle fibre nervose. L'intensità dello stimolo deve essere incrementata gradualmente fino all'ottenimento di un CMAP di ampiezza massimale per attivazione di tutte le fibre motorie. Stimolando in modo sopramassimale il nervo mediano al polso, si può avere la contemporanea attivazione del nervo ulnare: un CMAP del tenare per stimolazione del mediano al polso con inizio positivo, suggerisce un contributo volume-condotto dei muscoli innervati dall'ulnare. Per evitare l'attivazione dell'ulnare, si può ridurre l'intensità dello stimolo o spostare lievemente lo stimolatore in senso radiale. Se il CMAP del mediano al polso è più ampio di quello ottenuto per stimolazione del nervo nello spazio antecubitale, vi può essere o un'attivazione condotta dal volume del nervo ulnare, o un'anomala conduzione del mediano all'avambraccio. In alcuni casi per poter misurare accuratamente la LMD è necessario inserire un elettrodo registrante ad ago nel muscolo abduttore breve del pollice.

Valori normativi

I valori normali di LMD del nervo mediano variano a seconda della distanza tra elettrodo registrante e sede di stimolazione. Secondo Stevens⁸ a 7 cm di distanza la LMD deve essere < 4,7 ms, secondo Kimura⁴ a 4 cm di distanza deve essere < 4,4 ms. Nella STC un incremento della LMD si trova in circa il 51% dei casi⁸.

Test basati sullo studio della velocità di conduzione motoria del nervo mediano

Vari test sono stati elaborati per rendere più sensibile lo studio della conduzione motoria del mediano. Lo studio della latenza motoria residua corregge la LMD in base alla distanza e

alla velocità di conduzione motoria del mediano all'avambraccio²¹. Gli effetti dell'ischemia sulle fibre motorie sono stati evidenziati da Fullerton²² e correlati nella STC ad una caduta più rapida dell'ampiezza del CMAP rispetto al normale. Cruz Martínez²³ ha applicato la stessa metodica allo studio della conduzione sensitiva, evidenziando come nella STC l'ampiezza del SAP cala più rapidamente rispetto al normale ed alle neuropatie diabetica ed uremica. Nei pazienti con STC la conduzione motoria del nervo mediano valutata con registrazione dal secondo lombare ha una latenza distale < 0,4 ms rispetto a quella registrata dal muscolo abduttore breve del pollice²⁴. Generalmente le anomalie di conduzione motoria sono ben localizzate al segmento compresso del nervo. Con la stimolazione al palmo, si può dimostrare una conduzione motoria normale nel restante segmento distale¹⁴. Alcuni pazienti con STC e LDM aumentata possono avere un modesto rallentamento della velocità di conduzione motoria del mediano all'avambraccio²⁵. Questo dato è suggestivo di una compressione più marcata del nervo con perdita assonale, soprattutto se vi è anche una riduzione in ampiezza del CMAP²⁶. Una variante anatomica del nervo mediano è l'anastomosi di Martin-Gruber, costituita da fibre nervose che originano dal mediano nello spazio antecubitale e che si portano all'ulnare seguendo il ramo interosseo anteriore. Queste fibre attraversano il polso insieme all'ulnare ed innervano il tenare, l'ipotenare e i muscoli interossei. Il prolungamento della LDM del mediano causata dalla compressione del nervo nel tunnel carpale senza un corrispondente incremento della latenza prossimale, determina un calcolo errato della velocità di conduzione motoria che risulta aumentata. In casi estremi la LMD può risultare maggiore di quella prossimale. Un'altra possibilità è la registrazione di un CMAP con due picchi negativi per stimolazione prossimale del nervo mediano nello spazio antecubitale²⁷. In alcuni pazienti con aumento della LMD vi è un ritardo della latenza minima dell'onda F del mediano per registrazione dal thenar²⁸. Un prolungamento della latenza minima dell'onda F del mediano con latenze motorie e sensitive distali normali non permette di distinguere tra CTS, neuropatia prossimale del mediano e plessopatia brachiale. Lo studio di conduzione di altri segmenti nervosi consente in tali casi di diagnosticare un'eventuale polineuropatia.

Esame elettromiografico

L'utilità dell'esame ad ago nella diagnosi di CTS è controversa. L'elettromiografia documenta in modo più completo principalmente i casi gravi, quelli che clinicamente si presentano con ipotrofia ed ipostenia della muscolatura del thenar, mentre risulta molto spesso normale nelle forme lievi, in cui vengono riferiti solo disturbi di tipo sensitivo. Lo studio viene generalmente condotto sul muscolo abduttore breve del pollice, valutando la presenza di attività spontanea (potenziali di fibrillazione, onde positive) ed la modalità di reclutamento (pattern di frequenza, ampiezza e durata dei potenziali d'unità motoria). La probabilità di riscontrare anomalie all'esame ad ago aumenta con l'aumentare della LMD²⁶. Il riscontro di un danno nervoso di tipo assonale, acuto o cronico, ha una importante ricaduta sulla prognosi e sulle possibilità di recupero dopo intervento chirurgico. L'assenza di segni di denervazione nel blocco parziale o completo della conduzione del CMAP nel tunnel carpale indica un danno nervoso di tipo neuroaprassico, associato a prognosi migliore.

Diagnosi differenziale

Se l'elettromiografia evidenzia segni di sofferenza neurogena nel muscolo abducente breve del pollice, è consigliabile la valutazione di un altro muscolo della stessa radice ma di pertinenza di un altro nervo, come l'abducente del mignolo o il primo interosseo dorsale, per escludere una concomitante radicolopatia C8-T1. Lo studio di muscoli prossimali innervati dal mediano, come il pronatore quadrato e il pronatore rotondo, permette di diagnosticare una neuropatia da intrappolamento più prossimale. In effetti pazienti con sintomi del tutto simili a quelli della STC possono avere allo studio EMG diagnosi differenti. Una neuropatia prossimale del mediano con intrappolamento a livello del muscolo pronatore rotondo o del ligamento di Struthers, si può manifestare con un quadro elettroencefalografico simile alla STC, cioè con un CMAP del mediano di piccola ampiezza, riduzione o assenza dei SAP e diminuzione della velocità di conduzione motoria e sensitiva all'avambraccio. Generalmente rispetto all'intrappolamento del mediano al polso non vi è incremento della differenza tra le latenze distali motoria e sensitiva di mediano e ulnare. È bene ricordare che, nonostante la STC sia la causa più comune di dolore alla mano, non è l'unica. L'esame ad ago permette di far diagnosi di neuropatia prossimale del mediano con lo studio di almeno un muscolo al di sopra del polso. Altre condizioni meno comuni ma possibili sono le radicolopatie cervicali e raramente le lesioni del plesso brachiale o la siringomielia. La combinazione di radicolopatia cervicale e STC, denominata Double Crush Syndrome²⁹ è riportata in letteratura dal 1973. Il meccanismo fisiopatogenetico proposto per tale patologia è quello della lesione nervosa prossimale, ad esempio radicolare, che rende più suscettibile all'intrappolamento il nervo distalmente in sedi favorevoli come è il tunnel carpale. La radicolopatia cervicale, soprattutto a livello di C6, può presentarsi clinicamente con sintomi molto simili a quelli della STC oppure le due patologie possono coesistere. È spesso difficoltoso per l'elettromiografista la diagnosi differenziale solo in base all'anamnesi o all'esame neurologico. Kuntzer³⁰ con l'esame ad ago dimostrava l'associazione di una radicolopatia cervicale nel 6-14% dei casi con diagnosi di STC. L'importanza della diagnosi di radicolopatia concomitante alla STC risiede principalmente nelle implicazioni terapeutiche, in quanto il trattamento chirurgico in questi pazienti ha minori probabilità di riuscita. Nei casi in cui l'elettroencefalografia non evidenzia una STC, l'esame ad ago indaga le altre cause di brachialgia e acroparestesie. Anche i pazienti con concomitante polineuropatia pongono particolari problemi di diagnosi differenziale. Nei pazienti diabetici e in altre polineuropatie i nervi periferici possono essere predisposti alle neuropatie da intrappolamento. Qualora si trovi una differenza significativa tra le latenze del mediano e degli altri nervi periferici, è importante l'inquadramento completo della polineuropatia, incluso l'esame ad ago di muscoli prossimali e distali per determinare l'estensione della perdita assonale. Molti pazienti con lesioni traumatiche del plesso brachiale e siringomielia possono avere una neuropatia da intrappolamento. Mentre lo studio di conduzione nervosa permette di diagnosticare la patologia (soprattutto lo studio dell'onda F), l'esame ad ago aiuta a definire l'estensione della patologia.

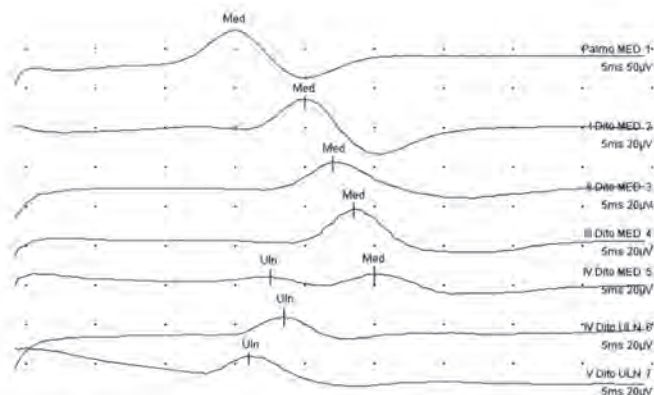


Fig. 8-1. Regrazioni dei potenziali sensitivi al polso in corrispondenza del nervo mediano e ulnare per stimolazione al palmo e, in successione, alle dita in una paziente con sindrome del tunnel carpale. Si noti in particolare la presenza di un doppio picco al quarto dito e la differenza di latenza dei potenziali sensitivi registrati per stimolazione del mediano e dell'ulnare al quarto dito, ambedue indicativi di un rallentamento della conduzione del solo nervo mediano.

PROPOSTA DI PROTOCOLLO DIAGNOSTICO NELLA SINDROME DEL TUNNEL CARPALE

Studio di conduzione sensitiva

Stimolazione ortodromica con elettrodi di superficie al palmo e sulla I falange di ciascun dito mediano e ulnare con registrazione al polso; valutazione delle latenze sensitive assolute misurate al picco negativo; confronto delle latenze di mediano e ulnare al IV dito. Nei casi patologici consigliamo il confronto con la mano non affetta (Fig. 8-1).

Studio di conduzione motoria

Stimolazione del nervo mediano al polso e nello spazio antecubitale con registrazione con elettrodi di superficie dal muscolo abducente breve del pollice; misurazione della distanza tra i punti di stimolazione a braccio esteso e calcolo della velocità di conduzione motoria; valutazione della latenza motoria distale.

Stimolazione del nervo ulnare al polso e sopragomito, prossimalmente alla doccia cubitale, e registrazione con elettrodi di superficie dal muscolo abducente del mignolo; misurazione della distanza tra i punti di stimolazione con gomito lievemente flesso e calcolo della velocità di conduzione motoria; valutazione della latenza motoria distale.

Bibliografia

1. AAEM Quality Assurance Committee Literature review of the usefulness of nerve conduction studies and electromyography for the evaluation of patients with carpal tunnel syndrome. *Muscle and Nerve* 16:1392-1414.
2. Simpson JA: Electrical signs in the diagnosis of carpal tunnel and related syndromes. *J Neurol Neurosurg Psychiatry* 19:275, 1958
3. Gilliat RW, Sears TA: Sensory nerve action potentials in patients with peripheral nerve lesions. *J Neurol Neurosurg Psychiatry* 21:109, 1958.
4. Kimura J: *Electrodiagnosis in diseases of nerve and muscle: principles and practice*. Edition 2 Philadelphia, FA Davis Company, 1989.
5. Buchthal F, Rosenfalck A: Sensory conduction from digit to palm and from palm to wrist in the carpal tunnel syndrome. *J Neurol Neurosurg Psychiatry* 34:243, 1971.

6. Murai Y, Sanderson I: Studies of sensory conduction. *J Neurol Neurosurg Psychiatry* 38:1187, 1975
7. Ludin HP, Luetsch J, Valsangiacomo F: Comparison of orthodromic and antidromic and antidromic sensory nerve conduction. I Normals and patients with carpal tunnel syndrome (in German). *EEG EMG* 8:173, 1977.
8. Stevens JC: AAEE minimonograph #26: the electrodiagnosis of carpal tunnel syndrome. *Muscle Nerve* 10:99, 1987
9. Thomas JE, Lambert EH, Cseuz KA: Electrodiagnosis aspects of carpal tunnel syndrome. *Arch Neurol* 16:635, 1967
10. Melvin JL, Schuchmann JA, Lanese RR: Diagnostic specificity of motor and sensory nerve conduction variables in the carpal tunnel syndrome. *Arch Phys Med Rehabil* 54:69, 1973
11. Mills KR: Orthodromic sensory action potentials from palmar stimulation in the diagnosis of carpal tunnel syndrome. *J Neurol Neurosurg Psychiatry* 48:250, 1985
12. Cioni R, Passero S, Paradiso C, Giannini F, et al: Diagnostic specificity of sensory and motor nerve conduction variables in early detection of carpal tunnel syndrome. *J Neurol* 236:208, 1989.
13. Tackmann W, Kaeser HE, Magun HG: Comparison of orthodromic and antidromic sensory nerve conduction velocity measurements in the carpal tunnel syndrome. *J Neurol* 224:257, 1981
14. Kimura J: The carpal tunnel syndrome: localization of conduction abnormalities within the distal segment of the median nerve. *Brain* 102:619, 1979.
15. Nathan PA, Meadows KD, Doyle LS: Sensory segmental latency values of the median nerve for a population of normal individuals. *Arch Phys Med Rehabil* 69:499, 1988
16. Felsenthal G: Median and ulnar distal motor and sensory latencies in the same normal subject. *Arch Phys Med Rehabil* 58: 297, 1977
17. Uncini A, Lange DJ, Solomon M, Soliven B, Meer J, Lovelace RE: Ring finger testing in carpal tunnel syndrome: a comparative study of diagnostic utility. *Muscle Nerve* 12:735, 1989.
18. Carrol GJ: Comparison of median and radial nerve sensory latencies in the electrophysiological diagnosis of carpal tunnel syndrome. *Electroencephalogr Clin Neurophysiol* 68:101, 1987.
19. Johnson EW, Sipski M, Lammertse T: Median and radial sensory latencies to digit I: normal values and usefulness in carpal tunnel syndrome. *Arch Phys Med Rehabil* 68:388, 1987.
20. Padua L, Lo Monaco M, Valente EM, Tonali PA: A useful electrophysiological parameter for diagnosis of carpal tunnel syndrome. *Muscle Nerve* 19:48-53, 1996.
21. Kraft GH, Halvorson GA: Median nerve residual latency: normal value and use in diagnosis of carpal tunnel syndrome. *Arch Phys Med Rehabil* 64:221, 1983.
22. Fullerton PM: The effect of ischaemia on nerve conduction in the carpal tunnel. *J Neurol Neurosurg Psychiatry* 26:385, 1963.
23. Cruz Martinez A, Perez Conde MC, Ferrer MT: Effect of ischaemia on sensory evoked potentials. 2 Study in patients with diabetes mellitus, alcoholism, chronic renal failure, carpal tunnel syndrome and hyperparathyroidism. *Electromyogr Clin Neurophysiol* 20:193, 1980
24. Logigian EL, Busis NA, Berger AR, Bruyninckx F, Kahlil N, Shahani BT, Young RR: Lombrical sparing in carpal tunnel syndrome: anatomic, physiologic, and diagnostic implications. *Neurology* 37: 1499, 1987.
25. Thomas PK: Motor nerve conduction in the carpal tunnel syndrome. *Neurology* 10:1045, 1960.
26. Kimura J, Ayyar DR: The carpal tunnel syndrome: electrophysiological aspects of 639 symptomatic extremities. *Electromyogr Clin Neurophysiol* 25:151, 1985
27. Lambert EH: Diagnostic value of electrical stimulation of motor nerve. *Electroencephalogr Clin Neurophysiol Suppl* 22:9, 1962
28. Kimura J: F-wave determination in nerve conduction studies. *Adv Neurol* 39:961, 1983.
29. Upton AR, McComas AJ: The double crush in nerve entrapment syndromes. *Lancet* ii: 359, 1973.
30. Kuntzer T: Carpal tunnel syndrome in 100 patients: sensitivity, specificity of multi-neurophysiological procedures and estimation of axonal loss of motor, sensory and sympathetic nerve fibers. *J Neurol Sci* 127: 221, 1994
31. Rosebaum RB, Ochoa JL: Electrodiagnostic methods for evaluation of carpal tunnel syndrome. In *Carpal tunnel syndrome and other disorders of the median nerve*. USA Butterworth-Heinemann 1993, p128.

DIAGNOSTICA PER IMMAGINI

E. Cerofolini, L. Guicciardi

La diagnostica per immagini ha svolto un ruolo marginale nella sindrome del tunnel carpale (STC). La diagnosi si basa di solito sul quadro clinico e sullo studio della conduzione del nervo. Questi a volte però possono dare risultati indefiniti e necessitano di conferma. Sia la radiologia tradizionale¹ sia la tomografia computerizzata^{2,3,4} hanno fornito dati di scarsa utilità. Solo più recentemente la risonanza magnetica^{5,6,7,8} e l'ecografia^{9,10,11,12} con sonde ad alta frequenza hanno dimostrato la capacità di confermare la presenza della compressione del nervo mediano e/o di processi espansivi nel tunnel oltre a fornire importanti informazioni sullo scorrimento del nervo alle prove dinamiche. La RM e l'ecografia possono inoltre essere utilmente impiegate nella diagnosi delle sequele e delle complicanze postoperatorie.

RISONANZA MAGNETICA

L'elevato contrasto naturale presente nelle immagini RM tra i vari tessuti molli rappresentati all'interno del tunnel carpale (tendini, nervo mediano, tessuto adiposo, guaine tendinee, vasi ecc.) e le strutture ossee che lo delimitano rendono la RM la diagnostica per immagini ideale per lo studio della STC.

Per lo studio del polso è necessario l'uso di una bobina di superficie che può essere solo ricevente oppure ricetrasmittente. Quest'ultima è preferibile in quanto migliora sensibilmente l'omogeneità e l'intensità del segnale.

Il paziente può essere posizionato in vari modi a seconda anche della bobina di superficie impiegata: di solito è prono con il braccio abdotto ed esteso sopra la testa con le bobine ricetrasmittenti che devono trovarsi nella porzione centrale del campo magnetico.

Con le bobine solo riceventi è possibile posizionare più comodamente il paziente supino con il braccio lungo il corpo ai margini del campo magnetico. Ovviamente il risultato qualitativo sarà diverso. Sono utilizzate sequenze spin-eco con pesatura in T1 ed in T2 con eventuale soppressione del segnale del grasso per aumentare il contrasto con i liquidi e sequenze gradient-eco.

Con la RM si possono fare scansioni con qualsiasi obliquità oppure delle acquisizioni volumetriche (3D) che successivamente possono essere ricostruite in tutti i piani dello spazio.

Le sezioni assiali sono quelle che forniscono maggiori informazioni sull'anatomia e sui rapporti dei componenti del tunnel carpale (Fig 9-1). A causa della mancanza di protoni mobili i tendini hanno segnale d'intensità molto bassa simile a quello della corticale ossea. Essi si presentano in sezione assiale come una serie di strutture ovalari scure.

Il tendine del flessore lungo del pollice (FLP) appare distinto dagli altri tendini pur essendo contenuto nel tunnel ed è situato profondamente rispetto al nervo mediano nel tratto prossimale, mentre si porta radialmente al nervo nelle sezioni distali.

I quattro tendini flessori superficiali delle dita (FSD) appaiono come strutture distinte; solo a volte il FS del V dito è giustapposto al flessore profondo (FP) dello stesso ed i due tendini non sono separabili. Il FS del II dito è di solito contiguo al nervo mediano. I quattro FP non sono a volte tutti visualizzabili come strutture distinte e separate, ma appaiono come un insieme.

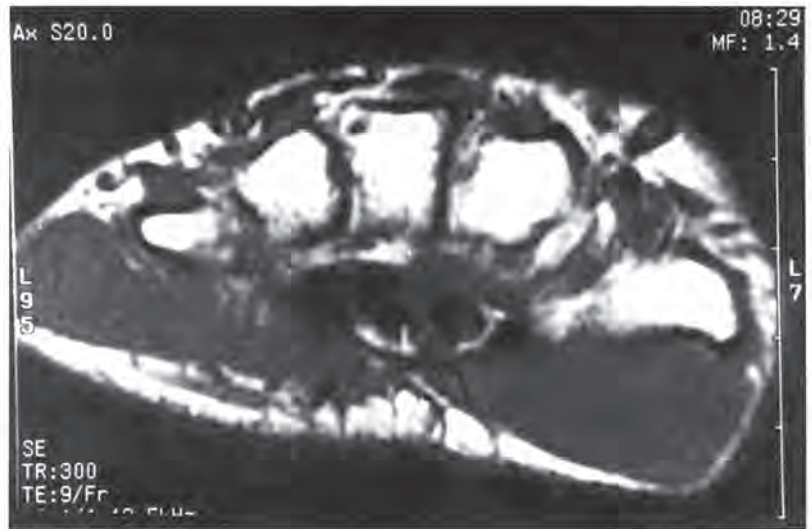Il nervo mediano (NM) ha un segnale più elevato di quello dei tendini, di solito simile a quello del tessuto muscolare normale. Il nervo si trova solitamente addossato al retinacolo dei flessori. Nel tratto prossimale del tunnel (livello del pisiforme) il nervo mediano ha uno spessore medio di 2 mm ed una larghezza di 4,5 mm; nel tratto distale (livello processo uncinato) lo spessore è di 2 mm e la larghezza di 5 mm e ha quindi forma più appiattita.

Il retinacolo dei flessori appare come una struttura lineare fibrosa a basso segnale che delimita il tunnel sulla superficie volare; si visualizzano costantemente le inserzioni distali sul processo uncinato e sul tubercolo del trapezio ove il retinacolo è più spesso mentre più incostante è la visualizzazione delle inserzioni prossimali sul pisiforme e sul tubercolo dello scafoide.

Il tessuto adiposo interposto tra i tendini presenta un alto segnale e fornisce un ottimo contrasto naturale. Il segnale dei vasi dipende dal tipo di sequenza utilizzata e sono comunque sempre individuabili senza necessità di mezzo di contrasto.

Anche nelle sezioni sagittali il nervo mediano viene di solito ben visualizzato e possono essere valutati i suoi rapporti con il retinacolo e con tendini flessori. Raramente aggiunge informazioni a quanto rilevabile nelle sezioni assiali. Le sezioni coronali sono poco utilizzate in quanto il piano di scansione parallelo alle strutture in esame (tendini, NM e retinacolo) è sfavorevole.

Fig. 9-1. RM, scansione assiale pesata in T1. Anatomia normale. Il tunnel carpale è delimitato volarmente dal retinacolo dei flessori, struttura fibrosa a basso segnale (*freccia*) e dalle ossa del carpo dorsalmente. Il nervo mediano visibile come struttura a segnale intermedio simile al muscolo è addossato al retinacolo (*freccia curva*). I tendini flessori con segnale molto basso, sono individuabili singolarmente.



Alcune varianti anatomiche normali possono determinare un aumento del contenuto del tunnel e quindi portare ad una compressione sul NM. Tra queste ricordiamo la presenza di un'arteria mediana persistente¹³, un piccolo vaso che di solito si oblitera nel periodo perinatale. La sua presenza in pazienti sintomatici può essere significativa, anche se non costituisce la sola causa della STC.

La presenza di parte dei muscoli lombricali all'interno del tunnel può agire come una massa occupante spazio e può causare o predisporre allo sviluppo di una STC^{14,15}. I muscoli lombricali sono facilmente riconoscibili nelle immagini di RM; occorre prestare attenzione a non esaminare il paziente con le dita flesse, poiché essi originano dai flessori profondi che vengono retratti prossimalmente con la flessione portandosi dietro i muscoli lombricali che appariranno all'interno del tunnel¹⁶.

Le modificazioni morfo-strutturali descritte a carico del nervo mediano in presenza di una sindrome del tunnel carpale sono (Figg. 9-2 e 9-3):

- Rigonfiamento diffuso soprattutto a carico della porzione prossimale e di quella subito a monte dell'ingresso nel tunnel. Quest'ultimo viene a volte definito pseudoneuroma per l'aspetto fusiforme assunto dal nervo.
- Appiattimento della porzione distale del nervo a livello del processo uncinato per la compressione esercitata dai tendini.
- Aumento di segnale del nervo nelle sequenze con pesatura in T2.
- Estroflessione volare del retinacolo dei flessori, espressione di aumento di volume del contenuto del tunnel.
- Aumento di segnale delle guaine dei tendini.
- Aumento della distanza tra i tendini.

I segni sopradescritti sono espressione della sofferenza del nervo mediano e della flogosi dei tendini flessori, ma in letteratura vi sono dati contrastanti riguardo alla loro specificità e sensibilità; secondo alcuni è molto elevata¹⁷, secondo altri molto bassa¹⁸.

Britz e coll.¹⁷, sostengono che le alterazioni rilevabili alla RM a carico del nervo possono anche precedere quelle della conduzione nervosa.

Altro segno di STC descritto è l'ipotrofia e l'aumento di segnale nelle sequenze pesate in T2 dei muscoli dell'eminanza tenare conseguente alla denervazione¹⁹.

Molto frequentemente la STC è associata ad una tenosinovite cronica dei tendini flessori che produce un ispessimento delle guaine e quindi un incremento di volume del contenuto del tunnel e conseguentemente un aumento della pressione sul nervo²⁰. La tenosinovite si manifesta con un aumento della distanza tra i tendini per l'interposizione di tessuto infiammatorio che spesso mostra un incremento di segnale nelle sequenze pesate in T2. In caso di borsite la RM può evidenziare la presenza di un versamento liquido. La tenosinovite cronica in alcune casistiche operatorie è stata riscontrata in un alta percentuale di casi. Il reperto è stato riportato più raramente nelle indagini RM in quanto se di entità lieve può essere rilevato solo confrontandolo con il polso controlaterale che però spesso è anch'esso interessato dalla patologia⁵.

Tra le altre cause di STC ricordiamo la presenza di gangli cistici²¹, lipomi, angiomi (Fig. 9-4), neurinomi ed altri processi espansivi come l'amartoma lipofibromatoso (Fig. 9-5) del NM²².

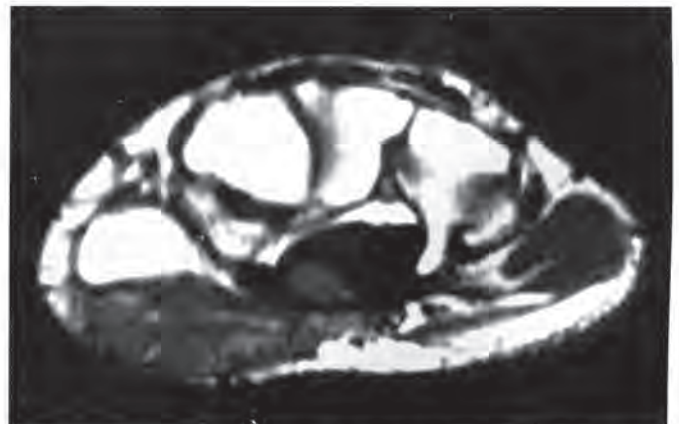


Fig. 9-2. RM, scansione assiale pesata in T1. Sindrome del tunnel carpale. Compresso tra il retinacolo ed i tendini flessori è riconoscibile il nervo mediano (*freccia*) molto aumentato di spessore in paziente con grave sindrome del tunnel carpale.

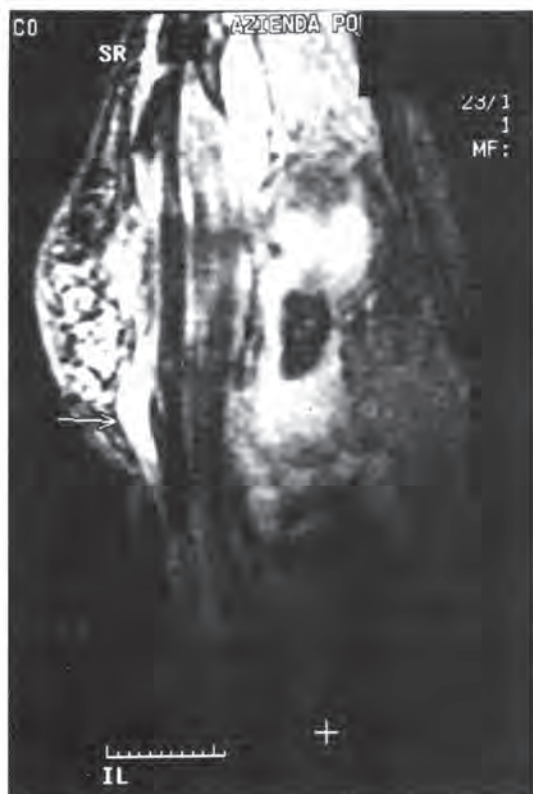

Fig. 9-3. RM, scansione sagittale pesata in T2. Sindrome del tunnel carpale. Il nervo mediano al suo ingresso nel tunnel appare rigonfiato (pseudoneuroma) con notevole incremento del segnale (freccia bianca).

Sostanze anomale come l'amiloide si possono accumulare nel tunnel carpale soprattutto nei pazienti in uremia cronica oppure tessuto adiposo nei pazienti obesi. Anche queste possono essere facilmente individuate dalla RM sotto forma di materiale con segnale di media (amiloide) o elevata (grasso) intensità interposto tra i tendini.

Anche le alterazioni delle pareti del tunnel possono essere identificate con la RM, come quelle a carico della parete

scheletrica: fratture scomposte, lussazioni e callo osseo ipertrofico.

Vi sono forme di STC latente che presentano manifestazioni cliniche ed elettrofisiologiche solo dopo l'esercizio fisico. Recentemente sono state descritte i corrispondenti quadri RM caratterizzati da alterazioni (aumento del segnale e rigonfiamento del NM, estroflessione del retinacolo e aumento del segnale delle guaine tendinee) che si manifestano solo dopo l'esercizio fisico²³.

La RM è stata anche impiegata in studi dinamici per dimostrare le modificazioni dei rapporti tra i tendini ed il nervo mediano durante la flessione e l'estensione e durante i movimenti di flessione delle dita^{24,25}. Si tratta prevalentemente di studi sperimentali in soggetti sani con lo scopo di capire i meccanismi dell'insorgenza della STC.

Reperti post-operatori

In uno studio RM eseguito prima e dopo l'intervento di resezione del legamento trasverso del carpo si è visto come l'effetto dell'intervento chirurgico determini un aumento di volume del canale carpale con dislocazione volare delle strutture contenute²⁶. Ciò è attribuito ad uno spostamento in avanti del legamento del carpo neformato e non ad un ampliamento dell'arco osseo carpale.

La persistenza dei sintomi dopo l'intervento può essere dovuta a incompleta resezione del legamento ed a reazione fibrotica-cicatriziale perineurale²⁷. Entrambe possono essere valutate con la RM specialmente se si dispone di un esame pre-operatorio da confrontare.

Altre cause di persistente sintomatologia o di aggravamento possono essere la presenza di una sezione iatrogena del nervo o dei tendini²⁸. La discontinuità del nervo può essere difficile da dimostrare. Possono però essere visualizzati eventuali neuromi da amputazione oltre ovviamente alla conseguenze della denervazione sui muscoli.

La sindrome algodistrofica può complicare un intervento ben riuscito e la RM bene in evidenza l'edema midollare delle ossa del polso caratterizzato da marcato aumento di segnale nelle sequenze pesate in T2.

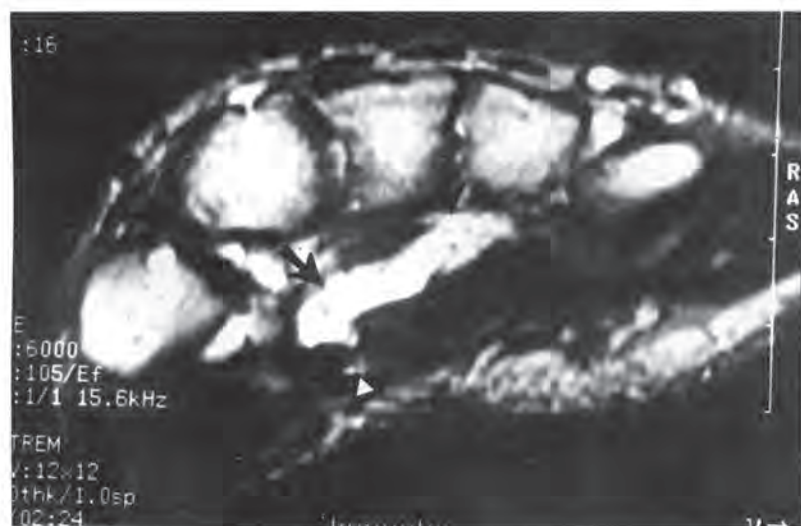


Fig. 9-4. RM, scansione assiale pesata in T2. Angioma nel tunnel carpale. Tra la superficie dorsale dei flessori profondi e le pareti ossee del tunnel è presente una lesione occupante spazio ad alto segnale (freccia) che è risultato essere un angioma. La lesione determinava una compressione indiretta sul nervo mediano visibile con segnale aumentato a ridosso del retinacolo (punta di freccia bianca).

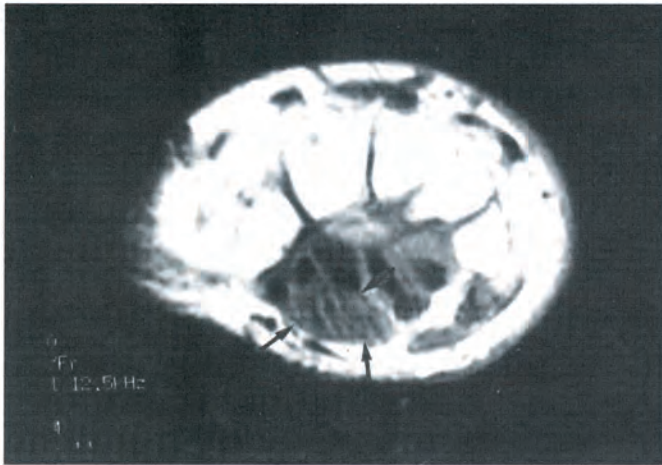


Fig. 9-5. RM, scansione assiale pesata in T1. Amartoma lipofibromatoso. Il nervo mediano molto aumentato di volume appare infiltrato da un tessuto di media intensità di segnale che determina la separazione dei fascicoli rendendoli così riconoscibili singolarmente (*freccette*).

Ecografia

L'ecografia fornisce informazioni simili a quelle ottenute con la RM rispetto alla quale presenta una maggiore disponibilità ed un costo notevolmente inferiore. Consente, inoltre, alcune valutazioni di carattere dinamico non possibili o estremamente difficili allo stato attuale con la RM.

Occorre precisare che le immagini ottenute presentano un dettaglio anatomico minore, manca la visualizzazione delle strutture ossee e sono di più difficile interpretazione per l'utilizzatore finale e cioè il chirurgo. La metodica inoltre è fortemente condizionata dall'abilità dell'operatore.

Lo studio ecografico del tunnel carpale (TC) deve essere eseguito con sonde lineari "small parts" ad elevata frequenza (7,5-10 MHz) preferibilmente dotate di funzione Color Doppler e Power Doppler. L'impiego di un cuscinetto distanziatore è utile per un'ottimale focalizzazione delle strutture più superficiali, in particolare il nervo mediano elemento anatomico e semiologico

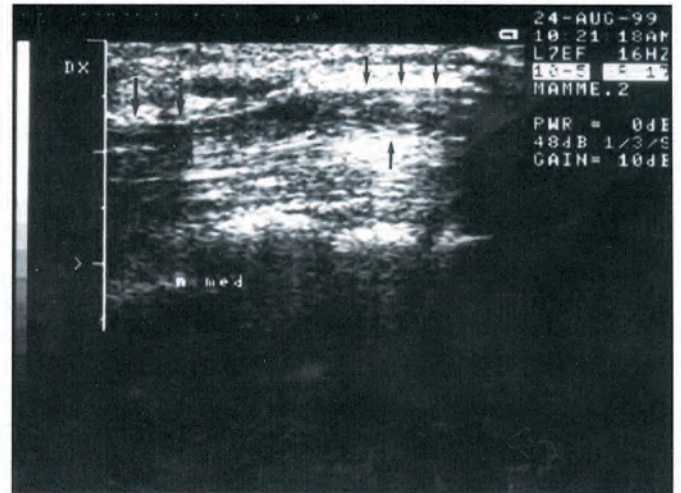


Fig. 9-7. Ecografia, scansione longitudinale. Paziente con STC. Il nervo mediano è appiattito al passaggio nel tunnel carpale al di sotto del legamento trasverso (*freccette grandi*) ed ispessito e globoso a monte (*freccette piccole*).

fondamentale per la patologia in esame. L'esame è condotto con paziente seduto di fronte all'operatore, in posizione confortevole con la mano adagiata sul dorso in atteggiamento di moderata iperestensione e prevede lo studio sistematico su piani longitudinali e trasversali. Con l'ecografia si studiano tutte le parti molli contenute nel TC mentre non è possibile fornire informazioni sulla componente ossea: saranno valutati pertanto i tendini flessori, il legamento trasverso del carpo ed il nervo mediano. I nove tendini flessori delle dita hanno una struttura fibrillare, appaiono ecograficamente iperecogeni e sono disposti su due piani uno superficiale ed uno profondo. Il nervo mediano ha decorso superficiale e rispetto ai tendini ha un'ecostruttura ipoecogena definita fascicolare^{29,30}. Questa differenza di ecogenicità e decorso consente una relativamente agevole riconoscimento di quest'ultimo e la sua differenziazione rispetto ai tendini adiacenti (Fig. 9-6). Il suo riconoscimento è facile nelle scansioni

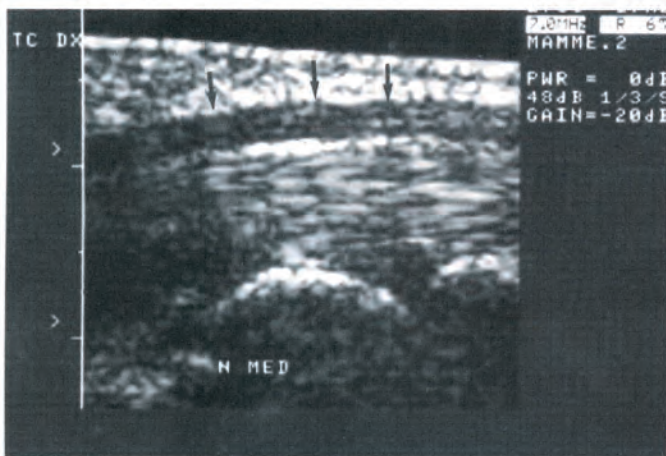


Fig. 9-6. Ecografia, scansione longitudinale. Nervo mediano normale. Il nervo mediano (*freccette*) facilmente identificabile per il suo decorso superficiale e l'ecostruttura ipoecogena (struttura fascicolare) rispetto ai tendini flessori sottostanti che appaiono iperecogeni (struttura fibrillare). Lo spessore del nervo a monte del tunnel carpale è normale.

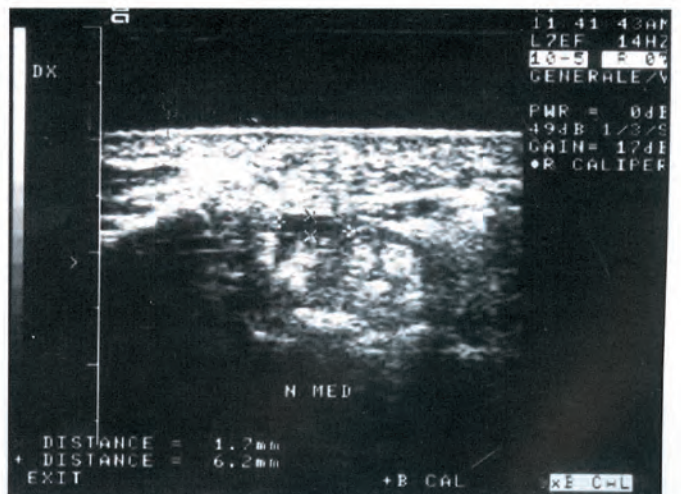


Fig. 9-8. Ecografia, scansione assiale. Paziente con STC. È presente notevole appiattimento del nervo mediano al passaggio nel tunnel carpale (*reperi*). Il rapporto tra asse maggiore e asse minore ci consente di calcolare l'indice di appiattimento.

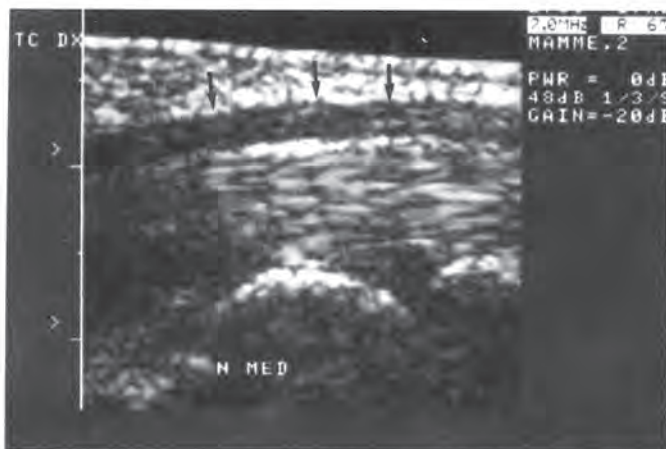

Fig. 9-9. Ecografia, scansione assiale. Legamento trasverso. In questo paziente affetto da STC, il legamento trasverso (freccia) è bene identificabile in quanto ispessito e bombato volarmente.

longitudinali in quanto decorre anteriormente ai tendini flessori del 2° e 3° dito, bene evidente al passaggio al di sotto del retinacolo dei flessori. Nella scansione assiale ha una sezione ellissoidale. Il TC è delimitato volarmente dal legamento trasverso, un nastro fibroso di morfologia quadrangolare il cui aspetto ecografico è quello di una sottile banda ipoecogena o moderatamente ecogena, a decorso rettilineo con spessore di 1-1,5 mm. Gli elementi diagnostici da valutare nella STC riguardano le alterazioni che avvengono a carico delle strutture anatomiche descritte in precedenza. Il nervo mediano è l'elemento diagnostico fondamentale e le alterazioni che lo caratterizzano (Fig. 9-7) sono il rigonfiamento e l'aumento di volume immediatamente a monte dell'ingresso nel TC e l'appiattimento al passaggio al di sotto del legamento trasverso^{9,10}. L'aumento di volume del nervo mediano può essere regolare e di entità variabile fino ad assumere un aspetto pseudoneuromatoso. Alcuni autori³¹ hanno misurato queste variazioni calcolando l'area di sezione del nervo a livello dell'osso pisiforme dove è massima (Fig. 9-8) ed hanno definito che questa non deve essere superiore a 10 mm².

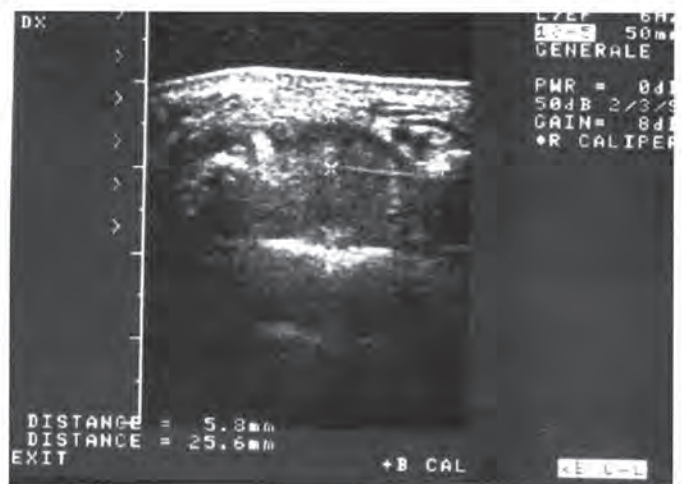


Fig. 9-10. Ecografia, scansione assiale. Legamento trasverso. Altro esempio di ispessimento e bombatura del legamento trasverso in paziente affetto da STC. Nell'immagine è illustrata la modalità di misurazione della dislocazione palmare.

Più semplice risulta nell'attività quotidiana ricorrere all'indice di appiattimento rappresentato dal rapporto tra asse maggiore ed asse minore del nervo calcolata a livello del tratto distale del TC; il valore normale non deve essere superiore a tre 11. Lo studio del NM deve essere completato con esame dinamico durante la flessione-estensione attiva e passiva delle dita per valutare lo scorrimento longitudinale e trasversale nei confronti dei tendini flessori del 2° e 3° dito³². Questo parametro è di grande valore dal punto di vista fisiopatologico, ma non è facilmente quantizzabile con l'ecografia e si presta ad una valutazione soggettiva; alcuni autori hanno stabilito per la mobilità trasversale un valore minimo di 1,75 mm.

Il legamento trasverso del carpo è il secondo elemento da considerare e le alterazioni che lo caratterizzano sono rappresentate da un inarcamento con estroflessione volare e da un eventuale ispessimento (Fig. 9-9). Normalmente il legamento trasverso del carpo ha un andamento rettilineo o lievemente arcuato, mentre in presenza di STC esso presenta un'estrofles-

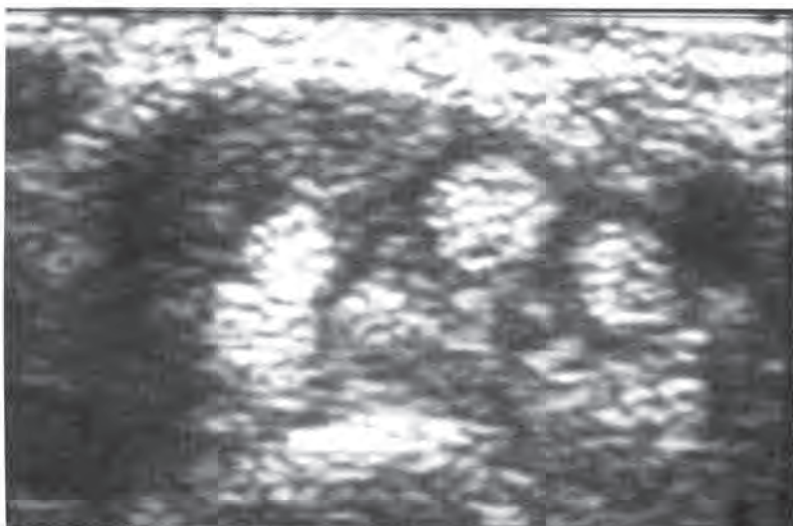


Fig. 9-11. Ecografia, scansione assiale. Tendini flessori. In questa immagine ingrandita è rilevabile quadro di tenosinovite di grado elevato caratterizzata da alone ipogeno circostante i tendini che appaiono più nettamente separati tra loro.

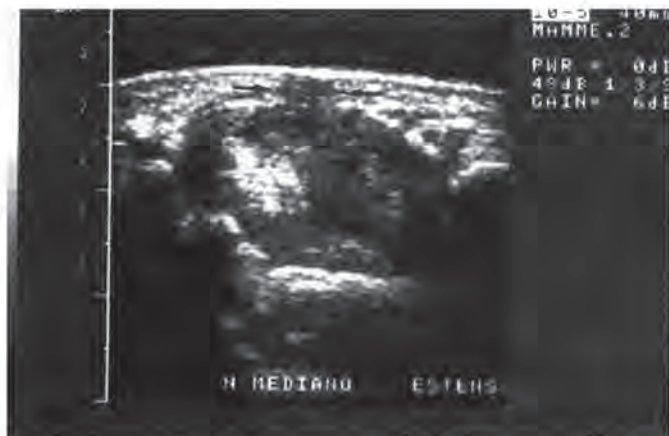

Fig. 9-12. Ecografia, scansione assiale. Paziente operato di STC con persistenza della sintomatologia. Una grossolana cicatrice rappresentata da irregolare tessuto ipoecogeno (*frece*) si estende dal piano cutaneo sino alla superficie del nervo mediano circondandolo. Ciò è causa di compressione e ridotta mobilità del nervo stesso.

sione in direzione volare, espressione di un aumento della pressione nel TC. La dislocazione palmare è misurabile tracciando una linea che unisce il trapezio e l'uncinato e calcolando la distanza tra questa ed il punto di maggior convessità del legamento trasverso (Fig. 9-10); il valore ottenuto deve essere inferiore a 3-4 mm. Nelle STC di stadio avanzato, il legamento trasverso può presentare un ispessimento anche molto rilevante con ecostruttura ipoecogena.

Nei soggetti affetti da STC si osserva frequentemente una reazione tenosinovitica caratterizzata dall'ispessimento delle guaine tendinee. È un segno facilmente identificabile in quanto nel normale i singoli tendini si distinguono con difficoltà apparendo piuttosto come un insieme di strutture ecogene. L'ispessimento tenosinovitico della guaina si manifesta sotto forma di aloni ipoecogeni peritendineo (Fig. 9-11) che nei casi modesti consente di distinguere i singoli tendini, in quelli gravi appare come un tessuto ipoecogeno che li disloca³³.

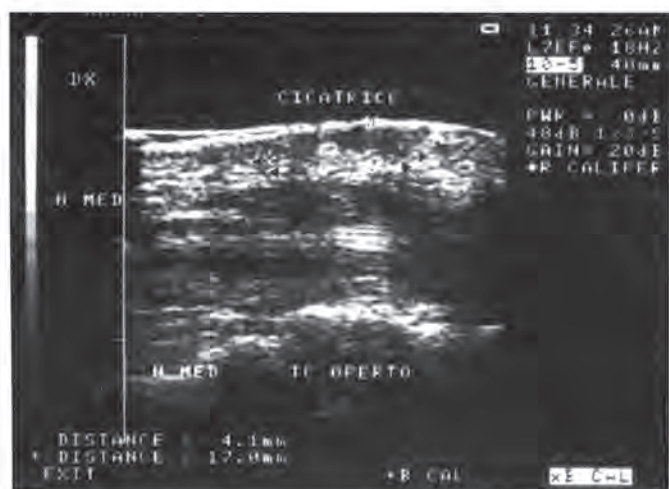


Fig. 9-13. Ecografia, scansione longitudinale. Paziente operato di STC con persistenza della sintomatologia. È presente una voluminosa cicatrice (*punte di freccia*) che determina compressione del nervo mediano. L'esecuzione dello studio dinamico è estremamente utile per documentare la fissità del nervo.

L'ecografia, inoltre, permette di identificare processi espansivi, generalmente di natura benigna, contenuti nel canale carpale. La diagnosi di natura è relativamente agevole in presenza di cisti artrogene e tendinee e di processi espansivi vascolari, grazie all'impiego del color-doppler e del power-doppler.

Un utile impiego dell'ecografia è rappresentato dal controllo dei pazienti operati di STC che non presentano regressione della sintomatologia. In questi casi è agevole valutare la presenza di eventuali cicatrici esuberanti che circondano ed intrappolano il nervo mediano riducendone la mobilità (Figg. 9-12 e 9-13). È possibile, altresì, il riconoscimento di eventuali lesioni iatrogene del nervo mediano (neuromi) occorse durante l'intervento chirurgico. Difficoltoso risulta invece stabilire l'eventuale ricostituzione anatomica del legamento trasverso.

Bibliografia

- Engel J, Zinneman H, Tsurh Fari J: Carpal tunnel syndrome due to carpal osteophyte. *Hand* 10: 283, 1978
- Zucker-Pinchoff B, Hermann G, Srinivasan R: Computed Tomography of the carpal tunnel: a radioanatomical study. *J Comput Assist Tomogr* 5: 525-528, 1981
- Bleeker ML, Bohlman M, Moreland R, Tipton A: Carpal tunnel syndrome: role of carpal canal size. *Neurology* 35: 1599, 1985
- Jessurun W, Hillen B, Zonnenveld F, Huffstadt J, Becks J et al: Anatomical relations in the carpal tunnel: a computed tomographic study. *J Hand Surg* 12: 64, 1987
- Middleton WD, Bruce Kneeland J, Kellman GM, Cates Jdet al: MR imaging of the carpal tunnel: normal anatomy and preliminary findings in the carpal tunnel syndrome. *AJR* 148: 307, 1987
- Mesgarzadeh M, Schneck CD, Bonakdarpour A, Mitra A et al: Carpal tunnel: MR imaging. Part I: normal anatomy. *Radiology* 171: 749, 1989
- Mesgarzadeh M, Schneck CD, Bonakdarpour A, Mitra A et al: Carpal tunnel: MR imaging. Part II: carpal tunnel syndrome. *Radiology* 171: 750, 1989
- Healy C, Watson JD, Longstaff A, Cambell MJ: MRI of the carpal tunnel. *J Hand Surg* 15B: 243, 1990
- Buchberger W, Schon G, Strasser K, Jungwirth W: High-resolution ultrasonography of the carpal tunnel. *J Ultrasound Med* 10: 531, 1991
- Buchberger W, Judmeier W, Birbamer G, Lener M et al: Carpal tunnel syndrome: diagnosis with high-resolution sonography. *AJR* 159: 793, 1992
- Chen P, Maklad N, Redwine M, Zelit D.: Dynamic high-resolution sonography of the carpal tunnel. *AJR* 168: 533, 1997
- Ferrari FS: L'ecografia con alta risoluzione nello studio della sindrome dl tunnel carpale. *Rad Med* 93: 336, 1997
- Luyendijk W: The carpal tunnel syndrome: the role of a persistent median artery. *Acta Neurol* 79: 52, 1986
- Asai M, Wong ACW, Matsunaga T, Akahoshi Y: Carpal tunnel syndrome caused by aberrant lumbrical muscle associated with cystic degeneration of synovium: a case report. *J Hand Surg* 11A: 218, 1986
- Zeiss J: MR demonstration of an anomalous muscle in a patient with a coexistent carpal and ulnar tunnel syndrome. *Clin Imaging* 109: 102, 1995
- Ham SJ: Changes in the carpal tunnel due to action of the flexor tendons: visualization with MRI. *J Hand Surg* 21: 997, 1996
- Britz GW, Haynor DR, Kunz C, Goodkin R et al: Carpal tunnel syndrome: correlation of MRI, clinical, electrodiagnostic and intraoperative findings. *Neurosurgery* 37: 1097, 1995
- Radack DM, Schweitzer ME, Taras J: Carpal tunnel syndrome: are the MR findings a result of population selection bias. *AJR* 169: 1649, 1997
- West GA: MR imaging signal changes in denervated muscles after peripheral nerve injury. *Neurosurgery* 35: 1077, 1994
- Schuind F, Ventura M, Pastels JL: Idiopathic carpal tunnel syndrome: histologic study of flexor tendon synovium. *J Hand Surg* 15A: 497, 1990
- Kerrigan JJ, Berton JM, Jaeger SH: Ganglion cysts and carpal tunnel syndrome. *J Hand Surg* 13A: 763, 1988
- Guthikonda M, Setti Rengachary S, Gregory Balko M, Van Loveren H: Lipofibromatous hamartoma of the median nerve: case report with MR imaging correlation. *Neurosurgery* 35: 127, 1994

23. Brahme SK, Hodler J, Braun RM, Sebrechts C et al: Dynamic MR imaging of carpal tunnel syndrome. *Skeletal Radiol* 26: 482, 1997
24. Zeiss J, Skie M, Ebraheim N, Jackson W: Anatomic relations between the median nerve and the flexor tendons in the carpal tunnel. MR evaluation in normal volunteers. *AJR* 153: 533, 1989
25. Ham SJ, Kolman WFA, Heeres J, Den Boer JTA et al: Changes in the carpal tunnel due to action of the flexor tendons: visualization with MRI. *J Hand Surg* 21A: 997, 1996
26. Richman JA, Gelberman RH, Rydevik BJ, Hajek PC et al: Carpal tunnel syndrome: morphological changes after release of the transverse carpal ligament. *J Hand Surg* 14A: 852, 1989
27. Murphy RX, Chernofsky MA, Osborne MA, Wolson AH: MRI in the evaluation of persistent carpal tunnel syndrome. *J Hand Surg* 18A: 113, 1993
28. Silberman-Hoffman O, Touan C, Miroux F, Moysan P et al: Contribution of MR imaging for the diagnosis of median nerve lesion after endoscopic carpal tunnel release. *Ann Chir Main* 17: 291, 1998
29. Fornage BD: Peripheral nerves of the extremities: imaging with US. *Radiology* 167: 179, 1988.
30. Silvestri E., Martinoli C. et al.: Echotexture of peripheral nerves: correlation between US and histologic findings and criteria to differentiate tendons. *Radiology* 197: 291-296, 1995.
31. Rankin EA: Carpal tunnel syndrome: issues and answers. *J Natl Med Assoc* 87: 369, 1988
32. Nakamichi K, Takibana S: Transverse sliding of the median nerve beneath the flexor retinaculum. *J Hand Surg* 20B: 460, 1995
33. Nakamichi K, Tachibana S: The use of ultrasonography in detection of synovitis in carpal tunnel syndrome. *J Hand Surg* 18B: 176, 1993.

DIAGNOSI DIFFERENZIALE

O. Soragni

La sindrome compressiva del nervo mediano al polso è una patologia estremamente frequente e abitualmente non pone problemi diagnostici. Tuttavia, in alcuni casi può essere un segnale clinico di altre patologie che coinvolgono il sistema nervoso centrale o periferico o essere sintomo di patologie sistemiche metaboliche, endocrine e degenerative. Ecco perché di fronte a un quadro clinico di compressione presunta del nervo mediano al polso si dovranno sempre escludere patologie di differente natura ed eziologia per non incorrere nell'errore di decomprimere un nervo mediano la cui patologia è invece da ricercarsi ad esempio in una malattia degenerativa del sistema nervoso.

Una corretta ed esauriente classificazione delle cause di compressione del nervo mediano al polso è importante perché fornisce elementi utili ad una differenziazione diagnostica e soprattutto indirizza a un corretto trattamento.

Dal punto di vista classificativi, le cause responsabili di una compressione del nervo mediano al polso possono essere suddivise in 8 gruppi distinti (Tab. 10-1).

Alla luce di questa classificazione si intuisce quanta attenzione richiede ogni volta il bilancio clinico di una compressione o presunta tale del nervo mediano al polso.

In diagnostica differenziale alcuni aspetti sintomatologici devono essere accuratamente ricercati e valutati. Un'attenta anamnesi ed un accurato esame neurologico eviteranno interpretazioni errate. Alcune patologie del sistema nervoso, infatti, possono includere, nella complessità del loro quadro, sintomi tipici di una compressione del nervo mediano al polso. Su tutte ricordiamo la sclerosi laterale amiotrofica (SLA). Il quadro clinico è nelle prime fasi estremamente subdolo; se è pur vero che nella maggior parte dei casi il coinvolgimento a livello della mano interessa i muscoli interossei e lombricali, come a simulare una compressione del nervo ulnare, è altrettanto vero che in alcuni casi nelle fasi iniziali il paziente lamenta parestesie e disestesie in territorio anche del nervo mediano con atrofia dei muscoli tenari. È proprio il rapido coinvolgimento della componente motoria con spesso una dissociazione motorio-sensitiva a richiamare l'attenzione dell'esaminatore su un'altra patologia differente

TAB. 10-1.

Condizioni embriologiche

- Persistenza dell'arteria mediana
- Trombosi dell'arteria mediana
- Macrodatilia
- Anomalie muscolari:
 - Palmare lungo accessorio;
 - Ipertrafia dei lombricali; etc.

Malattie infettive

- Tubercolosi
- Lebbra

Malattie metaboliche

- Gotta
- Pseudogotta
- Amiloidosi frequente nel paziente con insufficienza renale ed in dialisi
- Calcificazioni come nella peritendinite calcarea.
- Mucopolisaccaridosi
- Emofilia

Malattie tumorali

- Benigni*
 - Cisti
 - Gangli tendinei
 - Lipoma della loggia profonda
 - Emangioma del nervo mediano
- Maligni*
 - Schwannoma maligno
 - Sinovialsarcoma
 - Linfoma a cellule T

Malattie endocrine

- Iperiparatiroidismo
- Iperparatiroidismo
- Acromegalia

Malattie connettivali

- Sclerodermia
- Arterite a cellule giganti
- Polimialgia reumatica
- Sclerosi laterale amiotrofica

Iniezioni di farmaci

- Warfarin
- Interleukina
- Iperdosaggio da triciclici

Malattie traumatiche

- Fratture di polso
- Dislocazioni fratturative e non del carpo
- Fratture di scafoide non recenti

dalla sindrome del tunnel carpale. In una compressione classica del nervo mediano al polso, infatti, la sintomatologia neurologica resta spesso per lungo tempo confinata al coinvolgimento della sola componente sensitiva e comunque questa è sempre presente. Nella SLA, invece, il coinvolgimento delle fibre sensitive è raro.

Altra patologia importante che può entrare in diagnosi differenziale è la sclerosi multipla, in cui però le fascicolazioni, i disturbi oculari quali la diplopia, l'iperriflessia e le paresi transitorie, devono indirizzare fin dall'esordio ad una corretta diagnosi. È evidente che un trattamento chirurgico non risolverà in questi casi il problema, ma sarà anzi l'espressione di una diagnosi sbagliata con conseguente ingiustificato trattamento.

Differente è il quadro di associazione con patologie metaboliche nelle quali il trattamento decompressivo ha lo scopo di eliminare la sintomatologia dolorosa, perché libera un tronco nervoso con evidente meiotopia e quindi scarsa o nulla capacità a tollerare stimoli irritativi esterni. È il caso di compressioni in corso di diabete o di polineuropatie, nelle quali l'intervento ricopre un ruolo ben preciso nel programma terapeutico globale.

Una valutazione a parte va fatta nei confronti della patologia cervicale. Ancora oggi è facile controllare pazienti con chiara sindrome compressiva del nervo mediano al polso, ma in cura da anni per artropatia cervicale e solo per questa.

Nella maggioranza dei casi il vero problema è al polso e l'intervento migliorerà sensibilmente il quadro clinico. Non va tuttavia tralasciata l'eventualità di un doppio livello di compressione. In questa particolare circostanza un attento esame clinico accompagnato da indagini strumentali chiarirà il livello e/o i livelli di compressione.

Da tutto ciò si evince come la diagnosi precisa di una compressione del nervo mediano al polso può celare qualche insidia e comunque tale patologia deve sempre essere inquadrata in un contesto più ampio e approfondito.

Bibliografia

1. Chouhary S, Krishna A, Mahan D. Less common causes of carpal tunnel syndrome. *Annals of Plastic Surgery* 39, 1997
2. Heilman KM, Watson RT, Greer M. Diagnosi differenziale dei sintomi neurologici. Aulo Gaggi Editore, 1978.
3. Pazzaglia P. Clinica Neurologica. Società Editrice Esculapio, 1986.

CAUSE RARE

A. Landi, A. Leti Acciaro, S. Limontini, A. Maffei

INTRODUZIONE

La sindrome del tunnel carpale (STC) è una neuropatia da compressione di frequente riscontro nella pratica clinica nella sua forma idiopatica.

I processi di natura estrinseca o intrinseca al nervo stesso¹⁻³ implicati nell'eziologia di tale sindrome sono numerosi, alcuni si presentano con maggiore frequenza altri, invece, sono di raro riscontro⁴⁻⁵. Questi ultimi possono porre particolari problemi e richiedere specifici accorgimenti di carattere diagnostico, terapeutico e riabilitativo (Tab. 11-1).

Possiamo individuare compressioni secondarie ad anomalie anatomiche intrinseche del nervo mediano od anomalie estrinseche di natura osteo-muscolare o vascolare, quali ad esempio: fratture e fratture-lussazioni delle ossa del polso, ematomi e rotture tendinee post-traumatiche, nonché malformazioni e deformità epifisarie del polso e delle ossa carpali. Accumuli te-saurismotici ed amiloidotici, nonché depositi specifici possono indurre compressioni nervose nelle sedi di accumulo in numerose connettivopatie, endocrinopatie, malattie metaboliche sistemiche e neoplastiche (soprattutto del sistema emopoietico). Anche molte neoplasie dei tessuti molli e dell'osso possono estrinsecarsi come processi "occupanti spazio" in grado di comprimere il nervo all'interno del canale carpale. Non da ultimo, particolare interesse riveste la sindrome del tunnel carpale nel bambino, per gli aspetti specifici che la caratterizzano.

Anomalie anatomiche

Ogni anomalia anatomica che coinvolga le strutture osteo-muscolo-tendinee costituenti il canale carpale, può comportare una compressione del nervo mediano. Il tendine del muscolo piccolo palmare, che può sostituire quasi completamente il proprio tendine terminale con un grosso ventre muscolare, rappresenta una delle cause più frequenti, come anche le rare forme di anomalie duplicative, digastriche o ipertrofiche del palmare lungo e dei flessori superficiali delle dita⁶, nonché le ipertrofie dei ventri muscolari del I° e II° lombricale. Se la compressione del nervo mediano non dipende da queste cause e quindi non è

macroscopicamente evidente, può essere sufficiente la sola sezione del legamento trasverso per la risoluzione della sintomatologia; viceversa si rende necessaria anche l'asportazione del ventre muscolare sovranumerario o ipertrofico⁷⁻¹⁰.

La STC si può verificare, parimenti, per la presenza di ossa carpali sovranumerarie o per le deformità osservabili in associazione ad iperostosi o osteosi eburneizzanti a carico dei segmenti ossei più superficiali, come nella meloreostosi o nella osteopetrosi¹.

In tali affezioni l'attenta raccolta anamnestica e l'accurata indagine radiologica rivestono un ruolo essenziale nella diagnosi, soprattutto in considerazione dell'età infantile del paziente e della scarsità sintomatologica.

La persistenza dell'arteria mediana¹¹ può causare una forma acuta di STC, legata alla trombosi massiva del vaso con conseguente ischemia acuta del nervo, o cronica, per il semplice ingombro arrecato dal vaso al nervo. L'arteria mediana può svolgere un ruolo rilevante nella vascolarizzazione del nervo e delle prime tre dita, soprattutto quando si associ, come nel 10% dei casi, all'assenza dell'arcata palmare superficiale. La resezione del segmento trombizzato (Fig. 11-1) di per sé può risolvere la sintomatologia dolorosa secondo i dettami di Lerische. La ricostruzione microchirurgica della stessa si impone solo nel caso di un suo ruolo dominante nella vascolarizzazione delle dita radiali (Test di Allen).

Il trattamento chirurgico della STC presenta particolari difficoltà anche in caso di anomalie del nervo stesso. La duplicazione del nervo mediano⁵ rappresenta una delle più frequenti cause di insuccesso dell'intervento, data la localizzazione della compressione al passaggio di uno dei due capi nervosi all'interno di un comparto accessorio profondo al legamento trasverso, che non viene di norma decompresso nelle tecniche abituali. In tal caso un ausilio significativo può venire solo dal sospetto clinico, in assenza di altra patologia, di trovarsi di fronte ad una anomalia anatomica; il che implica un'esplorazione analitica di tutte le strutture del canale carpale. In queste condizioni l'impiego di tecniche mini-invasive ed endoscopiche è ovviamente controindicato e quanto mai utile, invece, il ruolo dell'ecografia statica o dinamica nella diagnosi preoperatoria.

TAB. 1- CLASSIFICAZIONE DELLE CAUSE RARE DI SINDROME DEL TUNNEL CARPALE

Anomalie anatomiche	<ul style="list-style-type: none"> a. Anomalie muscolari <ul style="list-style-type: none"> – ipertrofie muscolari – muscoli sovranumerari – variazioni della giunzione miotendinea b. Anomalie delle ossa carpali <ul style="list-style-type: none"> – ossa sovranumerarie – meloreostosi, osteopetrosi ecc. c. Persistenza dell'arteria mediana d. Anomalie del nervo mediano
Lesioni traumatiche	<ul style="list-style-type: none"> a. Fratture dell'epifisi distale del radio b. Fratture-lussazioni del carpo <ul style="list-style-type: none"> – lussazione perilunare con dislocazione volare del semilunare c. Pseudoartrosi di scafoide con rottura FLP d. Rotture tendinee
Malformazioni Anomalie congenite	<ul style="list-style-type: none"> a. Madelung b. Macrodatilia c. Dejerine-Sottas d. Weill-Marchesani e. Pleonosteosi di Leri
Neuropatie Focali Connettivopatie	<ul style="list-style-type: none"> a. Artrite reumatoide e psoriasica b. LES c. Connettivite mista d. Fascite eosinofila e. Sclerosi sistemica f. Sclerodermia g. Scleromixedema
Endocrinopatie	<ul style="list-style-type: none"> a. Acromegalia b. Ipotiroidismo
Malattie Infettive	<ul style="list-style-type: none"> a. Malattia di Hansen b. Micobatterio c. Sarcoidosi d. Istoplasmosi
Malattie metaboliche e tesaurismi	<ul style="list-style-type: none"> a. Gotta e pseudogotta b. Calcinosi c. Mucopolisaccaridosi e mucolipidosi d. Amiloidosi e. Diabete
Tumori	<ul style="list-style-type: none"> a. Neurofibroma b. Macrodistrofia lipomatosa c. Lipomi e fibrolipomi d. Emangioma del nervo mediano e. Osteocondroma guaina sinoviale f. Tenosinovite villonodulare pigmentosa g. Gangli h. Osteoma osteoide (capitato e semilunare) i. Linfomi
Coagulopatie indotte Emopatie	<ul style="list-style-type: none"> a. Emofilia b. Neoplasie

Lesioni traumatiche

Il nervo mediano può essere direttamente danneggiato o compresso secondariamente nei traumatismi a livello del polso e del carpo¹²⁻¹⁵. Le lesioni traumatiche dell'epifisi distale del radio, le fratture di Colles possono essere una causa relativamente frequente di STC. Le lesioni traumatiche del carpo, le fratture-lussazioni perilunari del carpo, soprattutto in caso di lussazioni volari franche del semilunare, rientrano tra le cause rare, spesso misconosciute. Una pronta diagnosi con riduzione della lussazione permetterà la rapida risoluzione del-

la sintomatologia neurologica. Nelle lussazioni inveterate, viceversa, la sintomatologia neurologica potrà protrarsi per mesi, anche dopo riduzione chirurgica della lussazione per via volare che consente anche la neurolisi del nervo mediano.

Le rotture tendinee del palmare lungo o del flessore lungo del pollice in associazione anche a pseudoartrosi dello scafoide carpale, con conseguenti emorragie e raccolte ematiche, possono indurre compressioni del nervo mediano.

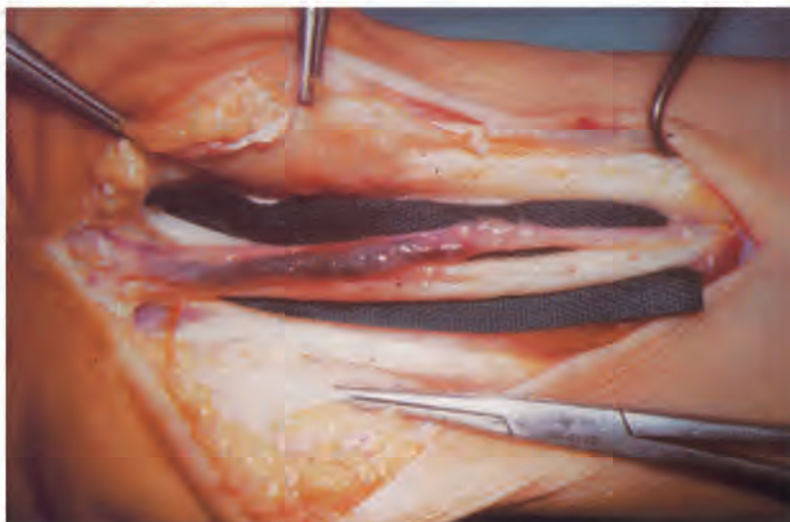In definitiva la decompressione precoce e/o la neurolisi del nervo mediano, in associazione a traumi fratturativi recenti, diventano importanti per la prevenzione di qualsiasi forma latente di sindrome dolorosa regionale complessa.

Malformazioni ed anomalie congenite

La STC nel bambino è di difficile diagnosi data la rarità e l'impercettibilità della sintomatologia. Il sospetto, a volte, può insorgere durante le attività scolastiche o ludiche a causa di una progressiva perdita della manualità nei giochi e nella presa sia fine che grossolana, soprattutto quando si tratti di forme non legate ad evidenti traumi¹⁶. Esse rientrano nel capitolo delle STC idiopatiche, a carattere familiare, indotte da edema e tumefazione isolata del retinacolo dei flessori, senza specifici processi infiammatori sinoviali.

Sono identificabili, inoltre, forme associate a numerosi disordini genetici e metabolici. Gli ottimi successi dei trapianti di midollo ed il progresso nelle tecniche di supporto cardiopolmonare hanno comportato un significativo incremento dell'aspettativa di vita nei bambini affetti da mucopolisaccaridosi e mucolipidosi, destinati nel passato ad una vita media di uno o pochi decenni. Ne è conseguita una maggiore attenzione verso affezioni secondarie come la STC determinata dall'accumulo dei glicosaminoglicani nel retinacolo dei flessori. Il ritardo mentale, presente in alcune forme, e le opacità corneali, associate spesso ad ipoacusia, sono di primario interesse clinico e prognostico anche per il chirurgo della mano, poiché in questi casi diventa più difficoltosa la diagnosi della compressione del nervo mediano ed il trattamento riabilitativo postchirurgico. Nella diagnosi e nella programmazione chirurgica vanno, quindi, valutate con pari dignità sia le documentabili anomalie neurofisiologiche che il sospetto anamnestico e clinico, associando all'apertura del canale la revisione e l'eventuale neurolisi esterna del mediano e della sua branca motrice. La macrodatilia¹⁷, l'amartoma lipofibromatoso, la neurofibromatosi e la sindrome di Dejerine-Sottas si presentano spesso nel contesto delle neuropatie ipertrofiche¹⁸ di tipo ereditario dei nervi periferici e risultano spesso associate tra loro, tanto da ritenerle dipendenti da una anomala responsività d'organo ad un non identificato fattore trofico. Nella sindrome di Weill-Marchesani le compressioni canalicolari derivano dall'ipertrofia e dall'ispessimento del retinacolo dei flessori da degenerazione connettivale¹⁶. Nell'ambito dell'inquadramento clinico è utile valutare la presenza e l'entità dei disturbi oculari e delle displasie epifisarie, responsabili della ridotta statura e delle brachidattilie con conseguenti rigidità articolari che contribuiscono ulteriormente alla difficoltà della diagnosi. Quanto detto vale anche nelle STC in associazione a malformazioni ossee quale la pleonosteosi di Leri con degenerazione fibrocartilaginea ed ispessimento del retinacolo associato all'allargamento della base del primo metacarpo ed alla contrat-

Fig. 11-1. Trombosi massiva dell'arteria mediana.



tura in flessione del pollice e delle dita lunghe, la meloreostosi con associata ipoplasia dell'indice, la deformità di Madelung con sublussazione anteriore del carpo. Intrappolamenti del nervo mediano sono stati, inoltre, descritti per presenza di bande costrittive congenite localizzate distalmente all'avambraccio, per i quali può rendersi necessaria anche una fasciotomia in urgenza in caso di una compressione circonferenziale sia dei nervi che dei vasi. L'incidenza della STC nel bambino è molto rara ed è pertanto opportuno cercare di individuare sempre con attenzione la possibile causa sottostante attraverso un'accurata anamnesi e l'esecuzione di un esame obiettivo accurato che verifichi la presenza di ipoplasie digitali, deformità, facies patognomiche ecc., oltre che alla messa in opera di indagini strumentali radiologiche, esami ematochimici mirati e della consulenza genetica.

Neuropatie ricorrenti focali

Queste patologie si manifestano attraverso due quadri clinici principali¹⁸.

La prima, neuropatia ereditaria del plesso brachiale, si manifesta con episodi di ipostenia preceduti da dolore e recupero spontaneo che inizia dopo mesi per ultimarsi nel giro di uno o due anni. I segni dismorfici che ne suggeriscono un legame genetico sono abitualmente l'ipotelorismo, le pliche dell'epicanto, la sindattilia e l'ipostaturismo.

La seconda è una tendenza ereditaria all'instaurarsi di paralisi compressive, che si manifesta dopo il sonno e dopo procedure chirurgiche, attraverso paralisi che, invece di risolversi in pochi minuti, durano mesi. Le sedi sono quelle abituali delle sindromi compressive dei nervi periferici: il nervo radiale al braccio ed il nervo mediano al polso. I segni ereditari sono rappresentati anche da piede cavo e dita a martello a livello del piede. Il trattamento è essenzialmente preventivo. Una volta instauratasi la paralisi il trattamento si basa su una buona disciplina ed autogestione da parte del paziente. L'utilizzo del tourniquet è assolutamente proibito sia per l'eventuale decompressione della neuropatia focale sia per il trattamento di ogni patologia non correlata, al fine di prevenire l'insorgere della paralisi da tourniquet descritta in queste circostanze¹⁹.

Connettivopatie

Non infrequentemente la STC è stata descritta in patologie sistemiche del connettivo. Nella sclerodermia²⁰⁻²¹ e nella sclerosi sistemica²²⁻²⁴ l'ispessimento del tessuto connettivo del legamento trasverso e della guaina nervosa, associata a fenomeni vasculitici e microangiopatie da infiltrati infiammatori polimorfi perivasali, spiegano l'improvvisa neuropatia che accompagna o addirittura precede il corredo sintomatologico sistemico. Nel LES disseminato e nelle poliartriti, alla lesione periferica, si associano con maggiore frequenza retinopatie e vasculiti del SNC, tanto da giustificare l'esigenza di una diagnosi precoce e l'avvio di profilassi cortico-steroidi.

Nell'artrite reumatoide²⁵⁻²⁷, nell'artrite psoriasica e nella connettivite mista²⁸ all'aumento del volume del tunnel carpale, contribuisce anche l'abbondante sinovite infiammatoria intracarpica e radiocarpica, con una frequente bilateralità della sintomatologia. Nella connettivite mista la neuropatia sensitiva del trigemino rappresenta, comunque, il sintomo principale e necessita di appropriata terapia farmacologica con Prednisone.

Nell'artrite reumatoide, come causa di compressione del nervo mediano, oltre alla sinovite dei tendini flessori, è stata descritta come responsabile anche la migrazione prossimale dei muscoli lombricali, conseguenza dell'accorciamento dei raggi della mano e della sublussazione delle metacarpofalangee.

Endocrinopatie

Nei pazienti affetti da acromegalia²⁹ la STC rappresenta un evento non infrequente a seguito di processi estrinseci quali l'eccessivo accrescimento osseo, l'ispessimento del legamento trasverso, l'edema dei tessuti molli da aumento del liquido extracellulare, la formazione di tessuto fibroso perineurale e processi intrinseci quali la proliferazione fibrosa endoneurale (Fig. 11-2). In tal caso una terapia mirante alla riduzione della produzione ipofisaria di GH, può comportare una regressione della sintomatologia neurologica del nervo mediano, anche se la neuropatia non appare legata alle concentrazioni sieriche dell'ormone. Il trattamento chirurgico deve essere comunque precoce attraverso l'apertura del canale carpale e la neurolisi, indipendentemente dal contemporaneo inizio o meno della radioterapia pituitaria.

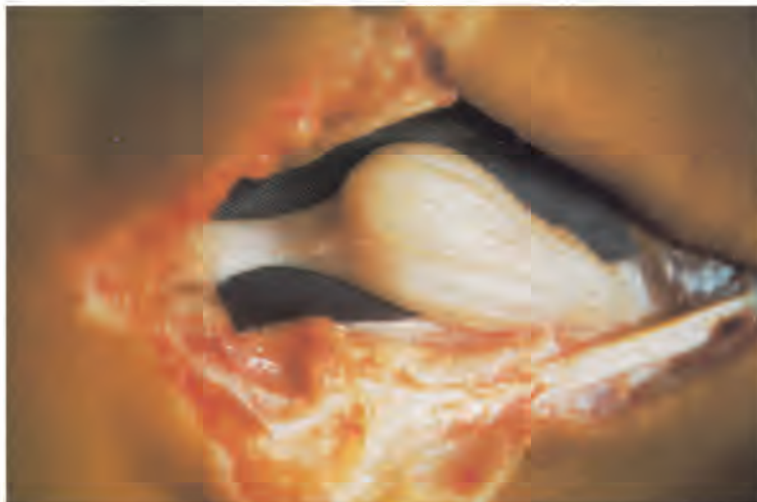


Fig. 11-2. Aspetto gigantesco del neuroma prossimale in paziente acromegalico. Ispessimento e fibrosi del nervo mediano con compressione in corrispondenza del legamento trasverso anch'esso ispessito.

Meno frequentemente la compressione del nervo mediano viene descritta nell'ipotiroidismo a seguito della degenerazione fibrotica del legamento trasverso carpale e dell'infiltrato mixedematoso peri- ed endoneurale³⁰⁻³².

In questi casi la terapia ormonale contribuisce a ridurre la sintomatologia che viene risolta, comunque, solo da una precoce diagnosi e decompressione chirurgica.

Malattie infettive

La recrudescenza delle infezioni tubercolari, in questo secolo caratterizzato da vivaci migrazioni razziali, ha riportato la tenosinovite granulomatosa dei tendini flessori tra le possibili rare cause di STC. Il nervo mediano può infatti risultare circondato e compresso dal tessuto granulomatoso tubercolare, richiedendo, oltre alla specifica terapia farmacologica, all'apertura del canale carpale associata alla tenovaginalectomia dei flessori ed all'asportazione del tessuto granulomatoso³³⁻³⁴.

Parimenti, l'istoplasmosi³⁵, in caso di una primitiva localizzazione alle ossa carpali, e la sarcoidosi³⁶, possono eccezionalmente colpire le guaine tendinee dei flessori, quando ancora l'esame obiettivo generale è negativo. Nel primo caso, dopo la conferma diagnostica mediante specifici tests di immunodiffusione degli antigeni dell'Histoplasma ed esami radiografici del polso e del torace, l'asportazione del tessuto granulomatoso tenosinovitico ed il couettage del focolo cistico osseo vanno associati ad una lunga terapia farmacologica per ridurre il rischio di recidiva; nell'altro, alla tenolisi e neurolisi, è utile associare una terapia cortisonica. Nella malattia di Hansen³⁷, invece, è la possibile formazione di ascessi intraneurali, come risposta infiammatoria acuta alla crescente immunità cellulomediata, ad indurre una compressione intrinseca del nervo, richiedendone l'epinevriotomia con drenaggio del materiale patologico. La decompressione acuta si rende indispensabile in presenza di una sintomatologia così dolorosa da consentire l'utilizzo eccezionale della Talidomide³¹⁻³².

Malattie metaboliche

Affezioni metaboliche sistemiche³¹ con depositi intracanalicolari rappresentano un'altra rara occasione di STC. Nella Gotta³⁸⁻⁴¹, nella calcinosi e nelle forme periartriche acute cal-

cifiche⁴², i depositi di urato di sodio, di idrossiapatite e di pirofosfato di calcio⁴³ si localizzano a livello della superficie volare del legamento carpale con conseguente compressione del nervo mediano.

Le medesime condizioni si verificano negli accumuli lisosomiali intracellulari di glicosaminoglicani nella mucopolisaccaridosi e mucolipidosi⁴⁴, e nella amiloidosi (accumuli di β -2-microglobulina), segnalata in corso di emolinfopatie ed in pazienti emodializzati⁴⁵⁻⁴⁶, omolateralmente allo shunt artero-venoso, con conseguenti ispessimenti del retinacolo dei flessori, del paratenonio e dell'epinevrio stesso. La neuropatia del mediano, in tali pazienti può addirittura rappresentare il primo segno rendendone l'inquadramento diagnostico ancora più complesso per la non routinarietà dell'esame radiografico, che consentirebbe l'evidenziazione dei depositi radiopachi. All'apertura del canale ed alla tenovaginalectomia è sempre consigliabile associare l'esame istopatologico del materiale asportato. La caratterizzazione istologica va tenuta presente per l'eventuale modifica dei filtri utilizzati in caso di emodialisi, al fine di ridurre le concentrazioni sieriche dell'amiloide e delle citochine monocitofagiche.

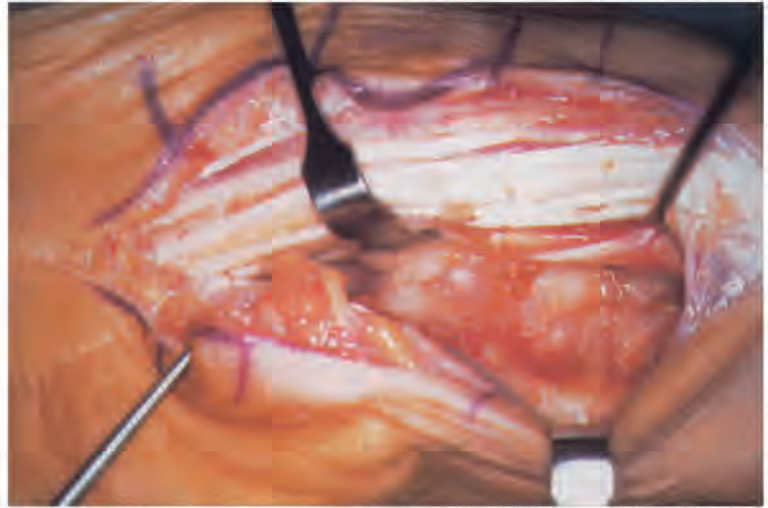
Anche nel diabete mellito³¹, oltre alla neuropatia legata alla malattia di base, la tenosinovite dei flessori insieme alle microangiopatie è responsabile dell'instaurarsi della STC.

La conferma del sospetto clinico deve venire dal confronto con il consulente neurologo e dagli esami ematochimici ed elettromiografici. L'apertura del canale carpale in tali affezioni deve sempre prevedere una accurata esplorazione con neurolisi interna del mediano, associata alla tenovaginalectomia dei flessori.

Coagulopatie

Sono descritte anche neuropatie in associazione a coagulopatia indotta in caso di profilassi della trombosi venosa profonda⁴⁷ con Eparina, la cui azione viene potenziata dai farmaci antiinfiammatori non steroidei. L'uso diffuso di questi farmaci è finalizzato alla prevenzione delle trombosi venose profonde, soprattutto nella chirurgia protesica dell'anca. L'insorgenza della neuropatia è improvvisa. Vengono colpite le fibre di ogni calibro, comprese le vasomotorie, con dolore urente. È stato descritto un caso di compressione del nervo media-

Fig. 11-3. Particolare dell'infiltrato e dei depositi di amiloide al canale carpale in paziente con mielolinfopatia proliferativa.



no durante il trattamento di una sindrome postinfartuale trattata con Varfarina. In questi casi la terapia anticoagulante va interrotta, ed in assenza di miglioramento della sintomatologia l'ematoma intraneurale spontaneo va drenato, con conseguente scomparsa del dolore. La medesima condizione è descritta in pazienti con emofilia da deficit di fattore VIII⁴⁸, in cui va praticata l'epinevriotomia e lo svuotamento dell'ematoma. Il recupero della funzione è proporzionale alla tempestività del trattamento.

Tumori

Neoplasie intrinseche agli elementi costituenti la struttura nervosa, o estrinseche delle strutture del canale carpale, rappresentano processi "occupanti spazio" che comprimono e costringono il nervo mediano. Tra i tumori intrinseci possiamo distinguere quelli a struttura nervosa propriamente detta³² e delle guaine (neuroma, neurinoma e neurilemmoma); quelli a struttura fibromatosa (neurofibromi e manifestazioni delle macrodattilie o della neurofibromatosi di Von Recklinghausen); quelli derivati dagli elementi accessori e di nutrizione del nervo (lipoma, lipoma intraneurale ed emangioma) e quelli misti⁴⁹ (lipofibroma, fibrolipoma ossificante, amartoma lipofibromatoso ecc.). Tra le compressioni da tumori estrinseci troviamo, invece, l'osteoma osteoide⁵⁰⁻⁵¹ del capitato e del semilunare, grazie all'edema dei tessuti molli perilesionali ed all'ipertrofia corticale e periostale dell'osso, l'osteochondroma delle guaine sinoviali e la tenosinovite villonodulare pigmentosa, nonché semplici gangli⁵²⁻⁵³ a derivazione dalle articolazioni del carpo. L'asportazione della massa rappresenta l'unica soluzione terapeutica, anche se nei tumori intrinseci neppure la neurolisi interna con l'aiuto del microscopio può permettere sempre la completa liberazione dei fascicoli nervosi. Spesso ci si deve limitare ad una chirurgia di compromesso per non rischiare ulteriori danni funzionali. L'utilizzo di indagini strumentali quali l'ecografia e la RMN è indispensabile per una diagnostica precisa.

Particolare interesse rivestono anche le neoplasie del tessuto emolinfopoietico. I linfomi a cellule T e B ed il mieloma multiplo, infatti, possono indurre con relativa frequenza compressioni del nervo mediano al polso per depositi ed accumuli intracanalicolari di amiloide, gammaglobuline mono e poli-

clonali ed infiltrati di cellule neoplastiche, prevalentemente di tipo T⁵⁴. Molto più raramente in letteratura sono stati descritti infiltrati neoplastici di cellule B, come nel caso da noi descritto, in cui l'asportazione dell'infiltrato (Fig. 11-3) deve necessariamente accompagnarsi alla neurolisi del nervo mediano.

In conclusione le cause rare della STC coinvolgono tutti i campi della medicina, da quella di tipo strettamente internistico a quella malformativa ed infettiva. Le conseguenze di un mancato riconoscimento possono essere assai gravi in età evolutiva, ed il trattamento mantiene un rapporto di specificità alla patologia di base, contrariamente agli aspetti standardizzabili per il trattamento della compressione idiopatica isolata.

Bibliografia

1. Phalen GS: The carpal tunnel syndrome: Seventeen years's experience in diagnosis and treatment of 654 hands. *J Bone Joint Surg* 1966;48A: 211-228.
2. Landi A, Schoenhuber R, Luchetti R: Peripheral nerve injuries. Microsurgery in orthopaedic practice. World Scientific Publishing 1995.
3. Luchetti R, Schoenhuber R, De Cicco G, et al: Carpal-tunnel pressure. *Acta Orthop Scand* 1989;60: 397.
4. Mantero R, Bertolotti P, Grandis C: Trois cas rares de compression du nerf median dans le canal carpien. *Ann Chir* 1981;35(9 bis): 804-806.
5. Stevens J, Beard C, O'Fallon W, et al: Conditions associated with carpal tunnel. *Syndrom. Mayo Clin Proc* 1992;67(6): 541-548.
6. Schon R, Kraus E, Boller O, et al: Anomalous muscle belly of the flexor digitorum superficialis associated with carpal tunnel syndrome: Case report. *Neurosurg* 1992;31(5): 969-871.
7. Asai M, Wong ACW, Matsunaga T, et al: Carpal tunnel syndrome caused by aberrant lumbrical muscles associated with cystic degeneration of the tenosynovium: A case report. *J Hand Surg* 1986;11A: 218-221.
8. Desajacques P, Egloff-Baer S, Roth G: Lumbrical muscles and carpal tunnel syndrome. *Electromyogr Clin Neurophysiol* 1980;20: 443-450.
9. Jabaley ME: Personal observations on the role of the lumbrical muscles in carpal tunnel syndrome. *J Hand Sur* 1978;3(1): 82-84.
10. Nather A, Pho RWH: Carpal tunnel syndrome produced by an organising haematoma within the anomalous second lumbrical muscle. *The Hand* 1981;13(1): 87-90.
11. Catalano F, Fanfani F, Giani E: L'arteria mediana e la sindrome del tunnel carpale. *Riv Chir Mano* 1986;23: 429-433.
12. Cristiani G, Marcuzzi A, Caroli A: La nostra esperienza sulle fratture-lussazioni perilunari del polso. *G.I.O.T.* 1996;22: 513-524.
13. Fikry T, Lamine A, Harfaoui A, et al: Luxations peri-lunaires du carpe. Etude clinique (a propos de 39 cas). *Acta Orthop Belgica* 1993;59: 293-300.
14. Lagur C, Peretti F, Barraud O, et al: Luxations peri-lunaires du carpe. Interet du traitement chirurgical. *Rev Chir Orthop* 1993;79: 114-123.
15. Vaccari A, Boselli F, Squarzina PB, et al: Le lussazioni recenti, semplici e complesse, del carpo. *G.I.O.T.* 1989;61-72.

16. Al-Quattan MM, Thomson HG, Clarke HM: Carpal tunnel syndrome in children and adolescents with no history of trauma *J Hand Surg* 1996;21B(1): 108-111.
17. Mirza MA, King ET, Reinhart MK: Carpal tunnel syndrome associated with macrodactyly. *J Hand Surg* 1998;23B(5): 609-610.
18. Windebank AJ: Inherited recurrent focal neuropathies. In Dick T (ed): *Peripheral neuropathy* 1977, pp1137-1148.
19. Landi A, Saracino A, Pinelli M, et al: Tourniquet paralysis in microsurgery. *Annals Accademy of Med* 1995;24(4): 89-93.
20. Barr WG, Blair SJ: Carpal tunnel syndrome as the initial manifestation of scleroderma. *J Hand Surg* 1988;13A(3): 366-367.
21. Thompson PD, Robertson GJ: Trigeminal neuropathy heralding scleroderma. *J Maine Medical Assoc* 64; 123-124.
22. Berth-Jones J, Coates PAA, Graaham-Brown RAC, et al: Neurological complications of systemic sclerosis: A report of three cases and review of literature. *Clin Exper Dermatol* 1990;15: 91-94.
23. Kabadi UM, Sinkoff MW: Trigeminal neuralgia in progressive systemic sclerosis. *Postgraduate Medicine* 1977;61: 176-177.
24. Machet L, Vaillant L, Machet MC, et al: Carpal tunnel syndrome ad systemic sclerosis. *Dermatology* 1992;185: 101-103.
25. Massarotti E: Medical aspects of Rheumatoid Arthritis *Hand Clinics* Vol. 12: 3: 463-475, 1996.
26. Pierre-Jerome C, Bekkelund SI., Husby G, et al: Bilateral fast MR imaging of the rheumatoid wrist. *Clinical Rheumatol* 1996;15: 42-46.
27. Sivri A, Guler-Uysal F: The electroneurophysiological evaluation of Rheumatoid Arthritis patients. *Clín Rheumatol* 1998;17: 416-418.
28. Vincent FM, Van Houtzen RN: Trigeminal sensory neuropathy and bilateral carpal tunnel syndrome: the initial Manifestation of mixed connective disease. *J Neuro Neurosci and Psychiatry* 1980; 43: 458-460.
29. Schiller F, Kolb FO: Carpal Tunnel Syndrome in Acromegaly. *Neurol* 1954;4: 271-282.
30. Purnell DC, Daly DD, Lipscomb PR: Carpal Tunnel Syndrome associated with mixedema. *Arch Int Med* 1961;108: 751-756.
31. Landi A, Luchetti R, Schoenhuber R: Metabolic and neurophysiological correlations in carpal tunnel syndrome. *J West Pacif Orthop Assoc* 1989;26: 29.
32. Landi A, De Luca S, Luchetti R, et al: Particular aspects of lesions in continuity of peripheral nerves. *J. West Pacif. Orthop. Assoc.* 27: 33; 1990.
33. Lester B, Mayers MC: Carpal Tunnel Syndrome secondary to Tuberculosis. *Arch Neurol* 1964;10 : 426-429.
34. Mason ML: Tuberculous Tenosynovitis of the Hand. *Surg Ginecol Obstet* 1934;59: 363.
35. Care SB, Lacey SH: Recurrent Hystoplasmosis of the wrist: A case report. *J Hand Surg* 1998;23A: 1112-1114.
36. Maj GE, Shambaugh W, Cirkseña, KL, et al: Carpal Tunnel Syndrome as manifestation of Sarcoidosis. *Arch Int Med* 1964;114: 830-833.
37. Gaur SG, Kulshreshtha K, Swarup S: Acute Carpal Tunnel Syndrome in Hansen's Disease. *J Hand Surg* 1994;19 B: 286-287.
38. Chuang HL, Wong CW: Carpal tunnel syndrome induced by tophaceous deposits on the median nerve: Case report. *Neurosurgery* 1994;34(5): 919.
39. Jacoulet P: Double tunnel syndrome of the upper limb in tophaceous gout. *Ann Chir Main* 1994;13(1): 42-45.
40. Kalia KK., Moossy J: Carpal tunnel release complicated by acute gout. *Neurosci* 1993;33(6): 1102-1103.
41. Pai C, Tseng C: Acute carpal tunnel syndrome caused by tophaceous gout. *J Hand Surg* 1993;18A(4): 667-669.
42. Knight DJ, Gibson PH: Acute calcification and carpal tunnel syndrome" *J. Hand. Surg.* 18B; 3: 335-336; 1993.
43. Verfaillie S, De Smet L, Leemans A, et al: Acute carpal tunnel syndrome caused by hydroxyapatite crystals. *J. Hand Surg* 1996;21A: 3.
44. Haddad FS, Jones DHA, Vellodi A, et al: Carpal tunnel syndrome in the mucopolysaccharidoses and mucopolipidoses. *J Bone Joint Surg* 1997; 4: 576-582.
45. Musci S, Soglia S, Matarrese V, et al: Responsabilità del fattore emodinamico nella genesi della sindrome del tunnel carpale nei pazienti emodializzati. *Riv Ital Chir Plast* 1993; 25: 209-214.
46. Vellani G, Dallari D, Fatone F, et al: Carpal tunnel syndrome on hemodialyzed patients. *Chir Org Mov* 1993; LXXVIII, 15-18.
47. Birch R, Bonney G, Wynn Parry CB: Iatrogenic injury in surgical disorders of the peripheral nerves. In Birch R (ed). *Churchill Livingstone* 1998: pp. 980-995.
48. Parthenis DG, Karagkevrekis CB, Waldram M: Von Willebrand's disease presenting as acute carpal tunnel syndrome. *J Hand Surg* 1998; 23B (1): 114.
49. Louis SD, Arbor A, Dick A: Ossifying lipofibroma of the median nerve. *J Bone Joint Surg* 1973; Vol. 55 (5): 1082-1084.
50. Caserta S, Brambilla S, Lanzoni S, et al: Rare localizzazioni dell'Osteoma Osteoide. *Arch Ortop Reumatol* 1984; Vol. 97 (1).
51. Herndon JH, Eaton RG, Littler JW: Carpal Tunnel Syndrom. An unusual presentation of Osteoid Osteoma of the capitate. *J Bone Joint Sur* 1974; 56 (A): 1715-1718.
52. Brooks DM: Nerve compression by single ganglia: A review of thirteen collected cases. *J Bone Joint Surg* 1952; 34B: 391-400.
53. Kerrigan JJ, Bertoni JM, Jagler SH: Ganglion cystis and carpal tunnel syndrome. *J Hand Surg* 1988; 13A: 763-765.
54. Chevalier X, Hermine O, Authier FJ, et al: Carpal tunnel syndrome due "T" cell lymphoma. *Arthritis Rheumatism* 1995; 38 (11): 1707-1709.



TRATTAMENTO



TRATTAMENTO CONSERVATIVO

G. Montagna

In questo capitolo prenderemo in considerazione il trattamento non cruento della Sindrome del Tunnel Carpale (STC) ed analizzeremo a sua volta:

- La terapia medica
- La terapia infiltrativa loco regionale
- L'immobilizzazione del polso
- L'associazione delle terapie sopradette

Il trattamento non chirurgico secondo i vari autori va unanimemente riservato ai casi di Sindrome del Tunnel Carpale iniziale, con un corteo sintomatologico lieve, in assenza di deficit neurologici ed elettromiografici.

STUDIO DEL PAZIENTE

Inizialmente è opportuno eseguire uno studio globale del paziente che possa rilevare l'eventuale presenza di malattie associate di tipo sistemico che possono portare alla comparsa di disturbi neurologici:

- Diabete mellito*
- Ipotiroidismo*
- Artrite reumatoide*
- Mixedema*
- Polineuropatie*
- Mieloma multiplo*
- Amiloidosi*
- Gotta*

A volte potremmo trovarci di fronte a situazioni fisiologiche particolari quali *alterazioni ormonali post-menopausali o gravidanza*. In tutti questi casi dal punto di vista medico sarà opportuno eseguire un trattamento della malattia di base.

In seconda istanza sarà importante considerare se in quel momento il paziente sta svolgendo *attività lavorative partico-*

lari che comportano l'utilizzo della mano e del polso in posizioni che inducono un aumento della pressione all'interno del canale carpale. In questi casi sarà sufficiente l'allontanamento dal lavoro per ridurre o far scomparire la sintomatologia.

STC IN GRAVIDANZA

Voitk et al¹ studiarono l'incidenza della STC in gravidanza su un gruppo campione di 1000 donne: 114 di esse presentavano sintomi di STC. Essi notarono che i disturbi erano prevalenti nel terzo trimestre di gravidanza indicando queste percentuali di insorgenza: primo trimestre 6%, secondo 38%, terzo 56%. Il 51% di esse aveva avuto sintomi analoghi durante la precedente gravidanza. In questo lavoro l'autore precisa che le donne furono trattate con restrizione salina, diuretici, analgesici, tutore di posizione e riposo. Dopo il parto gli autori notavano, nella maggioranza dei casi, la risoluzione della malattia entro sei settimane.

TERAPIA MEDICA

Escluse le patologie o le condizioni di interesse sistemico descritte sopra, il trattamento medico si basa sull'uso di *antinfiammatori* allo scopo di ridurre la tenosinovite dei tendini flessori delle dita che scorrono all'interno del canale, l'uso di *diuretici* per ridurre l'edema, associati o meno all'applicazione di un *tutore* che ponga il polso in posizione neutra (circa 10-20 gradi di estensione) in modo da ridurre la pressione all'interno del canale che abbiamo visto aumentare in particolari movimenti soprattutto in flessione. L'uso del tutore che condiziona il posizionamento del polso nei gradi di lieve estensione non trova tutti d'accordo. Alcuni autori² hanno dimostrato che la posizione di lieve estensione incrementa la pressione endocanale a livelli tali da generare una compressione del nervo mediano.

Altri trattamenti proposti sono l'uso della *ialuronidasi* e degli *estrogeni*.

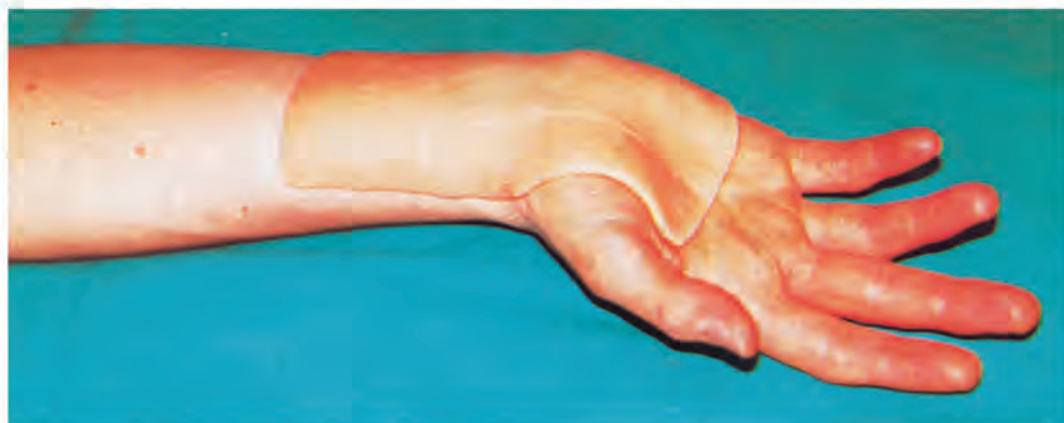


Fig. 12-1. Tutore in materiale sintetico confezionato in ambulatorio.

Nel 1970, Ellis¹ e coll. proposero l'uso della *vitamina B6* (piridossina) poiché sostenevano che la sua deficienza fosse una causa di STC. La vitamina B6 e quelle del complesso B sono state usate per molti anni come terapia delle neuropatie periferiche. Altri autori³ criticarono fortemente le affermazioni di Ellis, poiché ritenevano che i suoi pazienti avevano segni e sintomi compatibili con le neuropatie periferiche, ma non erano stati studiati elettromiograficamente. I risultati da loro ottenuti con questa terapia, come per Amadio⁴, risultarono scarsi e non probanti, inoltre, le dosi massicce usate potevano essere a loro volta causa di tossicità neurologica.

RIPOSO

Oltre alla terapia medica, alla terapia delle malattie sistemiche eventualmente associate, è importante considerare l'astensione dal lavoro per un certo periodo di tempo o il cambio del tipo di lavoro. Vengono soprattutto sconsigliati quei lavori che richiedono uno sforzo intenso a polso flesso come ad esempio la presa di maniglie, l'uso di strumenti da lavoro a percussio-

ne o vibranti, il suonare strumenti musicali particolari come il flauto. È importante, in ogni caso, evitare posizioni o movimenti ripetitivi della mano che aumentano la pressione all'interno del canale carpale come avviene ad esempio nell'afferrare oggetti a polso flesso ed in deviazione ulnare.

TUTORI DI POSIZIONE

Si tratta generalmente di un tutore volare di polso (Fig. 12-1) di materiale vario (gesso, materiale sintetico in termoplastica, cuoio, ecc.) da utilizzare in associazione alla terapia medica od infiltrativa sia isolatamente che come contenzione dopo l'intervento chirurgico. Va posizionato con polso a 10-20 gradi di estensione (posizione neutra) e mantenuto per un tempo che in letteratura viene considerato diversamente:

Continuativamente

Solo di notte

Solo durante l'attività lavorativa o durante lo svolgimento di mansioni particolari che scatenano la sintomatologia.

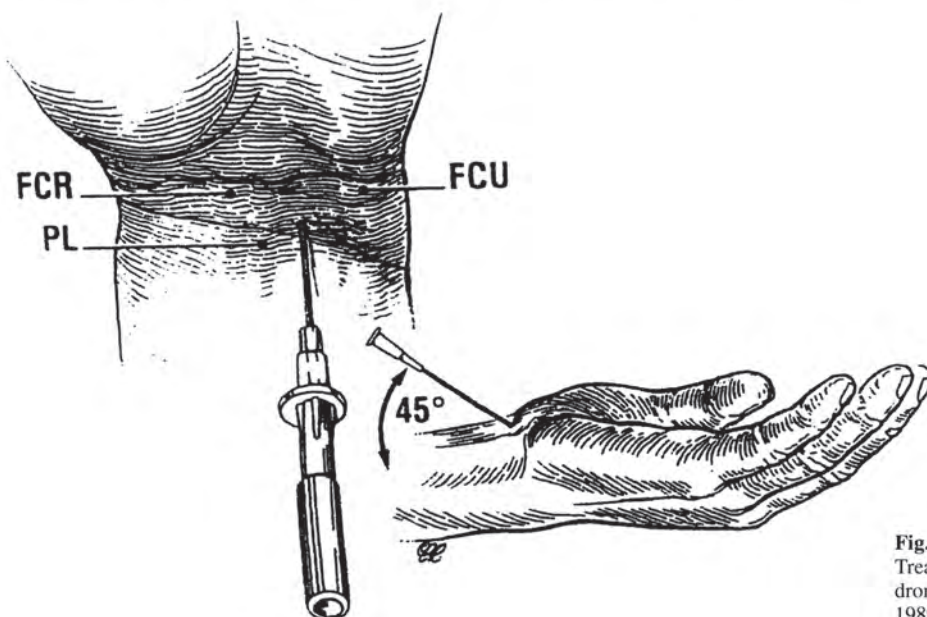


Fig. 12-2. Disegno prelevato da Sazbo R: Conservative Treatment of CTS. In Sazbo R: Nerve compression syndromes: diagnosis and treatment: Thorofare, NJ: Slack. 1989; pp 882-885.

INFILTRAZIONE CON FARMACI CORTICOSTEROIDEI

Frequentemente, la sola terapia medica, anche se associata all'uso di un tutore ed al riposo fallisce. Secondo i vari autori, l'iniezione di farmaci corticosteroidi associati o meno ad anestetico locale nel tunnel carpale dà sollievo, anche se temporaneamente, in percentuali elevate soprattutto nelle forme lievi. Gelberman⁵ consiglia la terapia infiltrativa quando sussistono le seguenti caratteristiche:

- Durata dei sintomi da meno di un anno
- Parestesie diffuse ed intermittenti
- Discriminazione dei due punti nella norma
- Normale tonotrofismo muscolare
- Aumento della latenza distale motoria o sensitiva di 0,1-0,2 millisecondi
- Assenza di denervazione muscolare

Egli riportò che il 40% dei pazienti con queste caratteristiche trovarono sollievo da questa terapia per più di un anno. Anche Wood⁸ e Green⁸ riscontrarono le stesse percentuali di miglioramento con questo trattamento. Szabo¹ parla di miglioramento clinico nell'80% delle forme lievi; di queste solo il 22% era ancora libero dai sintomi dopo un anno; infine Goodwill¹ parla di risoluzione permanente dei sintomi nell'11% dei casi. Ancora Gelberman⁵ sostiene che l'infiltrazione al polso associata allo splint non fornisce alcun beneficio nei casi di STC grave, con disturbi muscolari ed elettromiografia positiva. Seror^{7,8} dopo aver valutato elettromiograficamente 80 casi affetti da STC di varia gravità, prima e dopo l'infiltrazione, conclude che questa ha un'efficacia di breve durata. In ogni caso a lungo termine sembra comunque ritardarne la ricomparsa dei sintomi. Green¹ dimostrò che l'infiltrazione con steroidi nel tunnel carpale aveva un eccel-

lente valore prognostico "...una buona risposta ai corticosteroidi è un eccellente segno diagnostico e prognostico, infatti il 94% di questi pazienti ha un notevole sollievo dall'intervento...". Weiss e coll.¹⁰ in uno studio su 76 mani affette da STC, notarono come la risposta alla terapia conservativa, tramite infiltrazione di 60 mg di Betametazone assieme a 10 mg di Lidocaina all'1% senza epinefrina, associata all'applicazione di uno split di polso per 30 giorni, aveva un effetto migliore negli uomini piuttosto che nelle donne in età maggiore di 40 anni.

TECNICA DELL'INFILTRAZIONE

Si utilizza un ago sottile da 23-25 G, si attraversa la plica di flessione prossimale del polso (un centimetro prossimalmente alla plica di flessione distale del polso) passando tra il tendine del flessore radiale del carpo ed il tendine del piccolo palmare; per altri autori (scuola francese) appena ulnarmente al tendine del piccolo palmare. Quest'ultima è la sede preferita anche dall'autore (Figg. 12-2 e 12-3).

Si infolge l'ago inclinato di 45 gradi in senso antero posteriore e prossimo-distale sino ad arrivare al piano profondo del canale carpale, quindi si ritrae di 0,5 cm e si iniettano 8 mg di Desametazone acetato in 2 ml di lidocaina all'1%. A causa dell'anestetico è possibile assistere ad un blocco funzionale temporaneo del nervo mediano. Questa tecnica permette di evitare il nervo, di iniettare il contenuto attorno ai tendini flessori spesso infiammati. Generalmente tutti applicano un tutore dopo l'iniezione per tre settimane, alcuni proseguono per altre 3 settimane solo la notte. Alcuni autori eseguono una sola infiltrazione, altri 2 o 3 ad intervalli di una o due settimane.

Se si evocano parestesie quando si infolge l'ago, questo va retratto poiché può provocare spiacevoli conseguenze neuro-

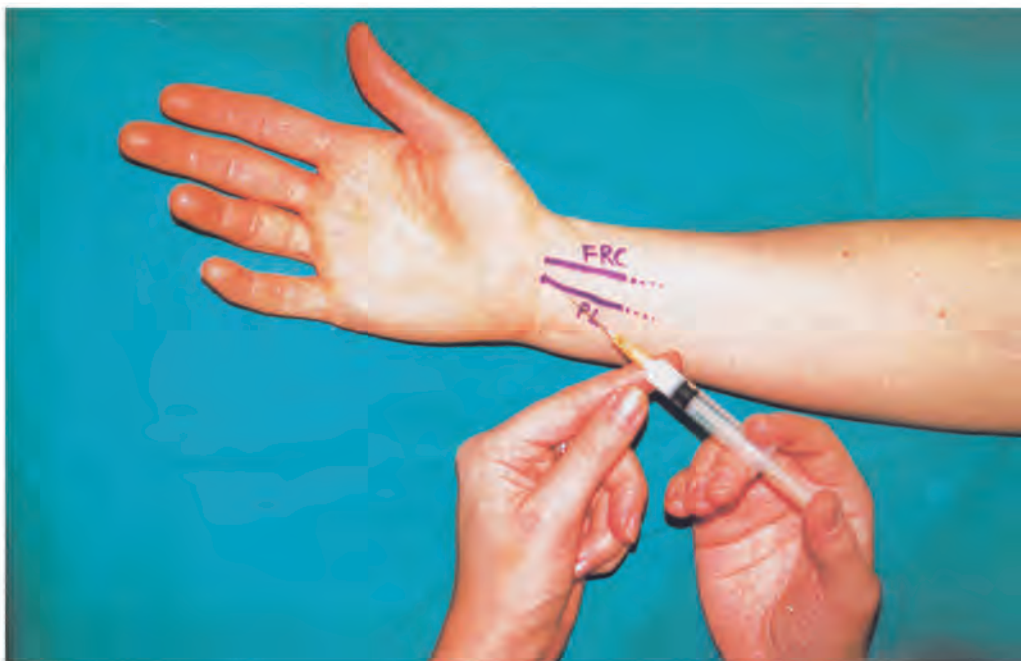

Fig. 12-3.

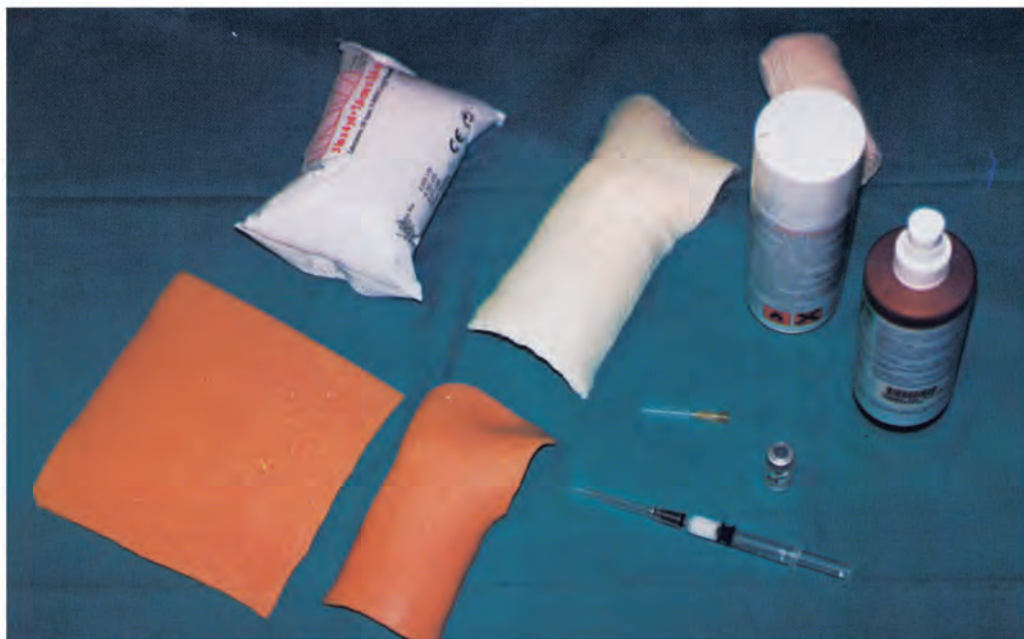

Fig. 12-4. Materiale di uso comune per l'infiltrazione e la confezione del tutore in ambulatorio. In commercio è possibile trovare tutori pre-confezionati in materiale vario.

logiche. Magalon e coll.¹ hanno eseguito studi sperimentali sulle lesioni nervose provocate dopo una iniezione intraneurale ed hanno notato che il danno era modesto e reversibile dopo una singola iniezione, ma più serio e meno reversibile dopo 3 iniezioni ripetute ad intervalli di 30 giorni. Le ragioni del danno possono essere attribuite al cortisone, al solvente, od al danno meccanico diretto.

Se durante l'introduzione dell'ago si avverte l'infissione di un tendine (provato con la motilità dell'ago durante la motilità passiva del singolo dito) si deve retrarre l'ago e reinfingerlo in maniera più corretta. Il pericolo è la rottura secondaria del tendine flessore causato dal cortisone (Fig. 12-4).

CONCLUSIONI E CONSIDERAZIONI PERSONALI

La tecnica descritta sopra è quella utilizzata dalla maggior parte degli autori. Personalmente eseguo l'infiltrazione appena ulnarmente al tendine del piccolo palmare.

Ritengo che il trattamento conservativo debba esser rivolto a pazienti affetti da patologia compressiva del nervo mediano di tipo iniziale (secondo la scala di Lundborg) cioè con sintomi sensitivi saltuari e poco fastidiosi. Abbiamo già considerato come trattamento conservativo: l'astensione dal lavoro, la terapia medica, l'applicazione di tutori per il riposo del polso, il trattamento delle malattie associate. L'infiltrazione troverà spazio qualora il trattamento conservativo dovesse fallire e nell'impossibilità di eseguire un trattamento chirurgico o su richiesta del paziente. Un'infiltrazione "non è mai negata", ma

va soppesata in rapporto al paziente ed al rischio di eventuali complicanze. L'infiltrazione è d'obbligo in caso di STC acuta quando l'immediato trattamento medico o chirurgico non è possibile e la sintomatologia così dolorosa da non poter essere sopportata.

BIBLIOGRAFIA

1. Szabo R: Conservative treatment of CTS. In Szabo R: Nerve compression syndromes: diagnosis and treatment: Thorofare, NJ: Slack, 1989, pp 882-885.
2. Luchetti R, Schoenhuber R, Nathan P: Correlation of segmental carpal tunnel pressures with changes in hand and wrist position in patients with carpal tunnel syndrome and controls. *J Hand Surg* 23B; 598-602:1998.
3. Byers CM, Delisa JA, Frankel DL, et al: Idoxine metabolism in carpal tunnel syndrome with e without peripheral neuropathy. *Arch Phys Med Rehabil* 65: 712-716, 1984.
4. Amadio PC: Pyridoxine as an adjunct in the treatment of carpal tunnel syndrome. *J Hand Surg* 10; 237-241: 1985.
5. Gelbermann RH, North ER.: Carpal tunnel syndrome. General in: Operative Nerve Repair and Reconstruction: Gelbermann RH (ed) Philadelphia: JB Lippincott, 1991.
6. Seror P: Evaluation de l'efficacité des traitements infiltratif et chirurgical. In R. Tubiana : *Traité de Chirurgie de la Main*: Paris, Masson, 1984.
7. Seror P: Evaluation de l'efficacité du traitement infiltratif au cours du Syndrome du Canal Carpien. *Revue du Rhumatisme*, 56(4); 307-312: 1989.
8. Lanz U: Syndrome Du Canal Carpien (SCC). In Raoul Tubiana: *Traité de Chirurgie de la Main*, vol 4 : Paris, Masson. 1984, pp 501-510.
9. Baxter-Petralia PL: Therapist's management of carpal tunnel syndrome. In Hunter JM, Schneider LH, Mackin EJ, Callhan AD. *Rehabilitation of the Hand: Surgery and Therapy*: Philadelphia, CV Mosby, 1990.
10. Weiss APC, Kavi S, Mark G et al: Conservative management of carpal tunnel syndrome. A reexamination of steroid injection and splinting. *J Hand Surg* 19A; 410-415: 1994.

L'INNERVAZIONE CUTANEA AL PALMO E IL SUO RUOLO NELLA DECOMPRESSIONE DEL NERVO MEDIANO AL POLSO

M.M. Tomaino

INTRODUZIONE

Il miglioramento della tecnica di decompressione del nervo mediano al polso ha determinato un interesse crescente per l'innervazione del palmo e per la sua importanza nel causare il dolore della cicatrice nel periodo postoperatorio. La branca cutanea palmare del nervo mediano (BCPNM) è stata oggetto di molti studi in passato ed in particolare è stata considerata responsabile delle complicanze locali della decompressione chirurgica¹⁻³. Innumerevoli studi anatomici su cadavere hanno evidenziato il decorso di questo nervo e sottolineato il rischio di sezionarlo negli accessi chirurgici troppo vicini alla plica tenare⁴⁻⁶.

Comunque, la morbidità della cicatrice ed il "pillar pain" sull'eminanza tenare ed ipotenare, nonostante il successo della decompressione, sono tuttora causa d'insoddisfazione del paziente^{2,3,7}. In effetti, Cseuz et al. hanno notato, dopo un lungo follow-up, che il 36% dei loro pazienti lamentava un fastidio sulla cicatrice anche con una corretta incisione⁸, mentre Katz et al. hanno riportato nel 26% di un gruppo di 19 pazienti operati per STC, con un follow-up medio di 2,7 anni, un fastidio alla cicatrice e nel 16% la presenza del "pillar pain"⁹.

Malgrado le cause di questi sintomi rimangano incerte, le spiegazioni date a tutt'oggi sono la formazione di un neuroma secondario alla sezione del nervo cutaneo, di un edema postoperatorio o di una modifica della normale anatomia in seguito alla sezione del legamento trasverso. Nonostante i diversi tipi di piccole incisioni già ideate¹⁰⁻¹² si sono sviluppate altre forme di mini incisione¹⁰⁻¹² e tecniche endoscopiche¹³⁻¹⁵ nell'intento di ridurre l'insulto chirurgico alla cute palmare interte-

nare. Fino a poco tempo fa, l'innervazione della cute palmare non è stata oggetto di molte ricerche rispetto a quelle eseguite sulla BCPNM e sulla branca cutanea palmare del nervo ulnare (BCPNU)¹⁶, anche se esistono molti dati secondo cui durante l'intervento di decompressione del nervo mediano al polso vengono sezionati alcuni piccoli rami nervosi^{17,18}.

Parleremo di questo fatto e del suo ruolo nella scelta del tipo d'incisione da adottare.

SCELTA DEL TIPO DI INCISIONE

Premessa

Dopo aver sottolineato le possibili lesioni delle ramificazioni della BCPNM, nel 1973 Taleisnik consigliava di fare una incisione in linea con il margine ulnare del quarto dito⁴. È stato il primo a dimostrare che la BCPNM si divideva in due o più piccoli rami ulnari e radiali diretti verso le eminenze tenari. Questi attraversano il legamento trasverso del carpo per finire nelle sue fibre longitudinali ed oblique dove si inserisce il tendine del flessore radiale del carpo. Pertanto l'incisione consigliata doveva evitare la sezione della cute intertenare sul legamento trasverso.

Malgrado la relativa rarità di una vera BCPNM¹⁶⁻¹⁹, l'accesso di Taleisnik aumentava il rischio di lesione di questi rami. Seguendo questo ragionamento, Engber e Gmeiner consigliavano di eseguire l'incisione in linea con il IV dito per evitare di ledere sia il nervo cutaneo palmare del mediano che quello dell'ulnare¹⁶.

In effetti non sembra che ci sia un "piano interneurale nel palmo". Nel 1996, Martin et al.²⁰ pubblicarono i risultati di uno studio anatomico su 25 mani di cadavere. In 16 casi (64%) un'incisione lungo l'asse del quarto dito avrebbe incontrato almeno una branca sensitiva cutanea del palmo basata sull'ulnare. Hanno quindi ipotizzato che il miglior risultato che si può ottenere con l'intervento endoscopico è dovuto, in parte, al risparmio di questi nervi.

Studi anatomici ed implicazioni delle diverse scelte di accessi chirurgici

Biyani et al. sono scettici riguardo all'associazione tra dolorabilità della cicatrice e incisione prossimale intertenere visto che hanno dimostrato, con studi immuno-istochimici, la presenza di nervi sia sulla parte distale che prossimale del palmo in numero quasi uguale²¹. Non hanno, però, tenuto conto delle diverse sollecitazioni che hanno queste due porzioni del palmo. Durante la presa e altre funzioni la parte prossimale del palmo è maggiormente sottoposta a pressioni rispetto a quella distale. Nel 1996, DaSilva et al.¹⁸ dimostrarono che la decompressione del nervo mediano al polso a cielo aperto mette a rischio molti piccoli rami terminali della BCPNM e hanno postulato che questa potrebbe essere la ragione del dolore dei tessuti molli. Basandosi su uno studio anatomico, istologico e immunoistochimico delle BCPNM e delle loro arborizzazioni distali su 12 mani di cadaveri freschi, hanno dimostrato la presenza di piccole fibre non mielinizzate nella parte superiore del connettivo lasso del legamento trasverso del carpo, assenti nella parte profonda del legamento. Hanno quindi consigliato un accesso lungo l'asse del quarto dito per evitare di ledere questi rami superficiali¹⁸.

Watchmaker et al. hanno confermato la teoria di Taleisnik, che l'incisione sulla plica dell'eminanza tenare può spesso portare alla lesione della BCPNM²². Sono stati i primi a dimostrare che l'asse del IV dito cambiava in funzione della posizione in flessione o estensione del dito. La BCPNM decorre ulnarmente all'asse del IV dito quando questo è flesso sul palmo. Con il dito in estensione l'asse si sposta ulnarmente e la BCPNM è stata trovata, in media, a 9 mm radialmente da quest'ultimo (range 1-16 mm). Alla luce di questi dati Watchmaker et al. consigliano di utilizzare la plica intertenere come repere costante per l'accesso chirurgico. Hanno dimostrato che, in questo caso, la BCPNM si trovava in media a 4-5,5 mm radialmente alla plica intertenere (range 0-12) e in nessun caso ha incrociato il percorso dell'incisione. Il consiglio finale è, quindi, di incidere la cute 5 mm ulnarmente alla depressione intertenere in senso prossimo-distale, in direzione del terzo spazio.

Lo studio anatomico più importante sull'innervazione cutanea del palmo è stato realizzato da Martin et al.²⁰ nel 1996. Sono state esaminate 25 mani di cadaveri freschi congelati cui è stata fatta un'incisione per decompressione del nervo mediano al polso sull'asse del IV dito, anche se non precisato se in flessione o estensione²⁰. In un solo caso la BCPNM attraversava l'asse dell'incisione e in altri due i rami terminali sono stati localizzati ai margini. In quattro mani la BCPNM era ad una media di 4,9 cm prossimalmente al pisiforme e in dieci il nervo di Henle Rose ad una media di 14 cm prossimalmente al pisiforme, decorrendo con il fascio vascolo nervoso in direzione del-

la plica di flessione del polso. In 24 mani una branca palmare cutanea trasversa originava a circa 3 mm distalmente al pisiforme, nel canale di Guyon. In 16 mani l'incisione lungo l'asse del IV dito avrebbe incrociato almeno una branca cutanea palmare di origine ulnare. Nel 1998, Matloub et al.¹⁹ presentarono una relazione anatomica dettagliata e la conseguente implicazione clinica dei nervi cutanei palmari. Conclusero che l'incisione lungo l'asse del IV dito è più sicura rispetto a quella più radiale riferendo comunque che tra le 40 mani dissecate, un quarto avrebbe subito una lesione del nervo. Quindi, visto che tutte le incisioni "standard" per la decompressione del nervo mediano sono sempre a rischio, consigliano di fare due mini incisioni, od una piccola, a 10-15 mm ulnare e parallela alla plica intertenere¹⁹.

Ruch et al.²³ hanno fornito l'analisi più recente dell'innervazione del palmo. I nervi cutanei sono stati localizzati e quantificati secondo la loro posizione prossimale, mediale o distale lungo vari assi longitudinali, la loro distanza dalla plica distale palmare e nei diversi strati di tessuto nell'intento di identificare un accesso che potrebbe evitare una lesione della branca palmare. Gli assi longitudinali utilizzati sono risultati passanti per il prolungamento dell'asse del secondo e terzo spazio interdigitale, del III e IV dito. Gli strati di tessuto considerati erano la cute, l'adipe, il muscolo piccolo palmare e il legamento trasverso. Sono stati asportati in blocco dieci palmi di cadavere, fissati con una soluzione fisiologica ipertonica e preparati per uno studio istologico. I nervi sono stati quindi contati e classificati secondo i reperi elencati²³. Il numero medio di grossi rami trovati nel palmo lungo gli assi nelle varie direzioni non si scostava da quello trovato da Biyani et al.²¹.

Rispetto ai vari strati gli autori hanno trovato, in media, 9,8 nervi nel grasso sottocutaneo, 3,2 nel muscolo palmare breve e solo 0,6 nel legamento trasverso del carpo, mentre il numero di quelli trovati lungo l'asse del secondo spazio interdigitale era di molto superiore a quelli trovati lungo il terzo spazio interdigitale. Inoltre, la densità dei rami lungo il terzo spazio rispetto agli strati di tessuto diminuiva più rapidamente se confrontati a quelli lungo l'asse del secondo spazio interdigitale e del IV dito.

In conclusione la densità di fibre nervose è la più bassa lungo il terzo spazio interdigitale e gli autori suggeriscono, quindi, che l'accesso chirurgico, migliore alla base del palmo, sarebbe lungo quest'asse.

Riassunto

Studi anatomici, vecchi e recenti, hanno illustrato l'anatomia nervosa cutanea palmare permettendo di dare alcuni consigli per il punto d'accesso chirurgico ideale nella decompressione del nervo mediano al polso. Sembra che non ci sia un "piano interneurale". Comunque gli studi di Ruch et al.²³ e Watchmaker et al.²² fanno pensare che un'incisione leggermente ulnare alla plica intertenere minimizza il rischio di lesione dei piccoli nervi cutanei.

Nel 1998, Tomaino e Plakseychuk²⁴ valutarono la possibilità di identificare e preservare le branche nervose cutanee palmari utilizzando l'accesso lungo l'asse del terzo spazio interdigitale come consigliato da Ruch²³. In 16 interventi su 34 (47%) venne identificato un solo nervo cutaneo palmare con percorso

trasverso rispetto all'incisione. Più rilevante ancora fu la dimostrazione che si poteva realizzare una decompressione del tunnel carpale conservando i nervi che incrociavano l'incisione e che nessun paziente nel postoperatorio ebbe il "pillar pain" né una sofferenza a livello della cicatrice²⁴. Allo stesso modo Watchmaker et al.²² riportarono l'assenza di dolore a livello della cicatrice dopo tre settimane dall'intervento in 15-16 pazienti su 23, con un'incisione 5 mm ulnare alla plica intertenare.

Quindi la decompressione del nervo mediano al polso può essere fatta senza che il postoperatorio si caratterizzi di "pillar pain" o di una sofferenza a livello della cicatrice. Una buona conoscenza dell'innervazione cutanea del palmo non può che dare migliori risultati postoperatori in seguito ad una decompressione chirurgica. È consigliato, quindi, un accesso lungo l'asse del terzo spazio interdigitale, preferibilmente lungo il bordo radiale del IV dito. Questa incisione assomiglia molto a quella consigliata da Watchmaker et al.²², cioè a 5 mm ulnarmente alla plica intertenare. Tra l'altro sarebbe anche opportuno non tagliare il muscolo palmare breve, se non è necessario, visto che contiene delle fibre nervose.

Bibliografia

1. Brown RA, Gelberman RH, Seiler JG et al. Carpal tunnel release. *J Bone Joint Surg* 75A:1265-1275, 1993.
2. Mac Donald RI, Lichtman DM, Hanlong JJ et al. Complications of surgical release for carpal tunnel syndrome. *J Hand Surg* 3:70-76, 1978.
3. Louis DS, Greene TL, Noellert RC. Complications of carpal tunnel surgery. *J Neurosurg* 62:352-356, 1985.
4. Taleisnik J. The palmar cutaneous branch of the median nerve and the approach to the carpal tunnel. *J Bone Joint Surg* 55A:1212-1217, 1973.
5. Naff N, Dellon AL, MacKinnon SE. The anatomical course of the palmar cutaneous branch of the median nerve, including a description of its own unique tunnel. *J Hand Surg* 18B:316-317, 1993.
6. Hobbs RA, Magnussen PA, Tonkin MA. Palmar cutaneous branch of the median nerve. *J Hand Surg* 15A:38-43, 1990.
7. Al-Qattan MM, Bowen V, Manktelow RT. Factors associated with poor outcome following primary carpal tunnel release in non-diabetic patients. *J Hand Surg* 19B:622-625, 1994.
8. Cseuz KA, Thomas JE, Lambert EH et al. Long-term results of operation for carpal tunnel syndrome. *May Clin Proc* 41:232-241, 1966.
9. Katz JN, Fossell KK, Simmons BP et al. Symptoms, functional status and neuromuscular impairment following carpal tunnel release. *J Hand Surg* 20A:549-555, 1995.
10. Bromley GS. Minimal-incision open carpal tunnel decompression. *J Hand Surg* 19A:119-120, 1994.
11. Citron ND, Bendall SP. Local symptoms after open carpal tunnel release. A randomized prospective trial of two incision. *J Hand Surg* 22B:317-321, 1997.
12. Biyani A, Downes EM. An open twin incision technique of carpal tunnel decompression with reduced incidence of scar tenderness. *J Hand Surg* 18B:331-334, 1993.
13. Chow JCY. Endoscopic release of the carpal ligament: A new technique for carpal tunnel syndrome. *Arthroscopy* 5:19-24, 1989.
14. Agee JM, McCarroll HR, Tortosa RD et al. Endoscopic release of the carpal tunnel: A randomized prospective multicenter study. *J Hand Surg* 17A:987-995, 1992.
15. Brown MG, Keyser B, Rothenberg ES. Endoscopic carpal tunnel release. *J Hand Surg* 17A:1009-1011, 1992.
16. Engber WD, Gmeiner JG. Palmar cutaneous branch of the ulnar nerve. *J Hand Surg* 5:26-29, 1980.
17. Wheatley MG, Hall JW, Faringer PN. Are the palmar cutaneous nerves safe during standard carpal tunnel release? *Ann of Plast Surg* 37:251-253, 1996.
18. DaSilva MF, Moore DC, Weiss APC et al. Anatomy of the palmar cutaneous branch of the median nerve and clinical significance. *J Hand Surg* 21A:639-643, 1996.
19. Matloub HS, Yan J-G, Mink Van Der Molen AB et al. The detailed anatomy of the palmar cutaneous nerves and its clinical implications. *J Hand Surg* 23B:373-379, 1998.
20. Martin CH, Seiler JG, Lesesne JS. The cutaneous innervation of the palm: An anatomic study of the ulnar and median nerves. *J Hand Surg* 21A:634-638, 1996.
21. Biyani A, Wolfe K, Simison AJM et al. Distribution of nerve fibers in the standard incision for carpal tunnel incision for carpal tunnel decompression. *J Hand Surg* 21A:855-857, 1996.
22. Watchmaker GP, Weber D, MacKinnon SE. Avoidance of transection of the palmar cutaneous branch of the median nerve in carpal tunnel release. *J Hand Surg* 21A:644-652, 1996.
23. Ruch DS, Marr A, Holden M et al. Innervation density of the base of the palm. *J Hand Surg* 24A:392-397, 1999.
24. Tomaino MM, Plakseychuk A. Identification and preservation of palmar cutaneous nerves during open carpal tunnel release. *J Hand Surg* 23B:607-608, 1998.

TECNICA A CIELO APERTO: INCISIONE POLSO-PALMO

G. Cristiani, R. Scagni, M. Marcialis

INTRODUZIONE

La storia della sindrome del tunnel carpale e del suo trattamento ha inizio nel 1913, quando Marie e Foix¹, a seguito di un reperto autoptico in una paziente con atrofia bilaterale dei muscoli tenari, raccomandarono, per casi simili, la decompressione del nervo mediante sezione del legamento trasverso del carpo. Learmonth² viene considerato dalla letteratura come il primo ad aver eseguito un intervento decompressivo per STC. Recentemente (vedi Cap. 1) è stato riportato che il primo chirurgo ad eseguire tale intervento fu Herbert Galloway³ nel 1924. Nel 1966, Phalen⁴ riportò la prima importante casistica di interventi per STC: 654 interventi in 439 pazienti. Svariate incisioni cutanee sono state descritte da numerosi Autori: a "S", palmare prolungata al polso in varie forme, a "zig-zag", trasversa, longitudinale, ecc. (Milford 1963⁵, Phalen 1966⁴, Inglis 1972⁵, Taleisnik 1973⁶, Bonola 1981⁵, Razemon 1982⁵, Eversman 1982⁵) (Fig. 14-1).

Per molti anni prevalse la tendenza ad eseguire, oltre ad una incisione prolungata, una decompressione radicale, non solo limitata alla sezione del legamento, ma comprendente la neurolisi sia extra che intrafascicolare oltre alla tenosinoviectomia totale dei tendini flessori.

Vari problemi, tuttavia, furono riscontrati da numerosi Autori^{7,8} con questa metodica: aderenze cutanee, fenomeni di neurodermadesi presenza di mini neuromi dolorosi, algoparestesie, prolungato tempo di guarigione. Tutto ciò portò ad una ulteriore evoluzione della tecnica ed all'abbandono della neurolisi intrafascicolare.

La tecnica da noi utilizzata con successo da oltre 20 anni in molte centinaia di casi, pur essendo convenzionale e quindi rispettando i principi storici del trattamento^{2,9}, rappresenta una ulteriore modifica rispetto a quelle descritte in precedenza.

Tecnica chirurgica

In anestesia plessica e con laccio emostatico alla radice dell'arto, si esegue un'incisione cutanea sul margine radiale dell'eminanza ipotenare diretta per 3-4 cm in senso disto-proximale radiale che, a livello della plica del polso, devia per circa 1 cm in direzione ulnare (Fig. 14-2).

Particolare attenzione va posta alla salvaguardia delle formazioni fra la cute ed il legamento trasverso. Si esegue quindi la sezione longitudinale del legamento trasverso del carpo sul suo versante ulnare e si isola il nervo mediano (Fig. 14-3), seguendo per via smussa, sia prossimalmente che distalmente alla incisione. Con forbici a punta smussa si seziona parte della aponevrosi palmare distalmente e l'eventuale residuo di legamento trasverso e parte della fascia antibrachiale prossimalmente. Constatato il livello di compressione e l'eventuale presenza di varianti anatomiche o formazioni anomale a carico del mediano, lo si sposta radialmente, esplorando il pavimento del canale.

In caso di presenza di tenovaginalite ipertrofica dei flessori, eseguiamo una tenovaginallectomia limitata allo scopo di diminuire il volume del contenuto nel canale carpale. Solo in casi rari, particolarmente gravi (deformità del nervo mediano "a clessidra") può essere necessario eseguire una neurolisi extrafascicolare a livello della compressione. Non eseguiamo mai neurolisi intrafascicolare ritenendo questa metodica responsabile della formazione di fibrosi endoneurale.

Controllata la integrità del ramo motore e di eventuali rami cutanei, si rimuove il tourniquet eseguendo un'accuratissima emostasi. Si effettua la sutura cutanea, si applica il drenaggio passante e dopo la medicazione si confeziona bendaggio elastico in leggera compressione.

Il giorno seguente si esegue la rimozione del drenaggio e la sostituzione della medicazione. La successiva medicazione viene eseguita dopo 7 giorni e la rimozione punti dopo 12-14 giorni.

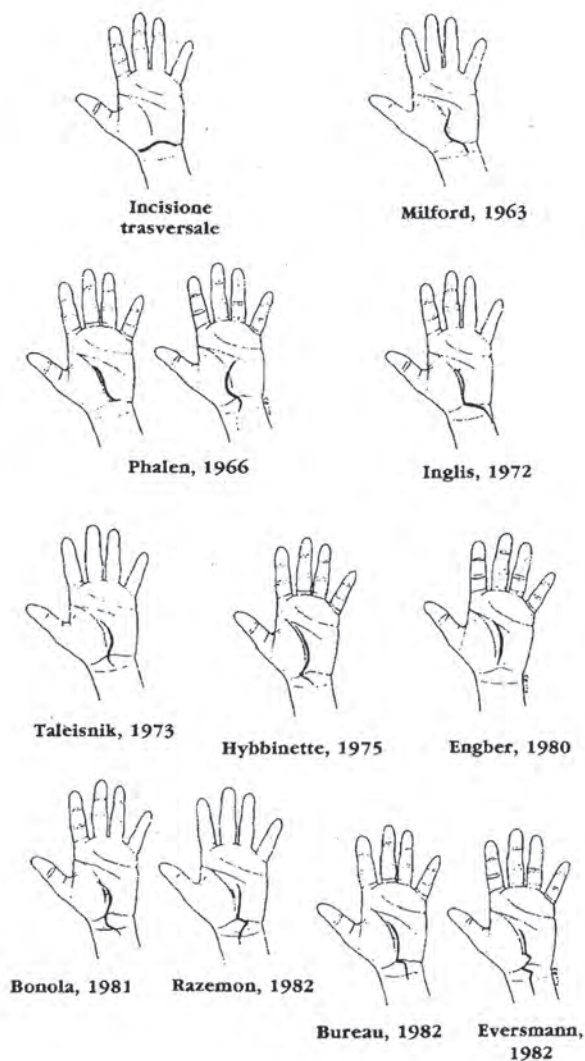


Fig. 14-1.

Indicazioni

- In tutti quei casi in cui per età, condizioni o attività del paziente non sia considerato predominante l'aspetto cosmetico o il recupero accelerato della attività.
- Nei casi in cui, da indagini preoperatorie (EMG, Rx, ECO, RMN), si possa sospettare la presenza di una variazione anatomica 10,11 o patologia a carico del nervo mediano o delle strutture interne o esterne al canale (tumori o pseudotumori, anomalie muscolari e nervose, ecc.) (da Fig. 14-4 a Fig. 14-12).
- Nei casi in cui, alla sindrome canalicolare si accompagni una malattia sistemica, come l'artrite reumatoide, il diabete, l'amiloidosi (come nei pazienti dializzati), la neurofibromatosi multipla ecc.
- Nelle infezioni (tenosinoviti specifiche o infettive).
- Nei casi in cui si possa prevedere un'alterata coagulabilità del sangue, e perciò sia richiesta una emostasi particolarmente accurata.
- Nei casi di recidiva o quando la gravità della malattia, con atrofia dei muscoli tenari e paralisi motoria, faccia prevedere la necessità di un contemporaneo trasferimento tendineo pro-opponente.

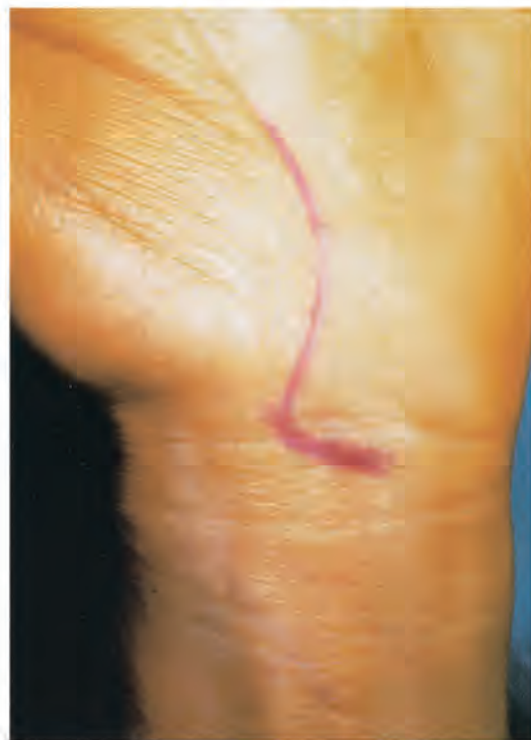

Fig. 14-2. Incisione al palmo prolungata alla plica flessoria del polso.

- Nei casi in cui per necessità (sanguinamento o errate manovre) si debba convertire una tecnica a "cielo chiuso" in una tecnica a "cielo aperto".

Controindicazioni

In generale non vi sono controindicazioni assolute, dato che questa tecnica fornisce le più ampie garanzie di risultati positivi a patto che i tempi chirurgici siano eseguiti e rispettati correttamente. Tuttavia, quando per età o posizione o attività del o della paziente, le esigenze di una ripresa funzionale rapida e di un risultato estetico ottimale, prevalgono, in questi casi, riteniamo utile l'utilizzo delle più moderne tecniche mini invasive o endoscopiche.

Complicanze

Se la tecnica viene eseguita correttamente, in genere non comporta complicanze di sorta, tuttavia è possibile osservare con una certa frequenza, casi di ipertrofia della cicatrice, con iperestesie sulla stessa peraltro comuni anche nelle incisioni più brevi. Quasi costante è la necessità di ricorrere ad un ciclo di rieducazione funzionale e trattamento della cicatrice (vedi Cap. 33).

Il costo sociale, legato alla ripresa della attività lavorativa, appare quindi superiore alle altre procedure.

Consigli dell'Autore

In generale

Consiglio di non sottovalutare mai questo intervento che, a causa della frequenza con cui viene eseguito può apparire banale, ma spesso può presentare situazioni anatomiche o patologiche differenti da quanto previsto: la massima cura quindi deve essere usata allo scopo di non provocare danni iatrogeni e conse-

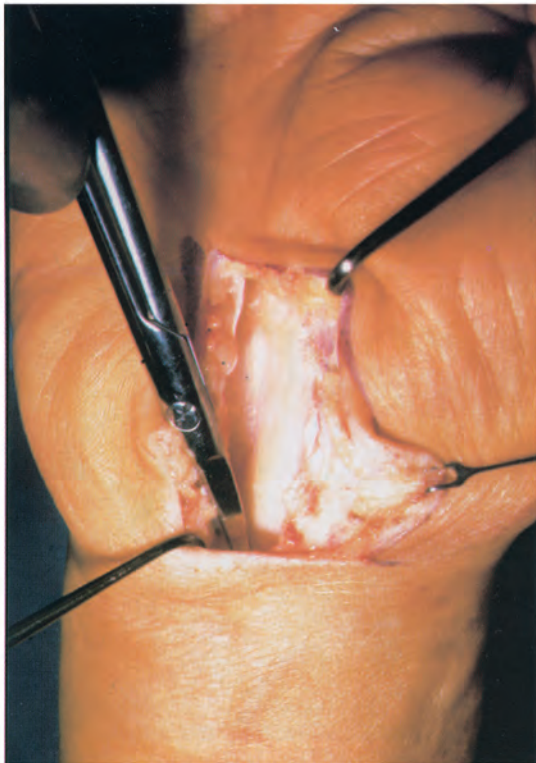

Fig. 14-3. Sezione completa del legamento trasverso del carpo.

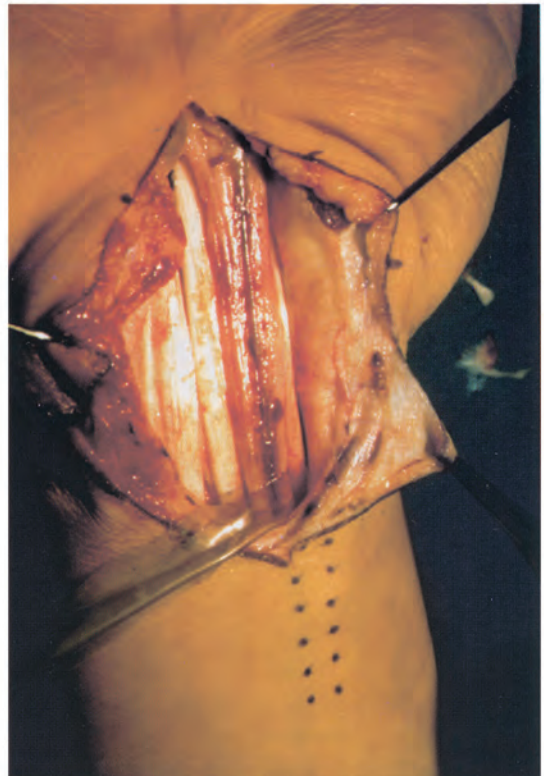

Fig. 14-4. Persistenza dell'arteria mediana.

guenze che, proprio perché non attese dal paziente che conosce la semplicità dell'intervento, potrebbero portare a risvolti medico-legali.

In particolare nella fase operatoria consiglio di:

- Incidere il legamento sul suo versante ulnare, asportandone eventualmente una porzione longitudinale, onde impedire il collabimento dei margini nella fase cicatriziale ed il rischio di recidive.
- Esplorare sempre il nervo sia prossimalmente che distalmente alla incisione e verificare, palpatariamente con un dito, la completa sezione del legamento e delle strutture sottocutanee, potenziali cause di compressione residua.
- Non trazionare completamente il nervo, per evitare danni ai rami cutanei e, se necessario, spostarlo, in senso radiale, insieme ai flessori, allo scopo preservare il ramo motore.
- Eseguire preferibilmente l'intervento con anestesia plessica per evitare l'infarcimento dei tessuti da anestetico locale che impedisce una corretta visione. Prestare attenzione al rischio di danneggiamento del nervo da perforazione da parte dell'ago durante l'anestesia locale.
- Eseguire una ischemia dell'arto con tourniquet o semplice laccio emostatico alla base dell'arto (ben sopportato dal paziente in anestesia di plesso).
- Prestare particolare attenzione all'emostasi, iniziandola solo qualche minuto dopo la rimozione del laccio, allo scopo di superare la fase di iperemia reattiva.

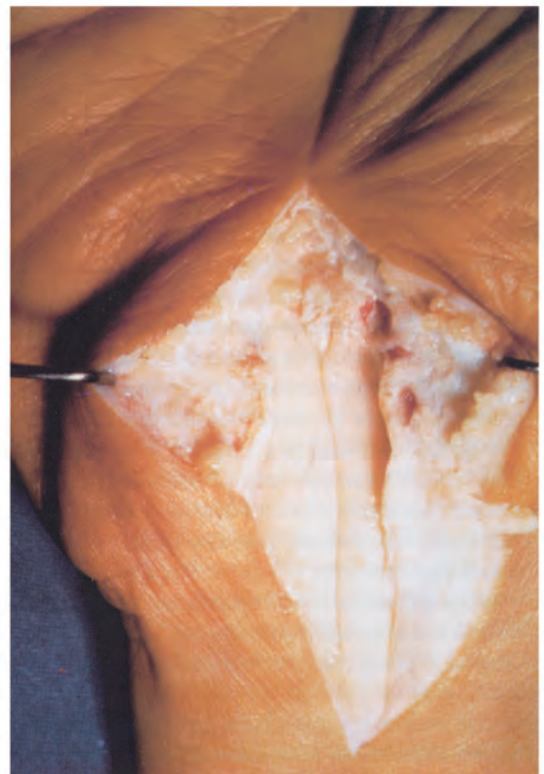


Fig. 14-5. Nervo mediano bipartito con calibro uguale.

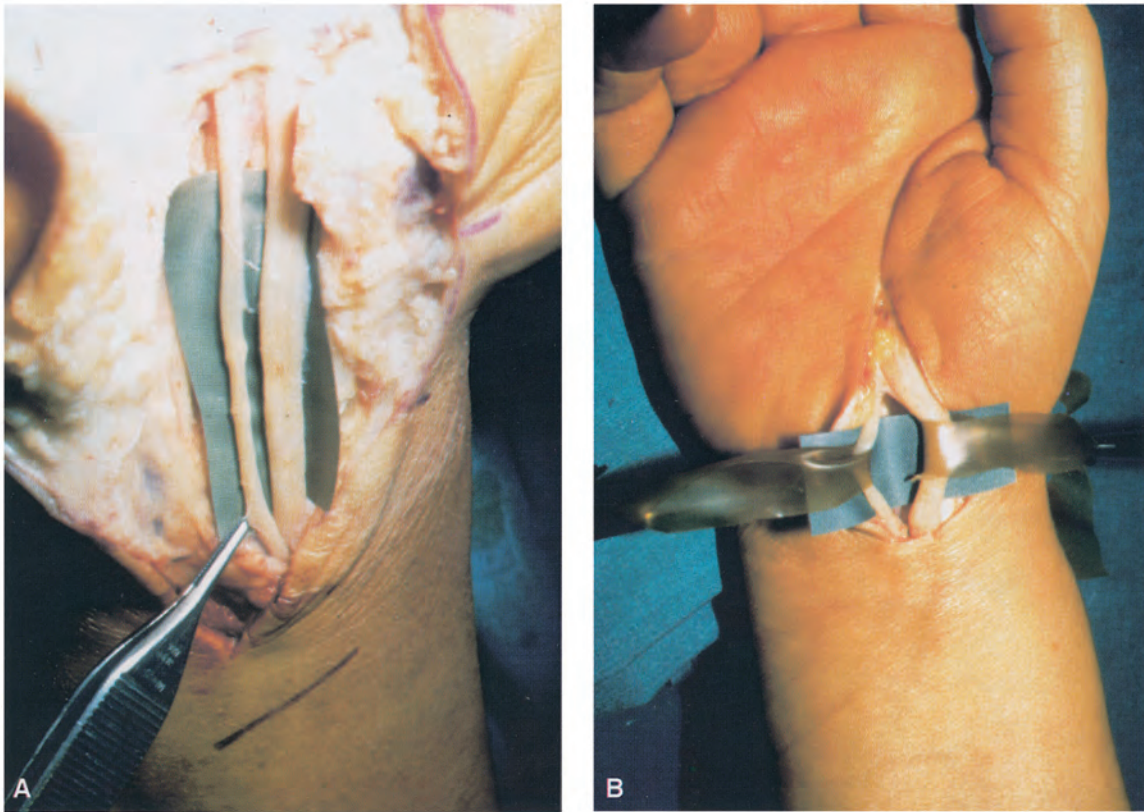


Fig. 14-6. Nervo mediano bipartito con calibro diverso.

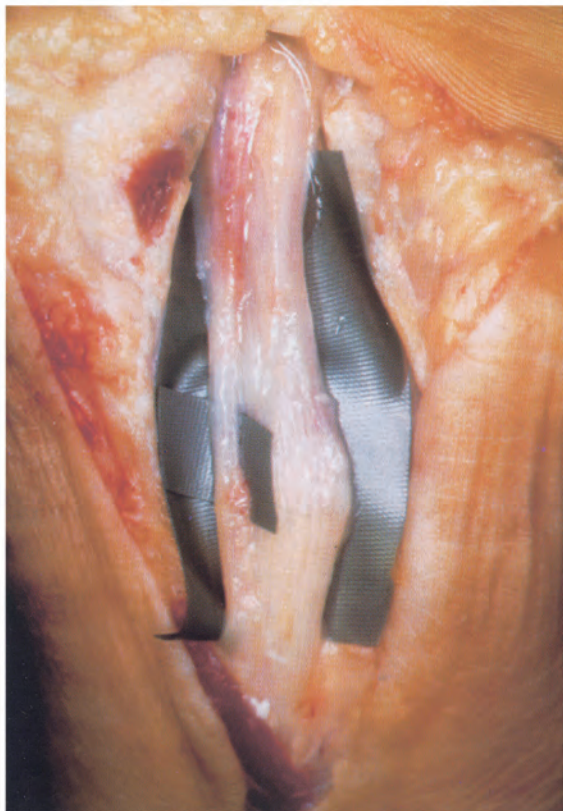


Fig. 14-7. Anomalia di biforcazione del nervo mediano.

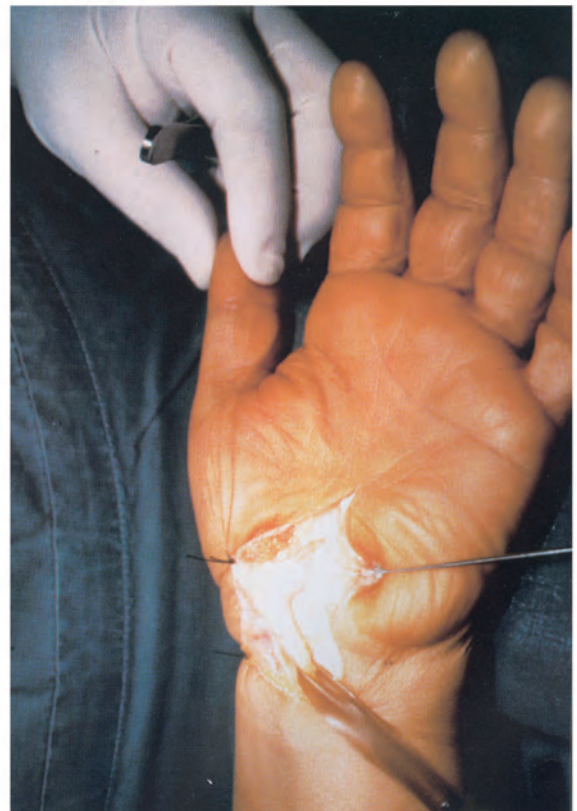


Fig. 14-8. Anomalia di origine e direzione della branca motoria del nervo mediano.

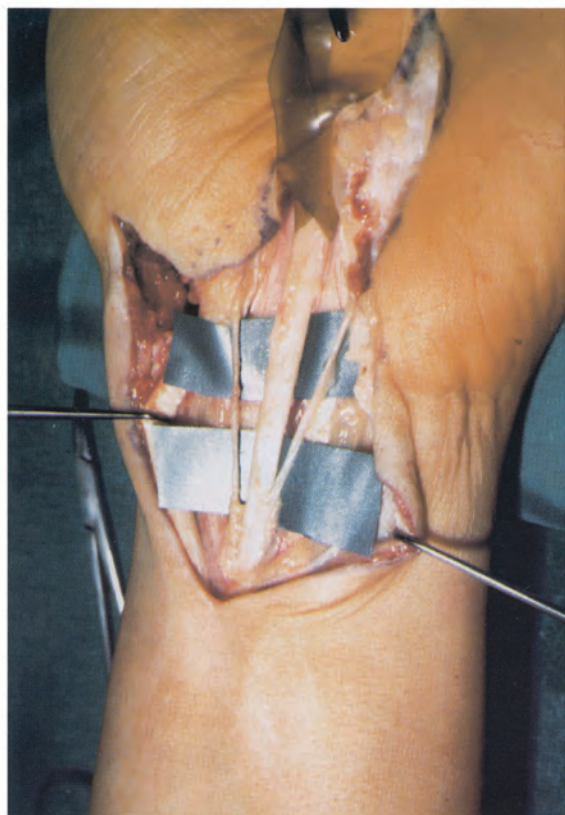


Fig. 14-9. Nervo mediano con duplice ramo cutaneo tenare e ipotenare.

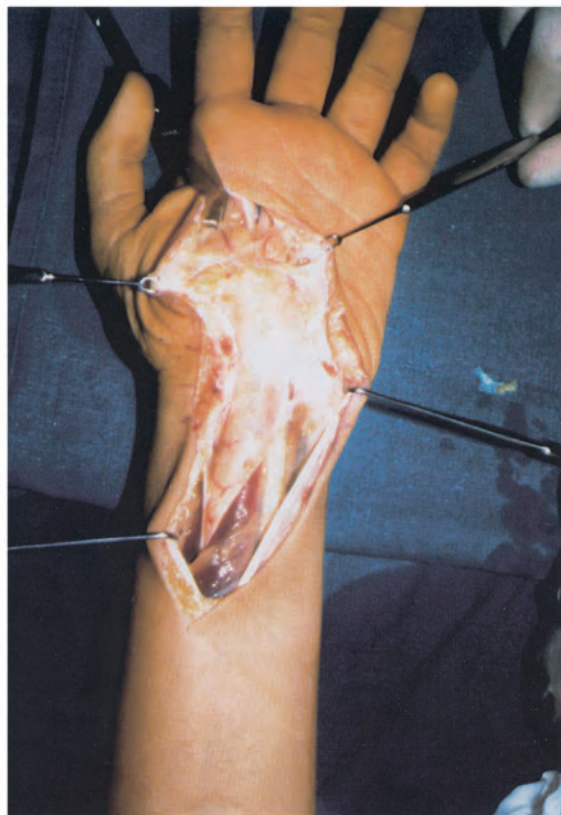

Fig. 14-11. Lipofibroma del nervo mediano.

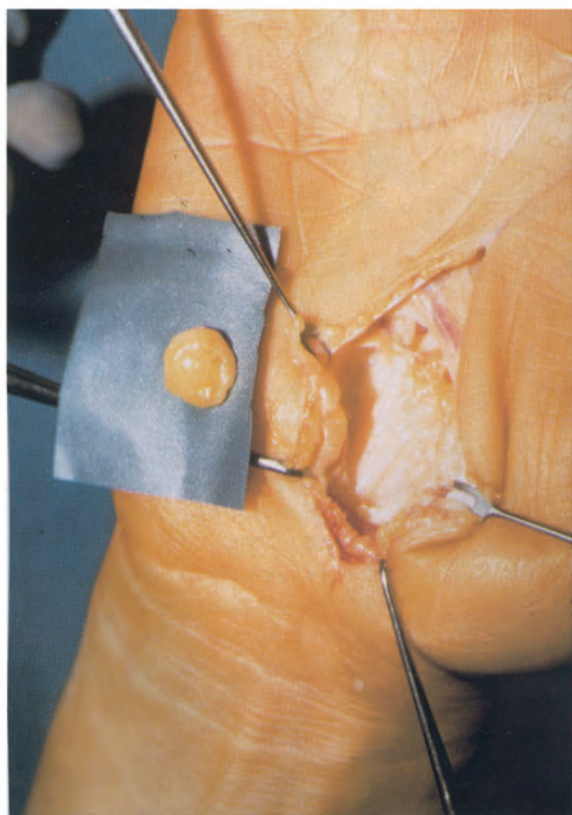


Fig. 14-10. Lipoma all'interno del canale carpale adeso al nevo mediano.

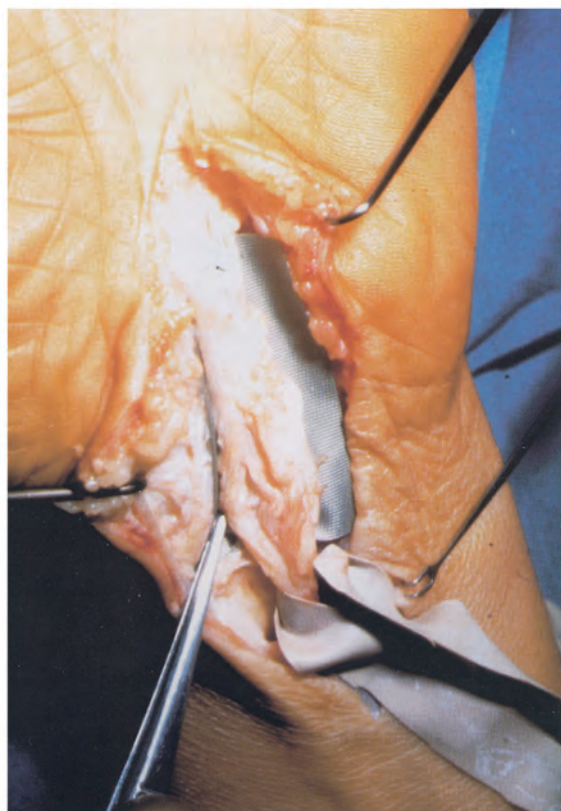


Fig. 14-12. Neurofibroma del nervo mediano.

Nella fase post-operatoria

Consiglio di applicare sempre un drenaggio passante attraverso i punti di sutura, da rimuovere il giorno successivo allo scopo di evitare ematomi.

Nella fase rieducativa

È consigliabile, dopo circa 3 settimane, fare eseguire al paziente, automassaggi di scollamento sulla cicatrice, con pomate cortisoniche e, successivamente, ciclo di ultrasuonoterapia fino alla completa guarigione cutanea.

Bibliografia

1. Marie P, Foix C. Atrophie isolee de l'eminence thenar d'origine nevritique, role du legamente annulaire anterieur du carpe dans la pathogenie de la lesion. *Revue Neurol* 21: 647, 1913.
2. Learmonth JR. The principle of decompression in the treatment of certain diseases of peripheral nerves. *Surg Clin North Am* 13: 905, 1933.
3. Amadio PC. First carpal tunnel release? *J Hand Surg* 20B, 1: 40, 1995.
4. Phalen GS. The carpal tunnel syndrome. Seventeen years experience in diagnosis and treatment of six hundred fifty-four hands *J Bone Joint Surg* 48A: 211, 1966.
5. Bertolotti P. Sindromi da intrappolamento dell'arto superiore. Fondazione Savonese per gli Studi sulla Mano, 81-121, 1993.
6. Taleisnik J. The palmar cutaneous branch of the median nerve and the approach to the carpal tunnel. *J Bone Joint Surg* 55A: 121, 1973.
7. Cacialli S, Grazini S. Analisi dei risultati sfavorevoli nel trattamento chirurgico nella sindrome del tunnel carpale. *Riv Chir Mano* Vol. 20, 421-425, 1983.
8. Crandall RE, Weeks PM. Multiple nerve dysfunction after carpal tunnel release. *J Hand Surg* 13A, 584-589, 1988.
9. Amadio PC. The Mayo Clinic and carpal tunnel syndrome. *Mayo Clin Proc* 67: 42, 1992.
10. Delcroix G. Su alcuni casi di variazione del nervo mediano alla regione del polso. *Riv. Chir. Mano*, 3, 228-230, 1965.
11. Lanz U. Anatomical variations of the median nerve in the carpal tunnel. *J Hand Surg* 2: 53, 1977.

TECNICA A CIELO APERTO: INCISIONE AL PALMO

R. Luchetti

INTRODUZIONE

In letteratura esiste una ampia descrizione sull'approccio chirurgico per la sezione del legamento trasverso del carpo¹⁻¹⁹.

Le incisioni chirurgiche con localizzazione polso-palmo hanno lasciato il posto alla sola incisione al palmo, non escludendo tuttavia la possibilità di estensione al polso. La scelta di un approccio chirurgico più corto e la scelta della sede di incisione dipendono da vari fattori: (1) miglioramento nella conoscenza della fisiopatologia della compressione del nervo mediano al canale carpale (corrispondenza anatomica fra sede di compressione del nervo e proiezione cutanea palmo-polso) (Figg. 15-1, 15-2 e 15-3); (2) incremento degli interventi chirurgici per STC a favore delle forme lievi e medie; (3) aumento di richieste estetico-funzionali da parte dei malati.

Relativamente all'approccio palmare, Ariyan¹ ed Nigst²⁰ raccomandano una incisione curvilinea e longitudinale sulla o parallela alla piega tenare che attraversa il palmo con direzione ulnare lungo l'asse del 4° raggio (Fig 15-4). L'incisione si estende sul tallone della mano e curva ulnarmente prima del polso. L'estensione per 1-2 cm al polso è facoltativa. Si seziona il LTC poi la fascia antibrachiale per 3 cm fino alla piega flessoria distale del polso. Si ispeziona il fondo del canale per la ricerca di eventuali masse. La tenovaginallectomia non viene eseguita se non quando essa appare ipertrofica come nella artrite reumatoide.

Taleisnik¹⁹ inizia l'incisione alla piega intertenare, nel mezzo del palmo e continua prossimalmente fino al punto dove il margine ulnare del 4° raggio interseca la piega distale del polso (Cap. 14). Il LTC è isolato e diviso longitudinalmente vicino al punto dove si incontra il tessuto adiposo che avvolge l'arcata vascolare palmare superficiale, che viene isolata. Se è necessaria una esposizione maggiore prossimale, al polso, si esegue una estensione prossimale dell'incisione in senso ulnare.

Gelberman²¹ consiglia un approccio puramente palmare (molto simile a quella di Connolly)²². Il punto di repere prossimale lo si ricerca mediante la flessione del 4° dito verso la piega distale del polso. Segnato questo punto si traccia la linea di sezione cutanea curvilinea a proiezione sulla linea del 4° raggio. È sconsigliato andare lateralmente a questa linea sia per la incisione cutanea che per l'esposizione sottostante. La linea di incisione cutanea è ulnare rispetto alla piega tenare ed è di 2 mm ulnare rispetto alla linea del 4° raggio. Per la dissezione utilizza mezzi ottici a 3,5x di ingrandimento. Appena incisa la cute presta molta attenzione alla ricerca di eventuali branche sensitive anomale che incrociano la linea di incisione cutanea stessa (Cap. 13). Appena isolato il margine prossimale del LTC inizia la sua sezione sempre in linea con il 4° raggio. La metà distale del LTC è sezionata a strati. Presta, inoltre, molta attenzione al tessuto adiposo medio palmare che circonda il fascio vascolare dell'arcata superficiale. Quindi seziona la porzione della fascia antibrachiale per 2-3 cm. Eleva, poi, il margine esterno del LTC, cioè verso i muscoli tenari, e distacca il nervo mediano dal LTC stesso e ne controlla la sede di compressione e lo spessore dell'epinevrio. Prima di rimuovere il tourniquet e suturare la cute infila il tessuto con lidocaina all'1% senza epinefrina. Applica alla fine un tutore volare per mantenere il polso in estensione di 30°.

TECNICA PREFERITA DALL'AUTORE

La tecnica di anestesia è a discrezione del chirurgo e dell'anestesista in accordo con il paziente. L'intervento viene sempre eseguito dopo avere provocato l'ischemia dell'arto mediante applicazione di un tourniquet alla radice dell'arto. L'intervento può esser eseguito da un unico chirurgo con l'aiuto di uno/a strumentista. I ferri chirurgici necessari (Fig. 15-5) per l'intervento sono: un bisturi (lama n°15), due uncini, due pin-

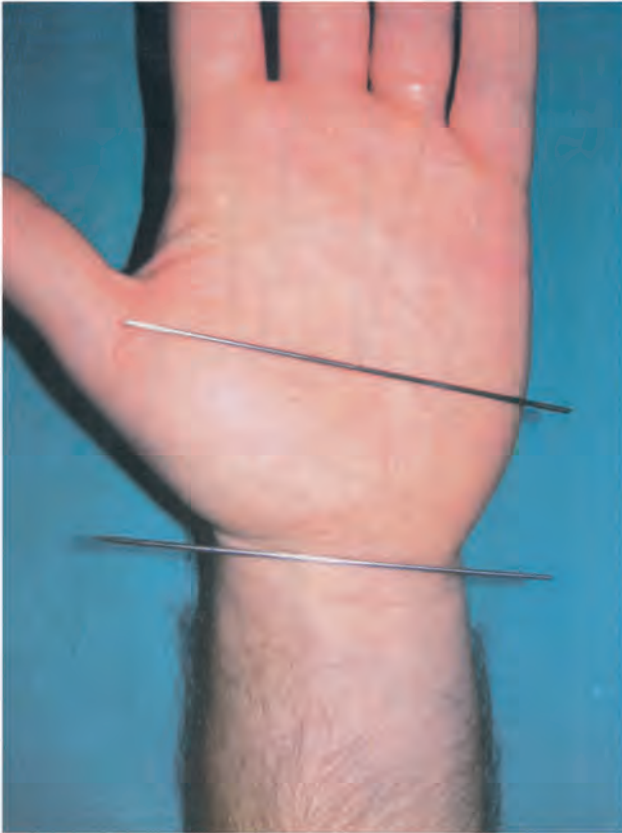


Fig. 15-1. Limiti cutanei palmo-polso del canale carpale.

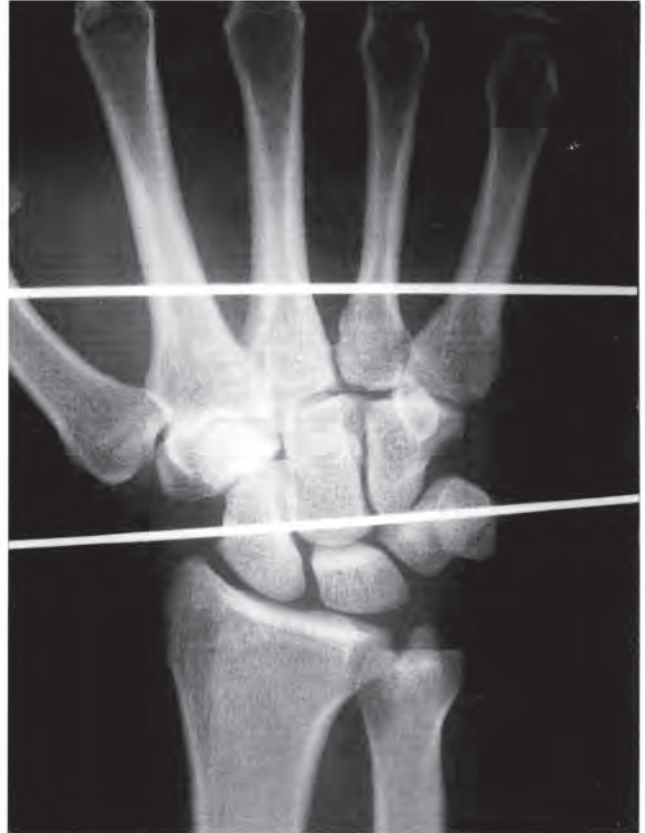

Fig. 15-2. Demarcazione radiografica scheletrica in proiezione antero-posteriore, prossimale e distale, del canale carpale.

ze (una anatomica ed una chirurgica) un paio di forbici a punta curva smussa ed un palpatorescaltatore di piccole dimensioni ed, infine, una matita dermografica per disegnare l'incisione. È utile una "mano di piombo" per bloccare le dita e posizionare la mano ed il coagulatore bipolare per l'emostasi.

L'incisione inizia in sede medio palmare sulla proiezione del 4° raggio, subito al di sotto della piega flessoria del palmo della mano e prosegue prossimalmente fino alla piega flessoria distale del polso. L'incisione è completamente rettilinea, talvolta curvilinea a concavità ulnare (Fig. 15-6).

Per esporre meglio le formazioni sottostanti vengono applicati due uncini da cute. Sono consigliati gli ingrandimenti oculari per prestare attenzione ad eventuali branche terminali sensitive del nervo cutaneo palmare del nervo mediano^{23,24} o provenienti del nervo ulnare²⁵ e quindi proteggerle (Figg. 15-7 e 15-8). Nel tratto centrale, centro-prossimale della sede di incisione si incontra il tessuto adiposo pre-legamento che viene dissezionato, proteggendo le eventuali suddette strutture nervose sensitive. L'emostasi viene eseguita accuratamente per strati, soprattutto in questo tessuto adiposo. A questo punto si cambia l'uncino ulnare utilizzando uno spatolare per una maggior protezione ed apertura dell'accesso chirurgico. Procedendo sempre in senso disto-prossimale si seziona la fascia palmare e si perviene allo strato più profondo rappresentato dal legamento trasverso. Distalmente al legamento si isola la fascia che ricopre il ramo palmare dell'arcata proveniente dall'arteria ulnare. Anche questa fascia viene incisa e si espone l'arteria ulnare prima dell'arcata superficiale. Tale formazione vascolare viene ritirata ulnarmente e protetta. Si ese-

gue, quindi, l'incisione del legamento trasverso che, a questo punto ed a tale livello, ha forma lievemente conoide con apertura distale. L'incisione del legamento viene eseguita dal lato ulnare, verso l'uncino dell'uncinato, e le prime formazioni che debordano fuori sono i tendini flessori del 5° dito (da Fig. 15-9 a Fig. 15-13). Durante la sezione di questa parte del LTC, è importante fare attenzione poiché non è infrequente che compaiano i rami terminali del nervo mediano e l'eventuale anastomosi con il nervo ulnare (Fig. 15-14). L'incisione procede in senso prossimale e si apprezza la consistenza del legamento che cambia. In questa sede, infatti, è più spesso. Raggiunto il termine prossimale del legamento trasverso del carpo corrispondente alla piega distale del polso il procedimento può considerarsi concluso. Può comunque proseguire per via sottocutanea iniziando la sezione della fascia antibrachiale per alcuni centimetri. Due uncini applicati ai margini prossimali della incisione spostano la cute e permettono la visione della fascia. Si utilizza un piccolo scaltatore smusso e si saggiano le eventuali formazioni anatomiche che si fissano a tale livello e lentamente vengono scollate. La fascia viene sezionata con forbici a punta curva e smussa.

Per chi ha già una buona manualità, questa operazione può essere eseguita ancora per un certo tratto mediante un bisturi con lama del n°15. I due uncini sollevano la cute ed espongono la fascia: uno scaltatore viene inserito al di sotto del legamento per lo scollamento delle strutture aderenti e per creare uno spazio per l'introduzione della lama del bisturi. La lama viene introdotta a piatto con la parte tagliente rivolta verso il lato ulnare e la si spinge delicatamente in senso prossimale. La

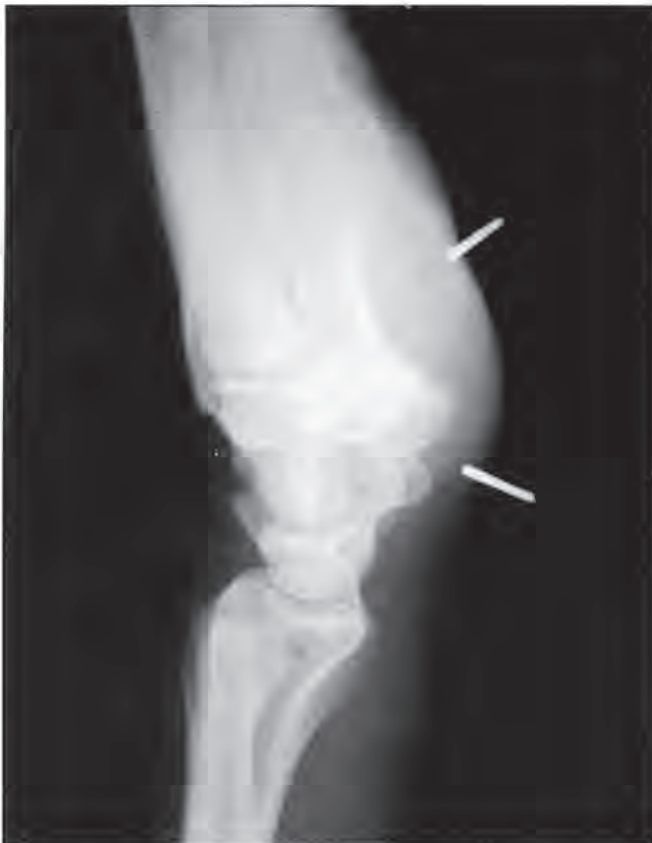

Fig. 15-3. Demarcazione radiografica scheletrica in proiezione laterale, prossimale e distale, del canale carpale.

trazione in superficie esercitata dai due uncini apre il canale e favorisce l'entrata della lama senza difficoltà. Appena entrata tutta la lama si esegue una rotazione di 90° ponendo la parte tagliente volarmente e si esegue una pressione verso l'alto provocando un tipico effetto di tessuto che viene sezionato. Al termine si saggia l'avvenuta sezione con un palpatore. Durante questa manovra che avviene mediante indietreggiamento (prossimo-distale) del palpatore non devono apprezzarsi spostamenti a scatto. In caso di scatto è bene ricontrollare la struttura legamentosa e fasciale e completare la sezione.

Il nervo mediano si reperta frequentemente aderente al legamento e talvolta è così aderente che l'ispessimento delle strutture che l'avvolgono fanno sì che somigli ad un canale proprio per il nervo mediano. Il nervo viene distaccato con delicatezza dal legamento mediante l'utilizzazione di forbici a punta smussa facendo attenzione ad eventuali formazioni nervose che si dipartono dal nervo mediano stesso. Tali formazioni nervose possono corrispondere a rami sensitivi anomali del nervo cutaneo palmare che sorgono da qualsiasi parte del nervo mediano, anche dal lato ulnare e dalla porzione più distale, oppure a rami motori accessori anomali od a rami comunicanti per il nervo ulnare. Essi possono perforare il legamento e rappresentano un punto di fissità per il nervo mediano, condizione favorente per la patologia compressiva. Esiste un'altra formazione nervosa che deve esser controllata: è il ramo anastomotico per il nervo mediano che proviene dal nervo ulnare²⁶ appena fuori dal canale.

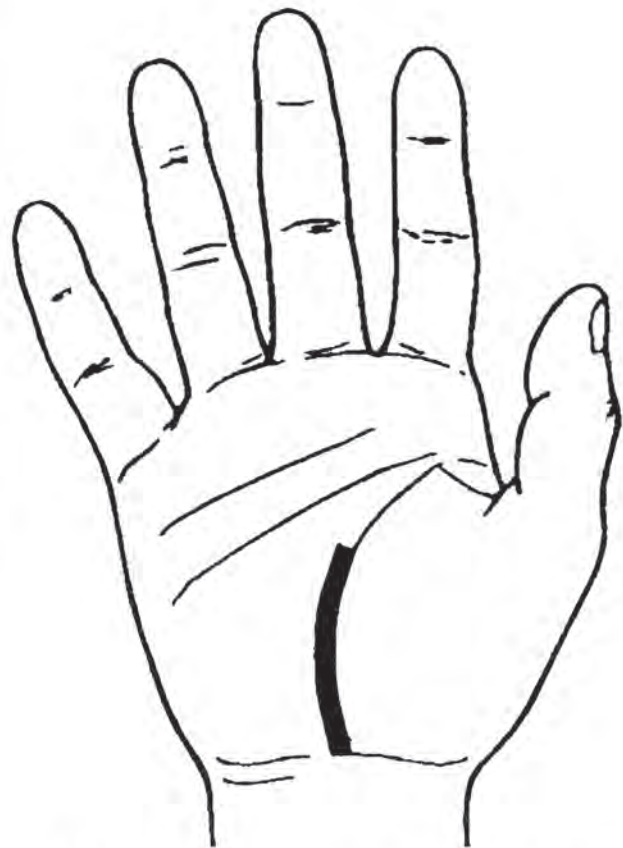

Fig. 15-4. Schema dell'incisione cutanea secondo Ariyan e Nigst.

Il controllo del nervo mediano avviene contemporaneamente a queste manovre oppure in un tempo successivo. Se le strutture fascicolari del nervo non sono riconoscibili, poiché esso manifesta un ispessimento del suo rivestimento più esterno è indicata una epineuriotomia. Questa procedura tecnica viene eseguita dal lato ulnare del nervo, per evitare eventuali fissità nel corso della cicatrizzazione. Infatti, se le sedi di sezione del legamento e della epineuriotomia del nervo mediano cadono una sull'altra è possibile che si crei un legame cicatriziale tale da fissare nuovamente il nervo. Se le strutture fascicolari del nervo sono riconoscibili questa procedura tecnica non è necessaria.

Non eseguiamo mai la epineuriectomia né la neurolisi interna senza particolare motivo. Essa può provocare fenomeni di devascularizzazione del nervo e quindi danni iatrogeni. Se queste devono esser eseguite, utilizziamo ingrandimenti ottici come occhiali o microscopio.

Le branche nervose anomale vengono seguite e liberate dal loro passaggio nel legamento mediante sezione dello stesso. Questo serve ad evitare punti di fissità del nervo mediano, causa di eventuale recidiva di STC. Il ramo motore è sistematicamente ricercato per verificarne la posizione. Se il suo passaggio è extralegamentoso, è sufficiente il solo controllo; se è intralegamentoso, è bene eseguire la decompressione per sezione del legamento come per le branche anomale. Se presenta un ingrossamento pre-stenotico, eseguiamo una epineuriotomia.

Fig. 15-5. Carrello operatorio completo di strumenti necessari per il trattamento chirurgico della STC.

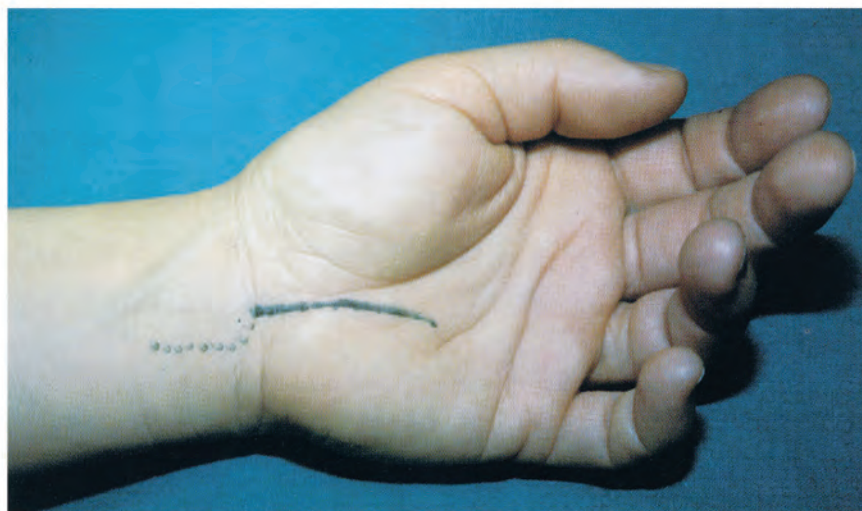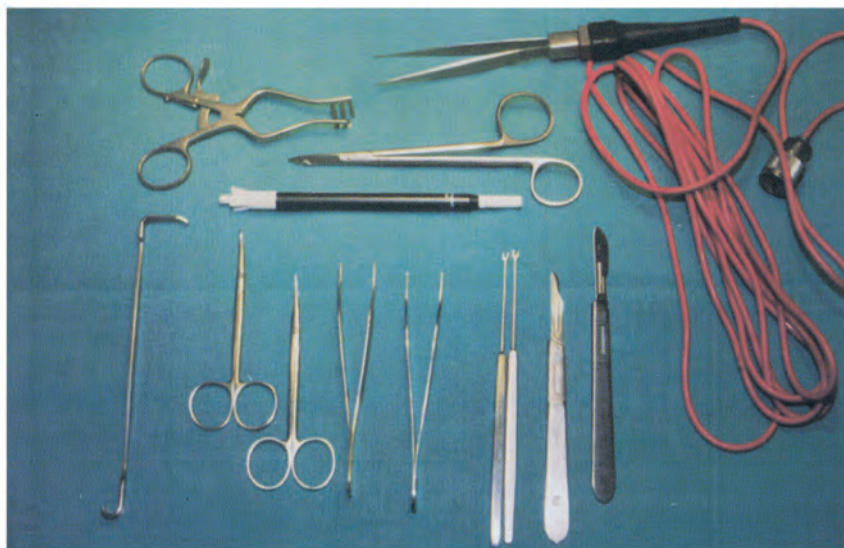


Fig. 15-6. Disegno dell'incisione cutanea.

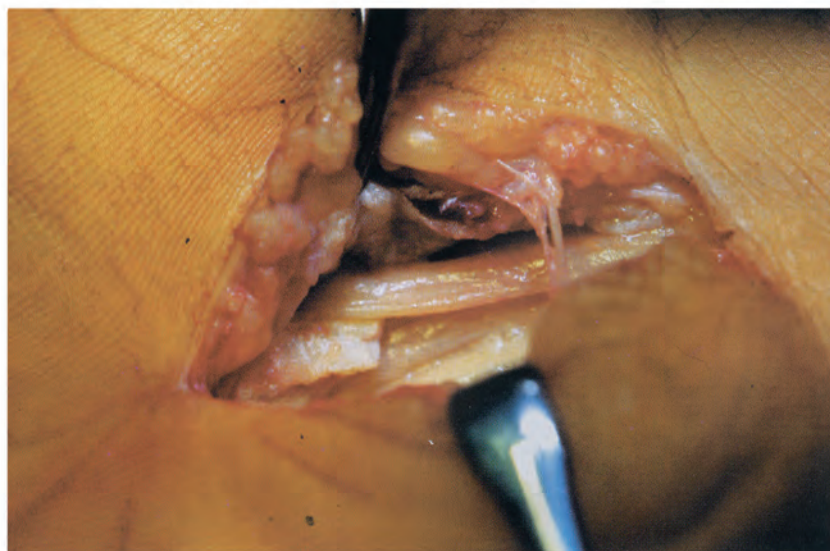

Fig. 15-7. Esempio di riscontro chirurgico di ramo sensitivo che attraversano l'incisione cutanea.

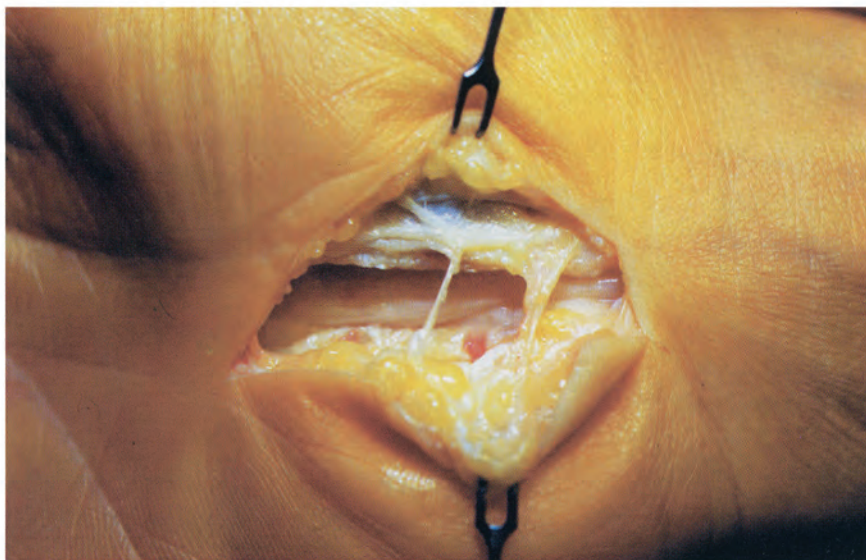


Fig. 15-8. Esempio di riscontro chirurgico di due rami sensitivi che attraversano l'incisione cutanea.

Fig. 15-9. Disegno della sede di incisione del legamento trasverso del carpo.

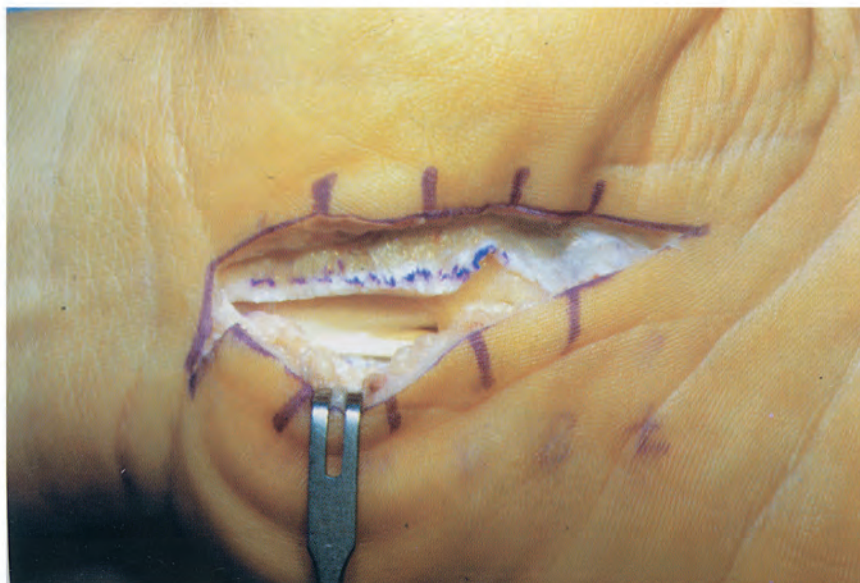
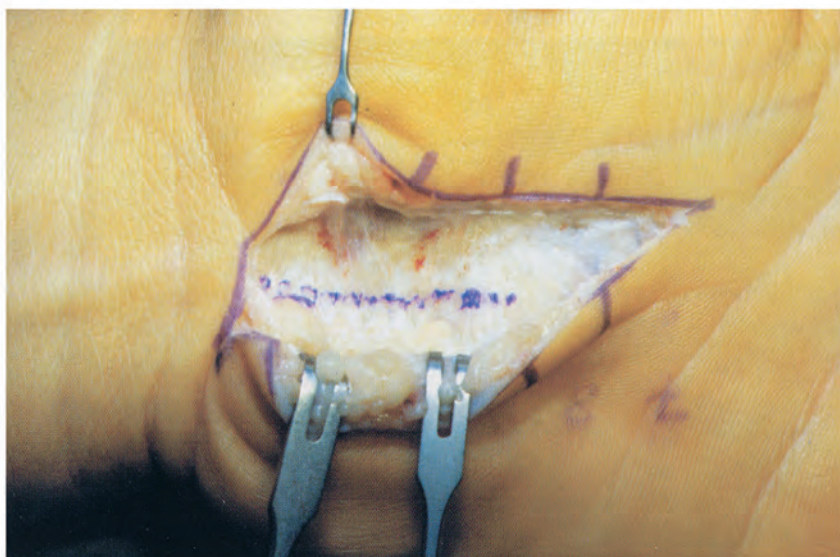


Fig. 15-10. Sezione del legamento.

Fig. 15-11. Nervo mediano aderente al piano profondo del legamento trasverso.

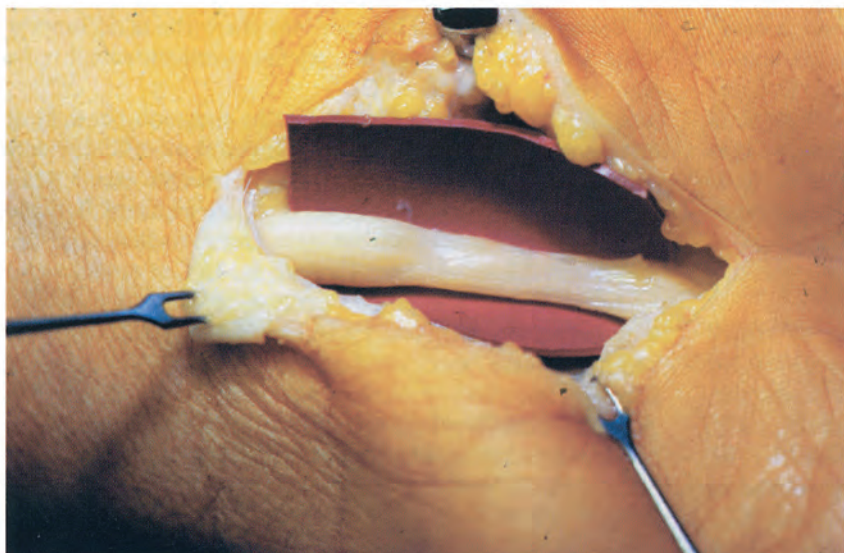
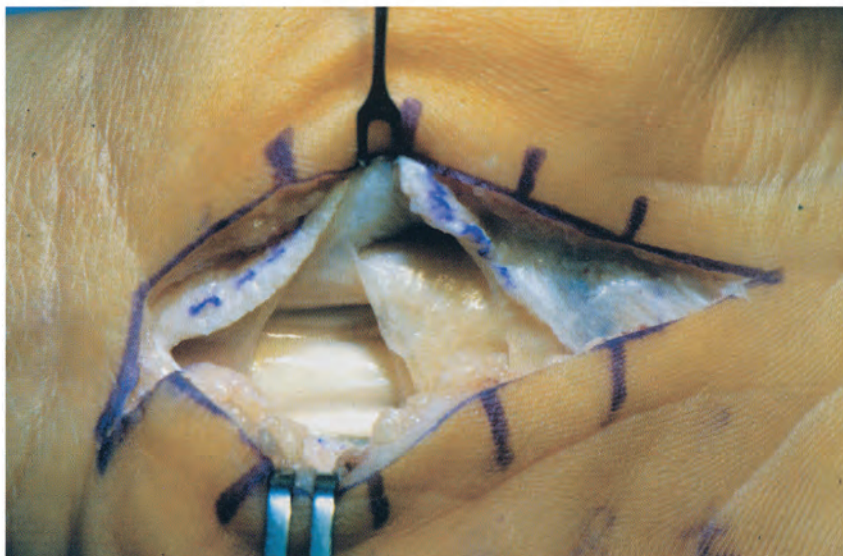


Fig. 15-12. Esposizione del nervo mediano con evidenziatore: nota la duplice sede di compressione.

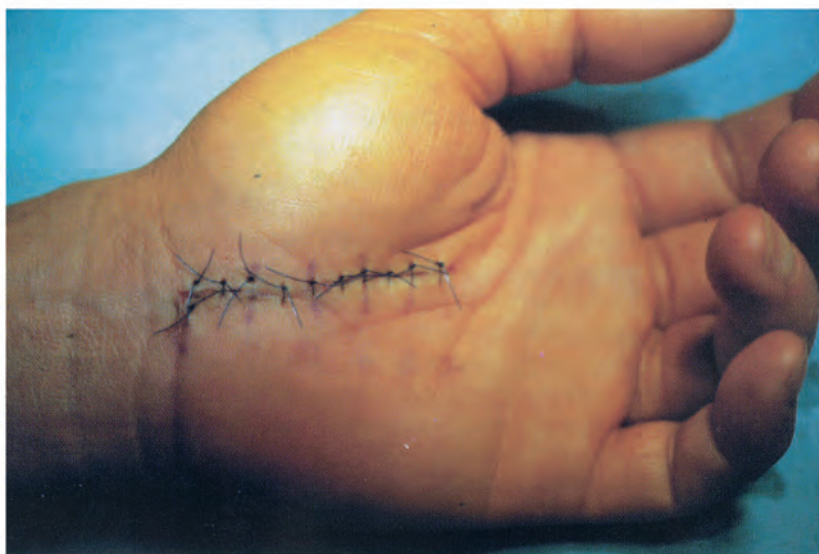

Fig. 15-13. Sutura cutanea.

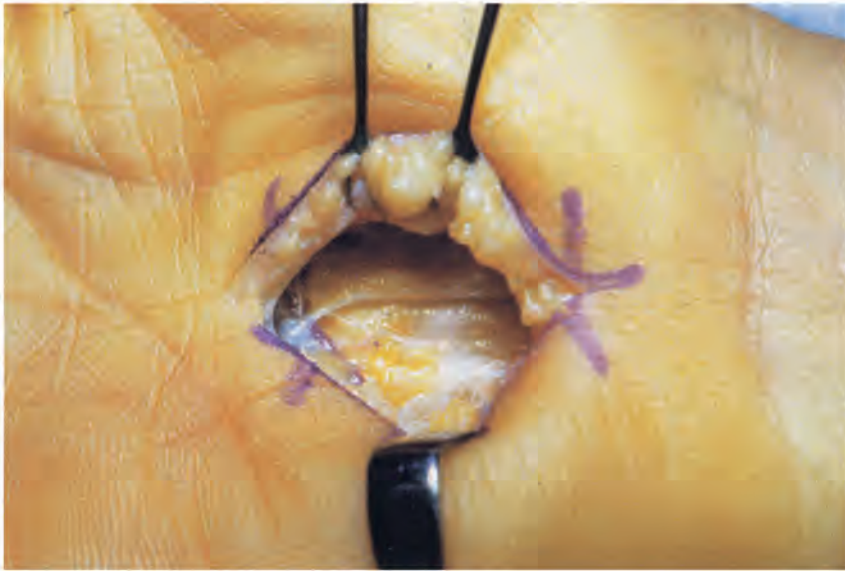


Fig. 15-14. Ramo anastomotico distale fra nervo mediano e nervo ulnare.

Il nervo viene poi controllato nel suo scorrimento in senso longitudinale²⁷⁻²⁹. A questo scopo, con un uncino da cute si solleva il lembo radiale di LTC e si espone il nervo. Con una pinza, si trazona in senso distale il tessuto perinervoso e si espone la parte di nervo mediano che rimane nascosta in sede prossimale e, se necessario, si esegue anche in questa sede la epineurotomia. Se esistono dubbi circa la sua integrità come eventuali neuromi laterali da stenosi costringitiva consigliamo di ampliare l'incisione cutanea ed esporre il nervo direttamente per poter trattare tale condizione.

A procedure terminate si rimuove il tourniquet, si esegue accurata emostasi e si sutura la cute con filo di sutura in Nylon o Dermalon 4/0 o 5/0. Vengono applicati dei sottili drenaggi di plastica che vengono rimossi alla prima medicazione in 1° o 2° giornata. Il bendaggio elastico, leggermente costringitivo, lascia libere le dita per favorirne la motilità. Non si utilizza alcun tutore di immobilizzazione per il polso ma si consiglia il paziente di non flettere il polso e di eseguire da subito esercizi di mobilizzazione libera delle dita e del polso nella solo estensione.

PROCEDURE TECNICHE AGGIUNTIVE

Decompressione del canale di Guyon

Nel 1973, Sedal³⁰ riportava la presenza di anomalie dei SAP del nervo ulnare nel 40% dei pazienti affetti da STC. Sulla base di questi dati sosteneva l'utilità di una decompressione contemporanea del canale di Guyon al momento del trattamento della STC.

Nel 1985, Silver e coll.³¹ valutarono gli effetti della decompressione del tunnel carpale su pazienti con documentata anomalia neuroelettrica del nervo mediano e del nervo ulnare. Una percentuale significativa di questi casi aveva segni clinici di compressione del nervo ulnare al polso. Dopo decompressione isolata del tunnel carpale, senza decompressione del canale di Guyon, l'89% dei casi presentava un miglioramento sintomatologico nel territorio di distribuzione del nervo ulna-

re. Basandosi su questi dati potè sostenere che la decompressione del canale di Guyon non era necessaria durante il trattamento chirurgico della STC.

Uno studio morfologico recente ha mostrato come la dimensione e la forma del canale di Guyon si modifichino dopo la decompressione del canale carpale. Mediante esame RM si è dimostrato che il canale del nervo ulnare aumenta di diametro e da triangolare diventa ovoidale. Questi risultati sostengono l'osservazione di Silver. Le fibre del LTC si estendono ulnarmente verso l'uncino dell'uncinato e vanno a formare il tetto del canale di Guyon. La sezione delle fibre del LTC, dal suo lato ulnare, mette in detensione le fibre del canale di Guyon.

Si raccomanda quindi questa procedura aggiuntiva solo per quelle condizioni di accertata compressione del nervo ulnare al canale di Guyon.

Sinoviectomia

La sinoviectomia dei tendini flessori non è indicata se non nelle condizioni di evidente forma proliferativi, che compare unicamente nell'artrite reumatoide.

Non sono mai state riportate complicanze da mancata asportazione della vaginale dei tendini flessori al momento del trattamento della STC idiopatica²¹.

Trattamento post-operatorio consigliato dall'autore

La mano viene mantenuta in posizione antidecleva, cioè ad un livello superiore a quello del cuore, sia che il paziente sia in posizione ortostatica che clinostatica. Il paziente viene invitato a muovere le dita, il gomito e la spalla più volte al giorno, iniziando dal momento in cui cessa l'effetto dell'anestesia di plesso. Può esser mosso anche il polso contemporaneamente alle dita. Non può eseguire sforzi, tuttavia può usare la mano per attività di vita di relazione purchè in assenza di sforzi.

Alla prima medicazione vengono rimossi i drenaggi. Il paziente esegue medicazioni due volte al giorno che consistono

in bagni della mano, e quindi della ferita, in una soluzione di acqua ed Amuchina (1 cucchiaino per 1 litro di acqua). I bagni hanno la durata di 20 minuti e il paziente deve esercitarsi durante i bagni a muovere le dita (esercizi di presa) ed il polso (sola estensione). Eseguito il bagno di pulizia è sufficiente una copertura della ferita con garza sterile e la fasciatura elastica di protezione. Non vengono usate altre soluzioni medicamentose, né pomate antibiotiche. Il trattamento medico postoperatorio è caratterizzato dalla somministrazione per 3 giorni di un antibiotico a largo spettro e di un antiflogistico, antiedemigeno. I punti vengono rimossi in 8^a-9^a giornata. I bagni di pulizia continuano per un'ulteriore settimana. Progressivamente il paziente viene invitato ad utilizzare la mano nella vita quotidiana evitando, tuttavia, sforzi o lavori a rischio. Dopo 3 settimane è concesso un lavoro contro progressiva resistenza. Il ritorno al lavoro coincide con la 6^a settimana, quando è permesso uno sforzo contro resistenza.

In caso di edema della mano od iniziale algodistrofia si inizieranno i bendaggi delle dita e della mano e verrà prescritta terapia di supporto specifica (Cap. 33).

PUNTUALIZZAZIONI E CONSIGLI

Eseguiamo sempre l'intervento chirurgico in anestesia di plesso o locale. In quest'ultima evenienza, la presenza di liquido anestetico nella sede di trattamento può ritardare le manovre chirurgiche. Il tourniquet per ischemizzare l'arto superiore è ben tollerato fino a 15 minuti, tempo più che sufficiente per l'intero intervento.

L'incisione chirurgica è condizionata dalla presenza di due formazioni nervose: il nervo cutaneo palmare e il ramo motore del nervo mediano³². Le branche sensitive, anomale, del nervo ulnare²⁵ possono attraversare la sede di incisione come quelle del nervo cutaneo palmare²³ ed esser la causa di dolore in sede di cicatrice. Per questo, durante la dissezione e dopo l'incisione cutanea, è necessario prestare estrema attenzione ad individuarle e risparmiarle.

La sezione del legamento trasverso del carpo può iniziare prossimalmente o distalmente, purchè sia sezionato totalmente. La sezione della fascia antibrachiale per 2-3 cm è facoltativa, ma consigliata. La sezione del legamento deve avvenire il più ulnare possibile. Esso mantiene una funzione di protezione e di puleggia anche dopo la sua sezione, sebbene il canale cambi dimensioni. La forza di presa, ridotta dopo l'intervento, recupera totalmente a 6 mesi³³.

La decompressione del tunnel carpale è sufficiente di per sé a curare la sindrome compressiva del nervo mediano al canale carpale. Gelberman³⁴ ha mostrato come la semplice decompressione porti a guarigione i pazienti affetti da STC senza necessità di eseguire manovre direttamente sul nervo stesso come la neurolisi interna. Non trovò, infatti, alcuna differenza statisticamente significativa nei risultati di pazienti affetti da STC gravi trattati con decompressione semplice rispetto a quelli trattati con neurolisi interna del nervo mediano. Gli stessi risultati sono stati confermati da lavori di Mackinnon³⁵ e Dellon³⁶. Tuttavia, è bene ricordare che qualora si riscontri un epinevrio ispessito è utile eseguire una epineurotomia per decomprimere i fascicoli. Myers³⁷ ha dimostrato che la pressione endoneurale può elevarsi se sottoposta a compressione esterna e si mantiene alta anche dopo

riduzione di quella esterna come avviene dopo decompressione^{38,39}. La sede della epineurotomia deve essere quella dal lato ulnare del nervo⁴⁰.

La tenovaginallectomia è riservata solo a quei casi in cui risulta è ipertrofico-iperplastica, come nella malattia reumatoide. Attraverso questa incisione il nervo mediano viene completamente controllato: con la semplice trazione longitudinale flettendo il polso e/o le dita si può esporre il nervo sia prossimalmente che distalmente al canale. Questa manovra è pericolosa e deve essere eseguita con estrema attenzione e delicatezza. Con questa manovra è possibile eseguire un'ulteriore epineurotomia prossimale e/o distale del nervo esposto.

Il ramo motore va sempre controllato poichè può essere compresso in associazione alla compressione del nervo mediano o isolatamente²¹. Un mancato trattamento di questo livello di compressione manterrà il difetto muscolare tenare.

Bibliografia

1. Ariyan S, Watson HK. The palmar approach for the visualization and release of the carpal tunnel. An analysis of 429 cases. *Plast Reconstr Surg* 60, 539-547; 1977.
2. Crow RS. Treatment of the carpal tunnel syndrome. *Br Med J* 1, 1611-1615; 1960.
3. Cseuz KA, Thomas JE, Lambert EH, Love JG, Lipscomb PR. Long-term results of operation for carpal tunnel syndrome. *Mayo Clin Proc* 41, 232-241; 1941.
4. Dahlin LB, Danielson N, Ehira T et al. Mechanical effects of compression on peripheral nerves. *J Biochem Eng* 108, 120; 1986.
5. Denman EE. The anatomy of the incision for carpal tunnel decompression. *Hand* 13, 17-28; 1981.
6. Eboh N, Wilson DH. Surgery of the carpal tunnel. Technical note. *J Neurosurg* 49, 316-318; 1978.
7. Freshwater MF, Arons MS. The effect of various adjuncts on the surgical treatment of carpal tunnel syndrome secondary to chronic tenosynovitis. *Plast Reconstr Surg* 61, 93-96; 1978.
8. Harris CM, Tanner E, Goldstein MN, Pettet DS. The surgical treatment of the carpal tunnel syndrome correlated with preoperative nerve conduction studies. *J Bone Joint Surg* 61A, 93; 1979.
9. Hoppenfeld S, deBoer S. Surgical Exposures in orthopaedics: the anatomic approach. Philadelphia: JB Lippincott, 1984: 154-157.
10. Hunt WE, Luckey WT. The carpal tunnel syndrome. Diagnosis and treatment. *J Neurosurg* 21, 178-181; 1964.
11. Loong SC, Seah SC. Comparison of median and ulnar sensory nerve action potentials in the diagnosis of the carpal tunnel syndrome. *J Neurol Neurosurg Psychiatry* 34, 750; 1971.
12. MacDonald RI, Lichtman DM, Hanlon JJ, Wilson JN. Complications of surgical release for carpal tunnel syndrome. *J Hand Surg* 3, 70-76; 1978.
13. Milford L. Carpal tunnel and ulnar tunnel syndromes and stenosing tenosynovitis. In: Edmondson AS, Crenshaw AH, eds. *Campbell's operative orthopaedics*, ed 7. St Louis: CV Mosby, 1987: 459-461.
14. Mitz V, LeViet D, Vilain R. Syndrome du canal carpien. Incision esthétique. *Nouv Presse Med* 11, 2353-2354; 1982.
15. Phalen GS. The carpal tunnel syndrome. Seventeen years experience in diagnosis and treatment of 654 hands. *J Bone Joint Surg* 48A, 211; 1966.
16. Phalen GS, Gardner WJ, LaLonde AA. Neuropathy of the median nerve due to compression beneath the transverse carpal ligament. *J Bone Joint Surg* 32, 109-112; 1950.
17. Rowland SA. A palmar incision for release of the carpal tunnel. *Clin Orthop* 103, 89-90; 1974.
18. Szabo R. Nerve compression syndromes: diagnosis and treatment. Thorofare, NJ: Slack, 1989.
19. Taleisnik J. Fracture of the carpal bones. In: Chapman MW, ed. *Operative orthopaedics*. Philadelphia: JB Lippincott, 1988: 1346-1348.
20. Nigst H. The carpal tunnel syndrome. Operative technique for surgical decompression. *Orthop and Traumat* 1, 122-129; 1992.
21. Gelberman RH, North ER. Carpal tunnel release. Open release of transverse carpal ligament. In: *Operative nerve repair and reconstruction*, Gelberman RH (ed). Philadelphia: JB Lippincott, 1991: 899-912.

22. Connolly WB. Treatment for carpal tunnel syndrome. London: Wolfe, 1984.
23. Taleisnik J. The palmar cutaneous branch of the median nerve and the approach to the carpal tunnel. An anatomical study. *J Bone Joint Surg* 55A, 1212-1217; 1973.
24. Tomaino MM, Plakseychuk A. Identification and preservation of palmar cutaneous nerves during open carpal tunnel release. *J Hand Surg* 23B:607-608, 1998.
25. Enberg WD, Gmeiner JG. Palmar cutaneous branch of the ulnar nerve. *J Hand Surg* 5, 26-29; 1980.
26. Ferrari GP, Gilbert A. The superficial anastomosis on the palm of the hand between the ulnar and median nerves. *J Hand Surg* 16B, 511-514; 1991.
27. McLellan DL, Swash m. Longitudinal sliding of the median nerve during movements of the upper limb. *J Neurol Neurosurg Psychiatry* 39, 566-570; 1976.
28. Wilgis M. The significance of longitudinal excursions in peripheral nerves. *Hand Clin* 2, 761-768; 1986.
29. Millesi H, Zock G, Rath Th. The gliding apparatus of peripheral nerve and its clinical significance. *Ann Hand Surg* 9, 87-97; 1990.
30. Sedal L, McLeod JG, Walsh JC. Ulnar nerve lesions associated with the carpal tunnel syndrome. *J Neurol Neurosurg Psychiatry* 36, 118-123; 1973.
31. Silver MA, Gelberman RH, Gellman H, et al. Carpal tunnel syndrome: associated abnormalities in ulnar nerve function and the effect of carpal tunnel release on these abnormalities. *J Hand Surg* 10A, 710; 1985.
32. Kuhlmann NR, Tubiana R, Lisfranc R. Apport de l'anatomie dans la comprehension des syndromes du canal carpien et des sequelles des interventions decompressives. *Rev Chir Orthop* 64, 59-, 1978.
33. Gellman H, Kan D, Gee V, Kuschner SH, Botte MJ. Analysis of pinch and grip strength after carpal tunnel release. *J Hand Surg* 14A, 863-864; 1989.
34. Gelberman RH, Pfeffer GB, Galbraith RT, Szabo RM, Rydevik B, Dimick M. Results of treatment of severe carpal-tunnel syndrome without internal neurolysis of the median nerve. *J Bone Joint Surg* 69A, 896-903; 1987.
35. Mackinnon SE, òBrien JP, Dellon AL, McLean AR, Hudson AR, Hunter DA. An assessment of the effects of internal neurolysis on a chronically compressed rat sciatic nerve. *Plast Reconstr Surg* 81, 251-258; 1988.
36. Dellon AL, Mackinnon SE. Surgery of peripheral nerves. New York, Thieme, 1988.
37. Myers RR, Heckman HM, Powell HC. Endoneurial fluid is hypertonic: result of microanalysis and its significance in neuropathy. *J Neuropathol and Exper Neurol* 42, 217-224; 1983.
38. Lundborg G, Myers P, Powell H. Nerve compression injury and increased endoneurial fluid pressure: a "miniature compartment syndrome". *J Neurol Neurosurg Psych* 46, 1119-1124; 1983.
39. Lundborg G. Nerve injury and repair. New York Churchill Livingstone, 1988.
40. Carroll RE, Green DP. The significance of the palmar cutaneous nerve at the wrist. *Clin Orthop* 83, 24-27; 1972.

TECNICA A CIELO APERTO: MINI INCISIONE DISTALE (ASSOCIATA AD UN PROGRAMMA RIABILITATIVO ERGONOMICO)

P.A. Nathan

INTRODUZIONE

Scopo di questo lavoro è presentare ciò che penso essere un modo economico, efficace ed efficiente per il trattamento della sindrome del tunnel carpale (STC). Il risultato finale di un intervento chirurgico è valutato dal grado di remissione dei sintomi e dalla capacità del paziente di riprendere o no la sua attività lavorativa e quotidiana.

Un'ottima chirurgia deve rispondere ai requisiti delle tre "E": deve risparmiare al massimo la salute e le strutture anatomiche del paziente (economia); deve seguire una metodologia predefinita ripetibile, lasciando la possibilità di piccole modifiche aggiuntive (efficienza); deve ridurre i sintomi e restaurare una funzione completa (efficacia). Un accesso chirurgico semplificato per la decompressione del nervo mediano al polso, con una mini incisione al palmo, soddisfa questi criteri.

Presenteremo prima gli aspetti tecnici di quest'intervento e poi il programma di riabilitazione postoperatorio. Ho scoperto che abbinare un programma riabilitativo postoperatorio produce migliori risultati a distanza e riduce al minimo l'allontanamento del paziente dalla sua normale attività quotidiana. Uno studio retrospettivo sulla capacità di recupero di lavoratori manuali e non, ha rivelato che quelli trattati nel postoperatorio sono ritornati ad un'attività lavorativa modificata dopo circa 9 (9,3) giorni ed a quella normale dopo circa 12 (11,9) giorni.

PROGRAMMA RIABILITATIVO

Storicamente la decompressione a cielo aperto, con una lunga incisione (superiore a 2,5 cm), necessitava di un recupero postoperatorio superiore a quella endoscopica, questo per

la morbidità dovuta all'ampia incisione dei tessuti molli e al "pillar pain" che impediva un precoce ritorno al lavoro (RL) e ad una normale attività quotidiana. La riduzione del tempo di recupero, ottenuto con la tecnica endoscopica, mi ha spinto a provare una decompressione a cielo aperto con una mini incisione per vedere se si poteva ottenere una ripresa simile o sovrapponibile alla tecnica endoscopica. La chiave per ottenere questo risultato doveva essere la diminuzione dell'insulto chirurgico sul tessuto cutaneo e sottocutaneo e limitare la lunghezza dell'incisione in modo che rimanesse il più distale possibile dalla piega distale del polso. Il margine prossimale del legamento trasverso del carpo (LTC) è a livello della piega distale del polso e il legamento si estende distalmente per circa 3 cm. Una mini incisione può, in teoria, ridurre la visione intraoperatoria ed aumentare il rischio di lesione di strutture nobili, ma nella pratica questo non si è mai verificato.

INDICAZIONI, CONTROINDICAZIONI E COMPLICANZE

Da 10 anni, nella decompressione a cielo aperto del nervo mediano al polso (DCA), utilizzo una mini incisione (2 cm) e non ho trovato controindicazioni al suo utilizzo anche in presenza di gravi anomalie del nervo mediano. Diversamente tale tipo di incisione è controindicata nelle recidive o quando è necessario eseguire una sinoviectomia, come nei pazienti reumatici. Le complicanze della DCA sono ben conosciute e la più grave è la lesione del nervo mediano. Quest'evenienza non si è mai verificata nella mia esperienza, anche se la visione intraoperatoria, con la mini incisione al palmo, è ristretta. Con questa tecnica si devono usare specifici accorgimenti per minimizzare i rischi di lesione del nervo mediano e l'eccessivo trauma alle strutture adiacenti.

La valutazione segmentale elettromiografica (inching) della velocità di conduzione del nervo¹ individua la precisa localizzazione del punto di compressione del nervo². Di solito il punto di maggiore compressione del nervo è vicino al margine distale del LTC ed in secondo luogo verso il bordo prossimale del legamento, in un punto prossimale alla piega cutanea distale del polso. Non è quindi necessario estendere l'incisione alla fascia antibrachiale. La validità della valutazione segmentale elettromiografica nella ricerca del punto di compressione è stata dimostrata dagli eccellenti risultati chirurgici ottenuti limitandoci alla sola sezione del LTC.

ANESTESIA

L'intervento viene eseguito in regime di "Day Hospital", in anestesia locale e con svuotamento sanguigno dell'arto superiore utilizzando un laccio emostatico. Si introducono da 5 a 7 cc di xylocaina all'1%, senza epinefrina a livello della piega cutanea distale del polso. L'ago viene posizionato in sede sottocutanea puntando distalmente tra l'eminanza tenare ed ipotenare introducendo il farmaco in quantità necessaria da distendere ed ottenere un lieve pallore della cute. Questa anestesia è sufficiente per tutti i tessuti molli, compreso il LTC nell'area di accesso chirurgico, proteggendo il paziente dal dolore qualora si dovesse toccare il nervo accidentalmente durante l'intervento.

STRUMENTARIO E TECNICA CHIRURGICA

Lo strumentario necessario è in genere in dotazione in qualsiasi sala operatoria e comprende: un paio di forbici di Adson; 3 manici di bisturi con lame del n° 15; due uncini da pelle; forbici lunghe, smusse e curve; un divaricatore autostatico, ed un uncino retto di Ragnall.

Il bordo prossimale della mini incisione non deve essere a meno di 1 cm, distalmente alla plica cutanea distale del polso. Si incide la cute superficialmente fino a raggiungere il tessuto sottocutaneo. Si inserisce il divaricatore autostatico, in modo da mettere in tensione i bordi della ferita e divaricare i tessuti. Successivamente, si incidono i tessuti, mantenendo la parte smussa del bisturi rivolta dorsalmente, con piccoli movimenti in su e giù e in avanti della punta³. Si evita così la sezione inutile ed indesiderata di vene superficiali e nervi cutanei. Una volta liberato il legamento dalle strutture molli sovrastanti, il LTC è inciso con la stessa tecnica (Fig. 16-1), afferrando il manico del bisturi con una mano e stabilizzandolo con le dita dell'altra, per avere un maggior controllo sulla lama. Questa tecnica di incisione, con la lama rivolta verso l'alto, evita le lesioni accidentali del nervo mentre si taglia il legamento. Inoltre, con la lama in questa posizione si evitano incidenti indesiderati nel caso in cui il paziente muova involontariamente la mano, visto che l'anestesia è solo locale.

Una volta penetrati nel legamento, la sua sezione dovrà estendersi in senso distale fino al punto in cui si confonde con la fascia palmare dove è presente un piccolo ammasso di grasso che segna la fine del legamento, ben visibile se si usa un uncino di Ragnall per sollevare la parte distale della ferita. La dissezione distale si arresta prossimalmente all'arcata palmare superficiale. La branca motoria del nervo medianico potrà protrudere, anche se raramente, dal legamento nel punto di disse-

zione o incrociare la superficie volare delle fibre sensitive del tronco nervoso del nervo medianico. Con la lama verso l'alto si evita sempre una possibile lesione del nervo.

Durante la sezione della porzione distale del legamento, l'attenzione deve essere rivolta alla parte prossimale dell'incisione. La visione migliora se con un uncino di Ragnall, si tira verso l'alto il tessuto sottocutaneo. Ancora, questa porzione del legamento viene sezionata con la lama rivolta verso l'alto. Per la ristrettezza dello spazio e la limitata visione, la dissezione prossimale del legamento, fino all'altezza della plica cutanea distale del polso, richiede l'uso di forbici. Per vederla meglio, guardo nel tunnel stando dal lato delle dita. La decompressione è completa quando la punta della forbice raggiunge la fascia antibrachiale ed è palpabile sottocute con le dita, a circa 1-3 cm prossimalmente dalla plica cutanea distale del polso, mentre la si ritira dolcemente rivolta verso la cute. Questa manovra permette di apprezzare eventuali presenza di fibre non sezionate che verranno successivamente tagliate anche se non si ha una visione diretta.

L'incisione cutanea è piccola, ma di dimensioni sufficienti per permettere una completa decompressione del nervo. Non è necessario ricercare il ramo motore anche se l'elettromiografia ha rilevato un rallentamento della componente motoria. La sezione del LTC decompone sia le fibre nervose sensitive che quelle motorie. Secondo la mia esperienza, il coinvolgimento delle fibre motrici del nervo è indicativo di una compressione cronica e severa e non di una compressione del ramo motore in una sede diversa di quella delle fibre sensitive.

Uno studio istologico^{4,5} ha già dimostrato che l'ipertrofia sinoviale è rara. Quindi, non è necessario procedere ad una sinovietomia sistematica salvo nei casi di artrite reumatoide, dove invece questo fenomeno è presente. Anche l'epineurotomia non è indicata, visto che non ci sono dati che ne giustificano la realizzazione. Questo potrebbe creare un danno al nervo privandolo della sua barriera emato-nervosa.

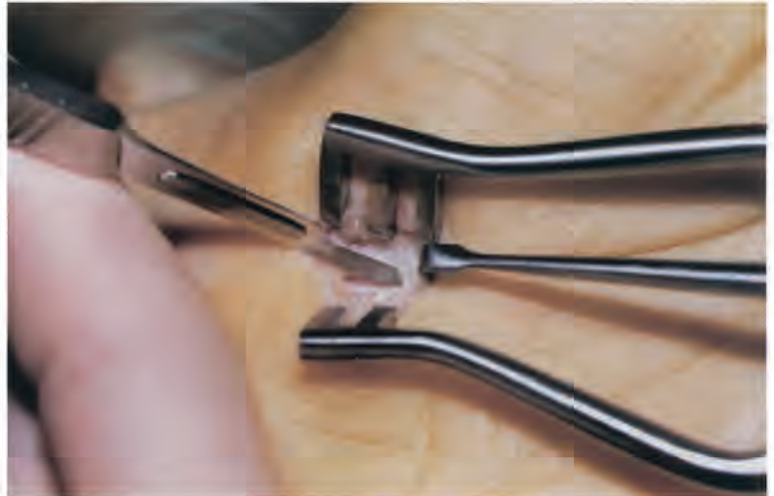RIABILITAZIONE POSTOPERATORIA

Non usiamo mai un'immobilizzazione con un gesso o uno splint nel postoperatorio. Dopo aver iniettato nella ferita 3 cc di marcaina allo 0,5%, per ridurre il dolore nel perioperatorio, si medicata con un bendaggio elastico. La fisioterapia comincia in prima giornata. I pazienti iniziano con la mobilizzazione attiva della mano, polso e gomito e con esercizi specifici per favorire lo scivolamento del nervo nel suo letto. Ai pazienti è anche richiesto di eseguire il programma a casa e di controllare l'edema e la ferita.

Ogni 2-4 giorni si esegue un controllo clinico per valutare i progressi del paziente e aggiustare il programma riabilitativo. In caso di morbilità della ferita con conseguente difficoltà ad eseguire la riabilitazione, è attivato un programma di esercizi specifici in acqua e di allungamento statico muscolare in bagno sterile per coadiuvare la mobilizzazione e la cicatrizzazione. Il rinforzo muscolare progressivo inizia al quinto giorno postoperatorio sotto controllo fisioterapico e poi anche a casa.

I punti di sutura sono rimossi al decimo giorno postoperatorio. L'eventuale insorgenza di "pillar pain" è trattata con cicli d'ultrasuoni e massaggi di scollamento al palmo. I pazienti sono seguiti da vicino per valutare l'arco di movimento, la forza e il disagio. La ripresa dell'attività lavorativa è concessa

Fig. 16-1. Il lato dorsale del bisturi è applicato sul legamento. Mentre il manico è mantenuto con una mano e stabilizzato con le dita dell'altra. Il bisturi viene spinto in avanti in modo da incidere il legamento con la punta.



solo dopo che il paziente abbia raggiunto un arco di movimento, una forza e un adattamento adeguato ad affrontare il suo lavoro: questa valutazione è eseguita dal fisioterapista e da me stesso.

INTERVALLO PRIMA DELLA RIPRESA LAVORATIVA

Si è notato che il tempo trascorso lontano dal lavoro è molto variabile e dipende dal tipo d'assistenza sociale o assicurativa che possiede il lavoratore. I pazienti che possono contare su un risarcimento economico per il loro stato di malattia tendono a prolungarlo indipendentemente dal tipo di lavoro da svolgere.

In uno studio retrospettivo su pazienti operati per STC con la mini incisione, il tempo di malattia, nei pazienti che non beneficiavano d'assistenza, era di 10 giorni e di 21 in quelli che ne beneficiavano⁶.

In uno studio retrospettivo delle cartelle di 40 pazienti che avevano avuto di recente una decompressione del nervo mediano al polso con la mini incisione (2 cm), di cui 20 usufruivano di un risarcimento sociale e 20 no, si è trovato che la media del tempo d'assenza dal lavoro era diminuita rispetto ai dati precedentemente enunciati. Tra i non assistiti, 17 ripresero il lavoro dopo una media di 6,05 giorni e tre, dopo una media di 7,7 giorni, cominciarono con un'attività modificata e dopo una media di 13,66 giorni ripresero il loro regolare lavoro. Tra quelli assistiti, 11 ripresero il normale lavoro dopo un media di 15,45 giorni dall'intervento e 9, ripresero un lavoro modificato dopo una media di 9,8 giorni e il loro lavoro regolare dopo 17,77. Come si è detto nell'introduzione, in media, il ritorno ad un'attività lavorativa modificata, sia per i lavoratori assistiti che per quelli non assistiti, era di 9,3 giorni e al regolare lavoro di 11,9 giorni.

Nella mia esperienza ho notato che il tempo trascorso lontano dal lavoro, per i pazienti operati per STC bilaterale, era, in media, lo stesso di quelli operati monolateralmente.

Il miglioramento del quadro, nel postoperatorio, sembra dipendere da molti fattori. Nella fase preoperatoria, preparo i pazienti ad affrontare l'intervento e la riabilitazione postoperatoria. Spiego loro che l'atto chirurgico non è debilitante e

che potranno ritornare ad avere una vita normale apprezzandola come sempre. Dopo la loro dimissione, li contatto telefonicamente, nel pomeriggio, per discutere di eventuali problemi insorti, come un gonfiore per una fasciatura troppo stretta o l'inefficacia della terapia antidolorifica. Questo richiede una certa perdita di tempo da parte del chirurgo, ma è utile per evitare l'insorgenza di complicanze. Il primo controllo postoperatorio e fisioterapico viene eseguito il giorno dopo l'intervento, come descritto sopra. Il monitoraggio del paziente continua, poi, attraverso le sedute di fisioterapia, i controlli ambulatoriali e i contatti telefonici. Collaboriamo anche con i datori di lavoro per programmare un'attività modificata o ristretta nel tempo prima della ripresa del lavoro normale.

RIASSUNTO

La tecnica a cielo aperto con la mini incisione è semplice, affidabile, sicura e può essere eseguita ovunque, anche in ambienti che non sono attrezzati di strumentario sofisticato. L'insulto al tessuto cutaneo e sottocutaneo è limitato. La riabilitazione è, di solito, semplice e, sia il recupero che la ripresa delle attività quotidiane e di lavoro sono rapidi. Consiglio l'uso di questa tecnica ai chirurghi interessati nella precoce riabilitazione e per ottenere un ottimo risultato chirurgico.

Bibliografia

1. Kimura J: Carpal tunnel syndrome: localization of conduction abnormalities within distal segment of median nerve. *Brain* 102:619-635, 1979.
2. Nathan P, Srinivasan H, Doyle L, Meadows K: Location of impaired sensory conduction of the median nerve in carpal tunnel syndrome. *J Hand Surg* 15B:89-92, 1990.
3. Nathan P: Instruments in hand surgery. In Birch R, Brooks D (ed): *Operative Surgery: The Hand*. 4th ed, London, Butterworths, 1984, pp 1-11.
4. Fuchs P, Nathan P, Myers L: Synovial histology in carpal tunnel syndrome. *J Hand Surg* 16A:753-758, 1991.
5. Kerr C, Sybert D, Albarracín N: An analysis of the flexor synovium in idiopathic carpal tunnel syndrome: Report of 625 cases. *J Hand Surg* 17A:1028-30, 1992.
6. Nathan P, Meadows K, Keniston R: Rehabilitation of carpal tunnel surgery patients using a short surgical incision and an early program of physical therapy. *J Hand Surg* 18A:1044-1050, 1993.

TECNICA A CIELO APERTO: MINI INCISIONE MEDIANTE RETRATTORE DI CONVERSE

P. Di Giuseppe

INTRODUZIONE

La Sindrome del Tunnel Carpale richiede un trattamento differenziato in base allo stadio evolutivo. Nello stadio I, irritativo o iniziale trova indicazione la semplice decompressione mediante sezione del legamento trasverso; nello stadio II, sensitivo o intermedio, in molti casi è necessario associare una neurolisi esterna e una sinoviectomia dei flessori; nello stadio III, paralitico o terminale, può occorrere un intervento palliativo per l'opposizione del pollice e in casi selezionati una neurolisi interna¹.

Nel corso degli anni il trattamento chirurgico della sindrome del tunnel carpale è cambiato sulla base dell'esperienza acquisita e della disponibilità di nuovi mezzi. Negli anni settanta si è diffuso l'uso del microscopio e con questo il ricorso alla neurolisi interfascicolare. Una revisione critica ha poi ridefinito l'indicazione alla neurolisi interna limitata a casi con grave sclerosi dell'epineurio. Negli anni ottanta sono state introdotte le "mini-incisioni" allo scopo di ridurre l'incidenza di complicanze grazie anche alla precocità della diagnosi. Negli anni novanta l'introduzione delle tecniche endoscopiche mette in evidenza la ricerca di soluzioni sempre meno invasive in sintonia con l'esigenza di un rapido ritorno alle normali attività. In alternativa all'endoscopia, si propongono numerose forme di interventi mini-invasivi²⁻⁴. L'evoluzione del nostro orientamento nel trattamento della STC durante quegli anni può essere sintetizzata così:

1. Anni 70: ampia incisione polso-palmo, neurolisi esterna, sinoviectomia dei flessori.
2. Anni 80: mini-incisione in stadio irritativo, sinoviectomia standard in stadio II e III, intervento palliativo immediato nelle paralisi gravi, rare epineurotomie.
3. Anni 90: introduzione dell'intervento mini-invasivo, indicazione operatoria secondo lo stadio evolutivo.

LA TECNICA MINI-INVASIVA

Negli anni novanta si è aperta una controversia, ancora in corso, fra sostenitori del metodo a cielo aperto e del metodo endoscopico⁵⁻¹². Le proposte di metodi mini-invasivi non endoscopici avanzate nel contempo dimostrano l'esigenza di ridurre gli inconvenienti da cicatrice proprie delle tecniche a cielo aperto e di ottenere un rapido recupero funzionale come nel metodo endoscopico, pur conservando la semplicità e la sicurezza del metodo aperto¹³.

Nel 1993, riflettendo sui vantaggi della tecnica tradizionale e di quella endoscopica e sui rispettivi inconvenienti, ho pensato di cercare una soluzione intermedia, che permettesse di utilizzare una piccola incisione, come quella del trattamento endoscopico, ma consentisse una sezione tradizionale, per mezzo di un normale bisturi, del legamento trasverso del carpo, con visione diretta del nervo. Questo è stato possibile utilizzando un particolare divaricatore provvisto di luce fredda, disegnato da Converse per la chirurgia maxillo-facciale (Fig. 17-1). Le prime osservazioni e la tecnica sono state presentate al VI° Congresso della IFSSH tenutosi a Helsinki nel 1994, ed i primi risultati al 3° Congresso FESSH tenutosi a Parigi nel 1996.

DESCRIZIONE DELLA TECNICA

1. Disegno cutaneo. I punti di repere sono quelli comunemente usati per l'intervento in endoscopia (Fig. 17-2): (a) i due pilastri ossei prossimali, il tubercolo dello scafoide ed il pisiforme, (b) il punto di intersezione della plica di opposizione ed il bordo dell'eminanza tenare, riferimento dell'insorgenza della branca motoria e bordo distale e laterale del canale,

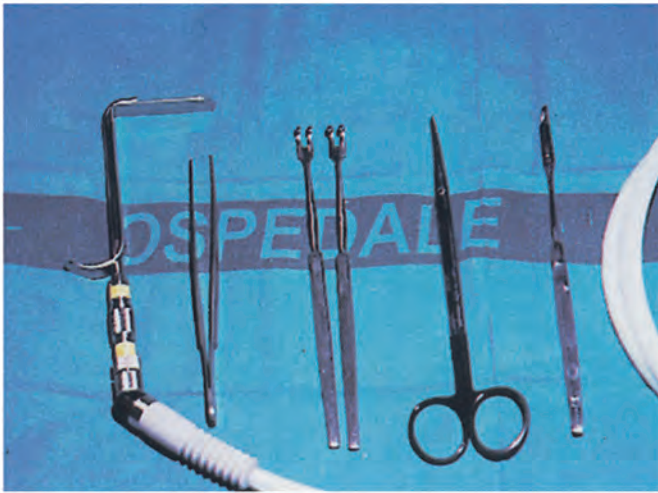

Fig. 17-1. Lo strumentario, con il divaricatore di Converse. La branca misura 5 cm ed è larga 1 cm.

(c) il margine ulnare del quarto dito, limite interno del canale, (d) bordo ulnare del tendine del palmare gracile, riferimento per il tunnel sottocutaneo a protezione della branca sensitiva palmare del mediano, (e) disegno dell'incisione, di 2 cm, centrale rispetto al canale, parallela alla plica di opposizione sul lato ulnare, a partire dal bordo distale del canale.

2. Laccio emostatico, con spremitura manuale della mano e dell'avambraccio

3. Intervento: (a) incisione, scollamento al di sotto dell'aponeurosi del palmare gracile ed esposizione del legamento nella sua parte mediana, concava (Fig. 17-3); (b) sezione con bisturi n° 15 della porzione visibile del legamento ed esposizione del nervo mediano (cautela per la possibile presenza di anomalie di decorso del ramo motore), ricerca del ramo motore; (c) preparazione del tunnel sottocutaneo prossimale, parallelo al tendine del palmare gracile sul suo lato ulnare, con forbice smussa tipo Metzembbaum (Fig. 17-4), di larghezza sufficiente per il divaricatore e fino a 5 cm prossimale alla plica di flessione del polso; (d) introduzione del divaricatore con luce fredda ed esplorazione del legamento da sezionare (Fig. 17-5);

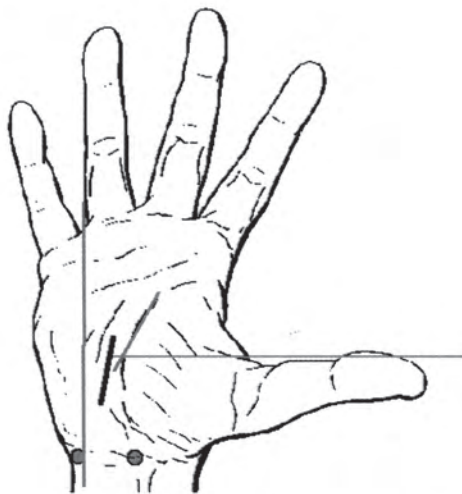


Fig. 17-2. Disegno dell'incisione. I reperi sono descritti nel testo.

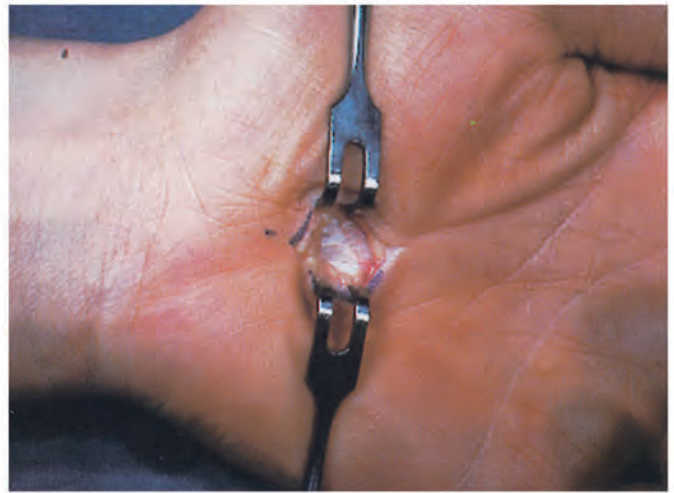

Fig. 17-3. Incisione della cute. Visione diretta del legamento nella sua metà distale.

(e) sezione con bisturi n° 15 del restante legamento e parte della fascia antibrachiale in continuità: è possibile utilizzare anche la forbice, previo scollamento dal piano sottostante (attenzione a possibili aderenze fra epinervio e legamento trasverso del carpo); (f) controllo visivo del legamento sezionato, del nervo e delle guaine dei flessori (Fig. 17-6); (g) neurolisi esterna del nervo mediano con la forbice, per via smussa; (h) rimozione del laccio, emostasi; (i) drenaggio capillare sottile e sutura.

4. Medicazione imbottita, modicamente compressiva con stecca dorsale in estensione del polso di 20-30° e benda elastica.

L'intervento così eseguito ha una durata di circa dieci minuti.

COMMENTI ALLA TECNICA

Quando si pone l'indicazione per un trattamento mini-invasivo si deve prevedere, avvertendo il paziente, la possibilità di modificare la tecnica in base alle osservazioni intra-operatorie. In questo senso la tecnica proposta risulta più elastica rispetto ai metodi endoscopici.

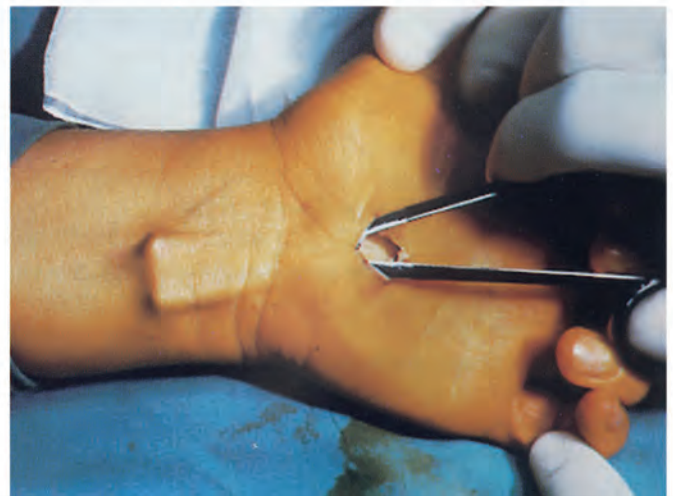

Fig. 17-4. Tunnel sottocutaneo, ottenuto con la forbice, per via smussa.

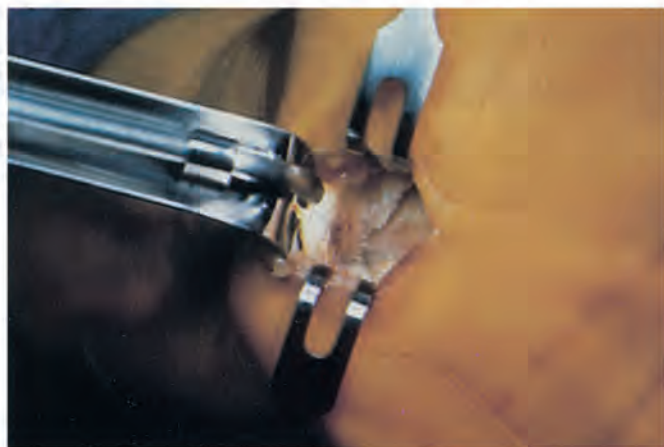

Fig. 17-5. Divaricatore inserito. Aspetto della parte prossimale del legamento da sezionare.

L'incisione viene eseguita nella parte mediana del palmo, corrispondente alla porzione terminale del tunnel carpale, a livello dell'uncino dell'uncinato, nella parte più stretta del canale. In questa zona emerge il ramo motore del nervo mediano, con le sue note variazioni di decorso, e può essere agevolmente controllato a vista.

Il tunnel sottocutaneo prossimale si ottiene scollando al di sotto del piano dell'espansione del palmare gracile evitando il rischio di ledere, anche per semplice compressione, la branca sensitiva palmare del mediano.

Il divaricatore permette un'ampia mobilità per favorire la visione del legamento da sezionare e del nervo mediano.

La sezione del legamento avviene dall'esterno, appoggiando il bisturi con una leggera pressione sul legamento, senza il classico scorrimento del bisturi, in questo modo si avverte netta la sensazione di cedimento del legamento ed il bisturi non taglia le strutture sottostanti. Si procede con andamento distoprossimale. Nella porzione più prossimale della fascia antibrachiale è possibile procedere con la forbice di Metzenbaum, avendo cura di scollare prima la fascia dal tessuto sottostante (il nervo mediano e le guaine dei tendini flessori) per evitare lesioni accidentali del nervo. A questo scopo risulta utile mettere in tensione tale struttura in modo che appaia sospesa a tenda fra la guaina ed il divaricatore. Questo si ottiene basculando il divaricatore.

CASISTICA

Presso la nostra Divisione sono stati trattati circa 1650 casi di Sindrome del Tunnel Carpale dal 1988 al 1997. Un controllo dei risultati è stato eseguito su un campione di 657 casi nel 1995¹⁴ riferito a casi in fase sensitiva trattati con incisione standard e comprendente la sinoviectomia dei tendini flessori.

Nel 1996 abbiamo controllato 92 mani sui primi 159 pazienti operati con la tecnica qui descritta, dal Dicembre 1993 al Dicembre 1995. Si sono riscontrate, a breve termine, sei forme lievi di algodistrofia, pienamente risolte dopo trattamento medico, e due recidive che hanno richiesto una neurolisi a cielo aperto. La sensibilità, era ridotta in solo il 6% delle mani, il dolore persisteva in solo il 2% delle mani, nei casi



Fig. 17-6. Controllo del nervo dopo la completa sezione del legamento, con possibilità di neurolisi esterna.

controllati con il follow-up più breve. Non è stato rilevato alcun caso di "pillar pain" e di complicanze maggiori in questo gruppo. Nei casi controllati a distanza di pochi mesi, il 4% presentavano dolenzia sulla cicatrice. La forza della mano nei casi senza patologie associate era normale in 37 su 44 mani. Il 26% dei pazienti è tornato al lavoro in meno di 30 giorni.

COMMENTI CONCLUSIVI

La tecnica mini-invasiva a cielo aperto con divaricatore di Converse a fibre ottiche permette un accesso con piccola incisione (in genere di 2 a 2,5 cm, secondo le caratteristiche della cute) ma offre una visione diretta del legamento come nella tecnica a cielo aperto tradizionale. Rispetto alla tecnica endoscopica presenta alcuni vantaggi: (1) la sezione dall'esterno del legamento, senza invadere con strumenti il canale ancora chiuso e l'utilizzo di un comune bisturi del n° 15; (2) è semplice e richiede circa 3-5 minuti di ischemia; (3) per la sua somiglianza con la tecnica tradizionale non richiede un particolare apprendimento e consente l'ispezione del nervo mediano e la neurolisi esterna anche per alcuni centimetri prossimalmente al canale carpale; (4) consente l'ispezione delle guaine sinoviali e la modifica del programma operatorio estendendo l'incisione quanto basta, secondo le preferenze del chirurgo, per praticare una sinoviectomia o altra manovra ritenuta necessaria.

Ritengo importante la valutazione clinica ed elettromiografica preoperatoria che permetta di porre la giusta indicazione al trattamento chirurgico. Infatti il metodo mini-invasivo è indicato negli stadi iniziali della sindrome, quando la sintomatologia prevalente è il dolore e la parestesia, con modesto deficit della sensibilità obiettiva, ed il trattamento può essere limitato alla semplice decompressione mediante sezione del legamento trasverso, associato ad una neurolisi esterna del mediano. Invece, nei pazienti molto giovani o con sospetto di anomalie anatomiche od in presenza di masse occupanti spazio nel canale, nelle forme avanzate con deficit motorio, nelle recidive, nei pazienti con artrite reumatoide o in trattamento dialitico, ed infine nei casi post-traumatici, riteniamo indicato l'intervento tradizionale a cielo aperto.

Bibliografia

1. Codega G. La Patologia Moderna del Polso. Sindromi canalari e loro trattamento chirurgico. Padova, Piccin Ed., 1987
2. Di Giuseppe P, Ajmar R. Surgical treatment for carpal tunnel syndrome by mini-invasive method. A personal technique. Proc. 6th Congress I.F.S.S.H. - Helsinki, July 3-7, 1995, p. 519-522
3. Lee H, Jackson TA. Carpal tunnel release through a limited skin incision under direct visualization using a new instrument, the carposcope. *Plast Reconstr Surg* 98: 313 - 319, 1996.
4. Serra JMR, Benito JR, Monner J. Carpal tunnel release with short incision. *Plast Reconstr Surg* 99: 129 - 135, 1997
5. Ablove RH, Peimer CA, Diao E, Oliviero R, Kuhn JP. Morphologic changes following endoscopic and two-portal subcutaneous carpal tunnel release. *J Hand Surg* 19A: 821-826, 1994
6. Erdmann MWH. Endoscopic carpal tunnel decompression. *J Hand Surg* 19B: 5-13, 1994.
7. Agee JM, Peimer CA, Pyrek JD, Walsh WE. Endoscopic carpal tunnel release: a prospective study of complications and surgical experience. *J Hand Surg* 20A: 165-171, 1995.
8. Bande S, De Smet L, Fabry G. The results of carpal tunnel release: open versus endoscopic technique. *J Hand Surg* 19B: 14-17, 1994.
9. Lee H, Masear VR, Meyer RD, Stevens DM, Colgin S. Endoscopic carpal tunnel release: a cadaveric study. *J Hand Surg* 17A: 1003-8, 1992.
10. Kelly CP, Pulisetti D, Jamieson AM. Early experience with endoscopic carpal tunnel release. *J Hand Surg* 19B: 18-21, 1994.
11. Friol JP, Chaise F, Gaisne E. Decompression endoscopique du nerf median au canal carpien. *Ann Chir Main* 13: 162-171, 1994.
12. Brown RA, Gelberman RH, Seiler JG, Abrahamson SO, Weiland AJ, Urbaniak JR, Schoenfeld DA, Furcolo D. Carpal tunnel release. *J Bone Joint Surg* 75A: 1265-1275, 1993.
13. Richter V.M., Bruser P. Surgical treatment of carpal tunnel syndrome: a comparison between long and short incision and endoscopic release. *Handchir Mikrochir Plast Chir* 28: 160-166, 1996.
14. Ajmar R, Fassi P, Alemanni A. Controllo del trattamento della sindrome del tunnel carpale differenziato per stadi. Revisione di 657 casi. *Riv Chir Riab Mano Arto Sup* 32: 45-51, 1995.

TECNICA A CIELO APERTO: MINI INCISIONE MEDIANTE RETINACOLOTOMO "INDIANA"

B.J. Wilhelmi, W.P. Andrew Lee

PREMESSA

In seguito al persistente dibattito sulla decompressione endoscopica del tunnel carpale verso quella a cielo aperto, si è sviluppata una tecnica che combina la minima invasività dei tessuti molli, e la morbidità postoperatoria della tecnica endoscopica con la semplicità e la sicurezza di quella tradizionale. Dal 1989, anno in cui Chow introdusse la tecnica endoscopica, per il tunnel carpale vi sono state numerose modifiche tra cui l'uso di uno strumentario video per la visualizzazione del legamento trasverso e la costruzione di strumenti speciali¹⁻⁸. L'efficacia della tecnica endoscopica è simile a quella a cielo aperto^{9,10}. La tecnica endoscopica si avvale di una bassa morbidità postoperatoria per il minimo insulto ai tessuti molli^{11,12}. Uno studio randomizzato multicentrico ha evidenziato il maggior recupero postoperatorio della forza di presa della mano e delle dita (pinch test) ed una minore sofferenza a livello della cicatrice e del "pillar"⁴. Inoltre, è stata riscontrata una più rapida ripresa delle attività quotidiane (in media dopo 5 giorni contro i 13 giorni dei pazienti operati con la tecnica tradizionale) e lavorative (16,5 giorni contro i 45,5)⁴. Un altro studio randomizzato ha rilevato una minor sofferenza a livello della cicatrice e del tempo trascorso lontano dal lavoro (in media 14 giorni contro i 28)⁹.

Altri studi¹⁰ hanno sottolineato i vantaggi della tecnica endoscopica con una o due vie d'accesso rispetto a quella a cielo aperto, sia per il recupero della forza di presa a pugno e digitale che per il ritorno al lavoro.

Malgrado ciò, nell'ambiente chirurgico non esiste un comune accordo su questa tecnica. Le critiche sono dirette verso la necessità di uno strumentario complesso e costoso, che trasforma un intervento semplice in uno complicato e costoso. Come in tutti gli interventi in endoscopia c'è sempre una fase

di apprendimento necessaria per acquisire una certa abilità ed efficienza nell'uso del video e dello strumentario¹³⁻¹⁵. In molti articoli si consiglia di far pratica su cadaveri prima di iniziare in vivo¹³⁻¹⁵. Questa tecnica non è esente da complicanze come la neuroaprassia^{4,6,9,14}, la sezione del nervo mediano o di una delle sue branche^{9,17,18}, la sezione del nervo ulnare¹⁹ e dell'arcata superficiale^{9,18,20}. In studi su cadaveri ed in vivo, si è anche riscontrata una sezione incompleta del legamento trasverso^{13,15,19-23}. Quindi i vantaggi riportati devono essere valutati in funzione delle lesioni alle strutture nervose adiacenti che si possono verificare²⁴⁻²⁵.

Descriviamo qui di seguito una tecnica di decompressione del nervo mediano attraverso una piccola incisione palmare, utilizzando uno strumento definito "Indiana Tome" ideato da J. W. Strickland (Indianapolis, IN), che combina i vantaggi della tecnica endoscopica e quelli della tecnica a cielo aperto²⁶ (Fig. 18-1). Questa tecnica è stata prima testata su cadavere ed ha dimostrato che l'aponeurosi, al punto di incontro della fascia dei muscoli tenari ed ipotenari e dell'aponeurosi palmare, viene risparmiata come nell'intervento endoscopico²⁶. Inoltre, in base a studi anatomici si è confermato che, con questa tecnica, se si rispettano i dovuti reperi, le strutture neurovascolari adiacenti si trovano ad una distanza di sicurezza dal punto di sezione del legamento²⁶.

Su 694 decompressioni del nervo mediano eseguite con il "Tome" si sono avute 2 complicanze e il 92,2% di risoluzione completa della sintomatologia²⁶.

Sono state introdotte, infine, alcune modifiche, tra cui l'uso di strumenti particolari come l'elevatore carpale trasverso, uno scollatore doppio sia sul piano volare che dorsale di dimensioni differenti, piccolo e grande ed uno strumento che protegge il nervo oltre al bisturi detto "Indiana Tome" (Fig. 18-2).

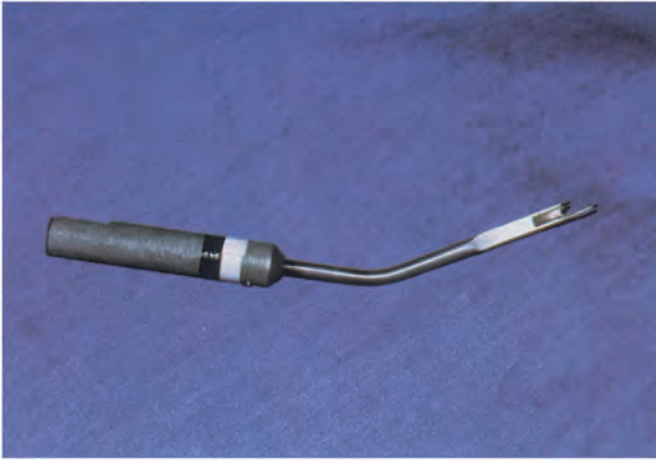


Fig. 18-1. Il bisturi originale "Indiana Tome".

Indicazioni

Questa tecnica può essere utilizzata in tutti i pazienti affetti da STC, ad eccezione dei casi di recidiva o di mancata scomparsa dei sintomi dopo una decompressione, e in quelli che presentano una concomitante tenosinovite (come nell'artrite reumatoide) e che necessitano di una tenosinoviectomia.

Tecnica

Si esegue un'anestesia locale con l'iniezione di 8cc di lidocaina all'1% e bupivacaina allo 0,25%, nella parte volare del polso per avere un blocco del nervo mediano e lungo il decorso del punto di incisione palmare. Si procede quindi allo svuotamento vascolare dell'arto, con una benda di Esmarck, e si gonfia un laccio pneumatico alla sua radice. L'incisione della cute è longitudinale in senso disto-proximale, per 1-1,5 cm, in linea con l'asse passante per il terzo spazio, partendo dalla plica cardinale di Kaplan (Fig. 18-3 da PRS). Si approfonda l'incisione fino a raggiungere l'aponeurosi palmare e si introduce un divaricatore autostatico di Miltex per migliorare l'esposizione dell'aponeuro-

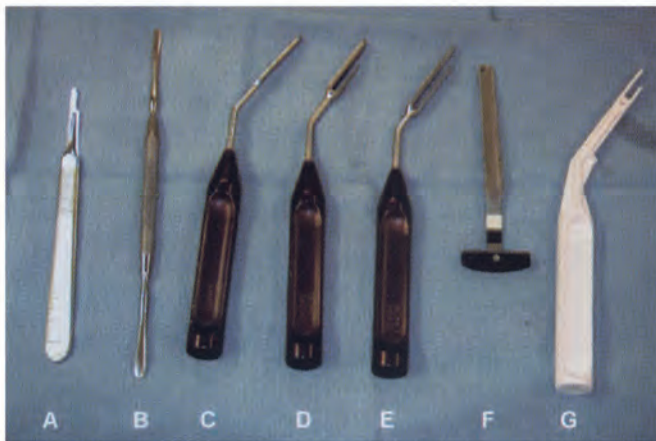


Fig. 18-2. Strumenti in ordine d'uso per la decompressione del tunnel carpale, da destra a sinistra. A, Bisturi con lama n°15. B, Elevatore carpale trasverso. C, Scollatore carpale trasverso. D, Scollatore trasverso volare e dorsale piccolo. E, Scollatore trasverso volare e dorsale grande. F, Protettore del nervo. G, "Indiana Tome".

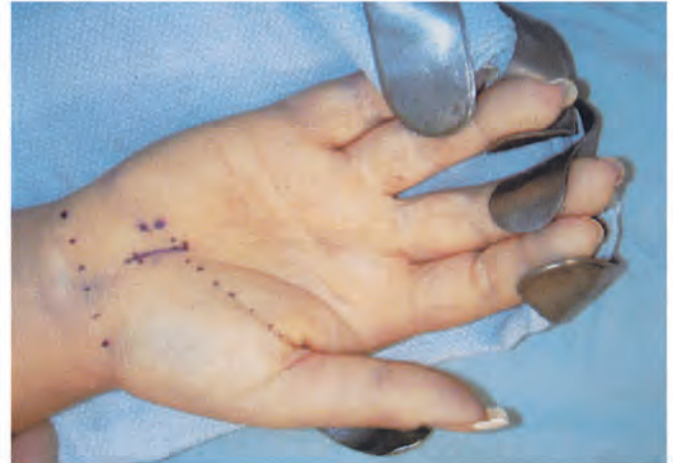

Fig. 18-3. Punti di repere per l'incisione sulla faccia volare della mano. Questa, lunga 1-1,5 cm è eseguita in linea con l'asse del terzo spazio interdigitale, iniziando dalla plica cardinale di Kaplan.

si che viene incisa. Ciò permette di affondare il divaricatore e di esporre le strutture neurovascolari. Una volta evidenziato il bordo distale del legamento trasverso del carpo si apre una breccia di 5mm con una lama da bisturi n°15 (Fig. 18-4) per avere un accesso al canale carpale ed esporre il nervo mediano. Poi si introduce uno scollatore smusso dorsalmente al legamento e lo si spinge lungo l'asse del terzo spazio con il polso in lieve estensione (Fig. 18-5) la stessa manovra va ripetuta con uno scollatore più spesso (Strumento C, Fig. 18-2). Questo è spinto in senso disto-proximale sullo stesso piano del primo, fino ad incontrare una resistenza (Fig. 18-6) e per liberare i tessuti sia volarmente che dorsalmente dal legamento si utilizzano altri due scollatori trasversi (uno piccolo ed uno grande), (Strumento D ed E, Fig. 18-2) (Fig. 18-7). L'uso di scollatori di dimensione diversa serve ad ottenere un buon distacco dei tessuti volari e dorsali dal legamento mantenendo integra l'aponeurosi palmare a livello del punto di unione della fascia dei muscoli tenari ed ipotenari. A questo punto si introduce con cautela lo strumento per proteggere il nervo (Strumento F, Fig. 18-2), nello spazio dorsale o sottostante il legamento (Fig. 18-8), fino a raggiungere la piega distale del polso controllandone la progressione con la punta delle di-

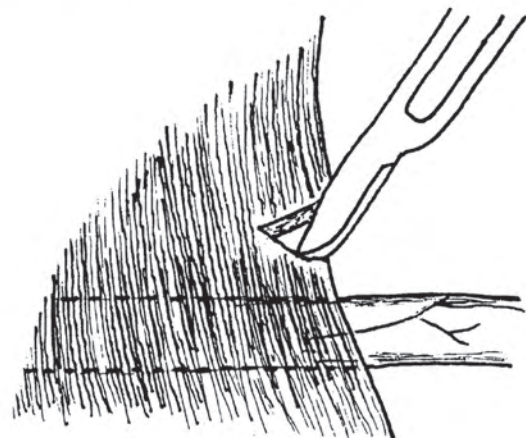


Fig. 18-4. Schema della breccia eseguita sul margine distale del legamento trasverso con una lama da bisturi n° 15. È possibile evidenziare sotto il nervo mediano.

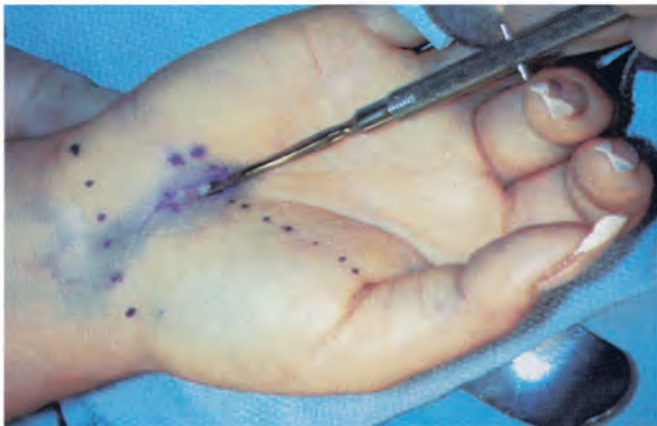


Fig. 18-5. Applicazione dell'elevatore in senso disto prossimale per ottenere una separazione del legamento trasverso dai tessuti volari o dorsali.

ta della mano controlaterale. Con il bisturi "Indiana Tome" appoggiato sullo strumento "F", in corrispondenza della breccia del legamento (Fig. 18-9), si spinge energicamente in senso prossimale per incidere il legamento e la fascia antibrachiale (Fig. 18-10). Dopo questo passaggio non se ne deve fare un altro perché una volta inciso il legamento si crea uno spazio sopra il protettore del nervo in cui possono migrare altre strutture e trovarsi quindi sul decorso del passaggio "dell'Indiana Tome". Dopo aver controllato ad occhio nudo i bordi radiale ed ulnare del legamento inciso ed il contenuto del canale carpale si procede a sutura della cute con del nylon 4.0 (Fig. 18-11), e ad una medicazione con garze e benda elastica. Alla dimissione si consiglia al paziente di non eseguire attività pesanti.

Consigli

È importante seguire certe norme per evitare complicanze.

L'incisione deve esser fatta nel punto giusto, lungo il terzo spazio, per evitare la branca motrice del nervo mediano. Incidendo la cute il più distale possibile piuttosto che prossimale, si permette di ispezionare le strutture nobili di questa zona. Per evitare di ledere strutture neurovascolari con decorso anomalo, in corrispondenza del bordo distale del legamento e del punto d'intersezione dell'asse del terzo dito con la plica cardinale di Kaplan, ci si deve limitare ed incidere solo l'apo-

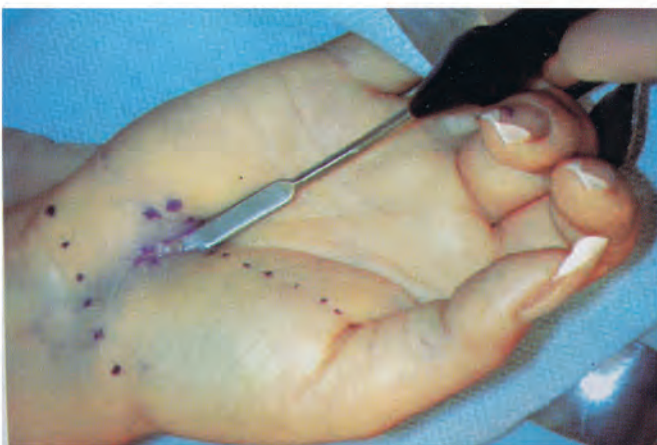

Fig. 18-6. Applicazione dello scollatore trasverso del carpo nello stesso piano in cui è passato l'elevatore.

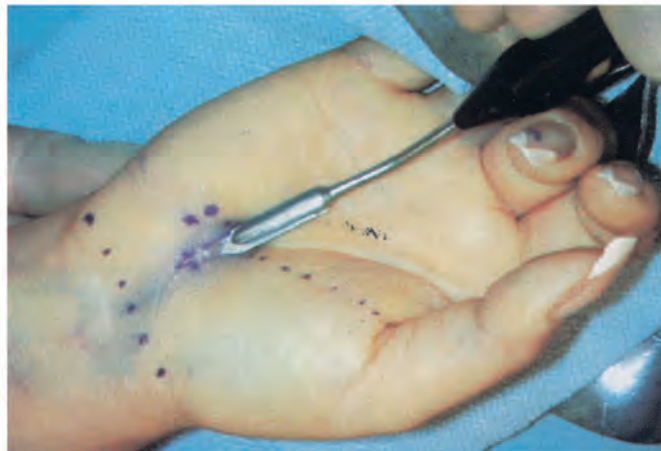

Fig. 18-7. Applicazione dello scollatore doppio per aumentare la separazione del legamento dai tessuti circostanti volari e dorsali.

neurosi palmare, l'unica struttura longitudinale che può essere incisa mentre si approfonda il bisturi. La dilatazione del canale con gli scollatori deve esser fatta con cura e sempre lungo lo stesso tragitto e piano. Si risparmia così la fascia tenare ed ipotenare nel loro punto di unione con l'aponeurosi palmare permettendo un veloce recupero postoperatorio, simile a quello che si ottiene con la tecnica endoscopica.

Molto importante è non fare un secondo passaggio per non ledere le strutture che possono migrare nello spazio ivi creato e trovarsi sul passaggio del bisturi "Indiana Tome". In effetti, non si prendono rischi se si capisce questo meccanismo. Il bordo smusso del "Tome", ideato per scivolare sotto il legamento trasverso del carpo, è fondamentale. Strumenti come le forbici possono, durante il passaggio, prendere l'epinevrio e ledere il nervo mediano.

Complicanze

Su 694 decompressioni si sono verificate due tipi di complicanze, tra cui lacerazioni del nervo mediano (20%) e una sezione completa del nervo. Quest'ultima in una paziente anziana con anamnesi positiva per una precedente frattura di Colles associata ad una anomala anatomia del carpo. Questi casi si sono verificati nella fase iniziale dell'uso di questo strumento e per aver effettuato due passaggi con il bisturi "India-

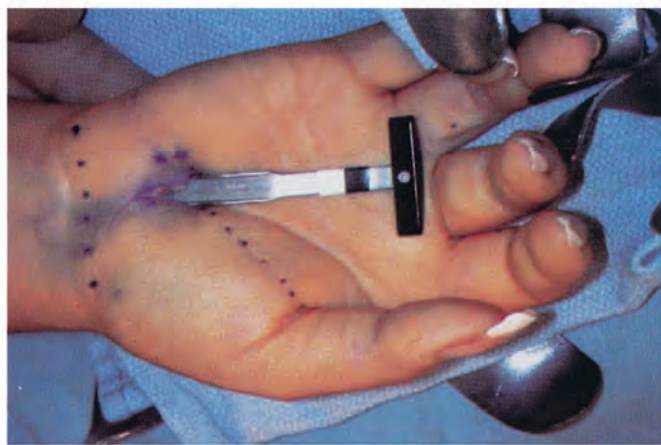

Fig. 18-8. Applicazione del protettore del nervo dorsalmente al legamento. Viene spinto fino a sentirne la punta sottocute a livello della plica del polso.

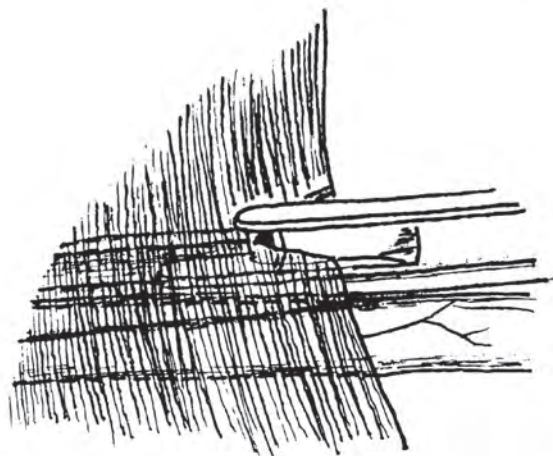


Fig. 18-9. Schema raffigurante la posizione del "Tome" sulla breccia del legamento. Viene appoggiato sulla faccia volare del protettore.

na Tome". Una volta abbandonata questa manovra, questi problemi non si sono più verificati.

Riabilitazione

Si istruisce il paziente ad eseguire movimenti attivi delle dita e del polso che deve fare mantenendo la fasciatura, che verrà rimossa dopo 10-14 giorni per togliere i punti.

Conclusione

La decompressione del nervo mediano con il bisturi "Indiana Tome", attraverso una piccola incisione cutanea, è una tecnica semplice che causa un insulto ai tessuti sovrapponibile, se non inferiore, a qualunque tecnica endoscopica, conservando le strutture necessarie ad una ripresa postoperatoria veloce. L'incisione al palmo, in senso disto-prossimale, permette una visione diretta delle strutture neurovascolari a rischio.

Bibliografia

1. Chow JCY. Endoscopic release of the carpal ligament: a new technique for carpal tunnel syndrome. *Arthroscopy* 5:19, 1989.
2. Okutsu I, Nonomiya S, Takatori Y, et al. Endoscopic management of carpal tunnel syndrome. *Arthroscopy* 5: 11, 1989.

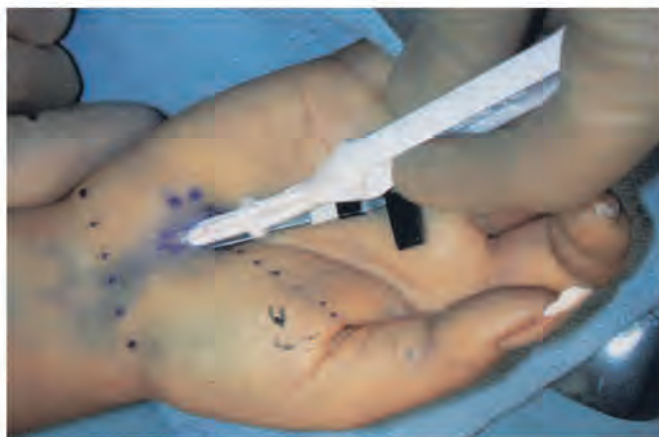

Fig. 18-10. "L'indiana Tome" è posto sulla faccia volare del protettore del nervo e contro il margine distale del legamento. Questo è spinto con una certa energia in senso prossimo-distale per incidere il legamento.

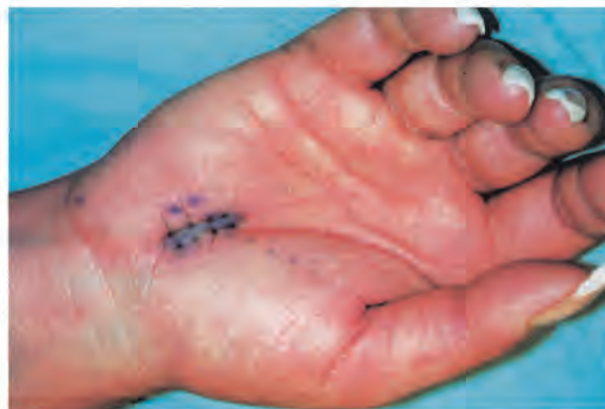

Fig. 18-11. Sutura della cute con nylon 4,0.

3. Resnick CT, Miller BW. Endoscopic carpal tunnel release using the subligamentous two-portal technique. *Contemp Orthop* 22: 269, 1991.
4. Agee JM, McCarroll HR, Tortosa RD, Berry DA, Szabo RM, Peimer CA. Endoscopic release of the carpal tunnel: a randomized prospective multicenter study. *J Hand Surg* 17A: 987, 1992.
5. Menon J. Endoscopic carpal tunnel release: a single portal technique. *Contemp. Orthop.* 26: 109, 1993.
6. Brown MG, Keyser B, Rothenberg ES. Endoscopic carpal tunnel release. *J Hand Surg* 17A: 1009, 1992.
7. Mirza MA, King ET, Tanveer S. Palmar uniportal extrabursal endoscopic carpal tunnel release. *Arthroscopy* 11: 82, 1995.
8. Preibler, P. Endoscopic release of the transverse carpal ligament in palmar-dorsal direction. *Med Orth Tech* 115: 68, 1995.
9. Brown RA, Gelberman RH, Seiler JG III, Abrahamsson SO, Weiland AJ, Urbaniak JR, Schoenfeld DA, and Furcolo D. Carpal tunnel release: a prospective, randomized assessment of open and endoscopic methods. *J Bone Joint Surg* 75A: 1265, 1993.
10. Palmer DH, Paulson JC, Lane-Larsen CL, Peulen VK, and Olson JD. Endoscopic carpal tunnel release: a comparison of two techniques with open release. *Arthroscopy* 9: 498, 1993.
11. Chow JCY. Endoscopic release of the carpal ligament for carpal tunnel syndrome: 22 month clinical result. *Arthroscopy* 6: 288: 1990.
12. Chow JCY. Pro: endoscopic carpal tunnel release. *American Academy of Orthopedic Surgeons Bulletin* 12: 1992.
13. Lee DH, Maeser VR, Meyer RD, Stevens DM and Colgin S. Endoscopic carpal tunnel release: a caveric study. *J Hand Surg* 17A: 1003, 1992.
14. Newmeyer WL. Thoughts on the technique of carpal tunnel release (Editorial). *J Hand Surg* 17A: 985, 1992.
15. Rowland EB and Kleinert JM. Endoscopic carpal tunnel release in cadavers: an investigation of the results of twelve surgeons with this training model. *J Bone Joint Surg* 76A: 266, 1994.
16. Agee JM, Peimer CA, Pyrek J, Walsh WE. Endoscopic carpal tunnel release: a prospective study of complications and surgical experience. *J. Hand Surg* 20A: 165, 1995.
17. Feinstein PA. Endoscopic carpal tunnel release in a community-based series. *J. Hand Surg.* 18A: 451, 1993.
18. Murphy RX Jr, Jennings JF, Wukich DK. Major neurovascular complications of endoscopic carpal tunnel release. *J Hand Surg* 19A: 114, 1994.
19. Nath RK, Mackinnon SE, Weeks PM. Ulnar nerve transection as a complication of two-portal endoscopic carpal tunnel release: a case report. *J Hand Surg* 18A: 896, 1993.
20. Seiler JG III, Barnes K, Gelberman RH and Chalidapong P. Endoscopic carpal tunnel release: an anatomic study of the two-incision method in human cadavers. *J Hand Surg* 17A: 996, 1992.
21. Levy HJ, Soifer TB, Kleinbart FA, Lemak LJ, and Bryk E. Endoscopic carpal tunnel release: anatomic study. *Arthroscopy* 9: 1, 1993.
22. Schwartz JT, Waters PM, Simmons BP. Endoscopic carpal tunnel release: a cadaveric study. *Arthroscopy* 9: 209, 1993.
23. Kelly CP, Pulsietti D, Jamieson AM. Early experience with endoscopic carpal tunnel release. *J Hand Surg* 19B: 18, 1994.
24. Jabaley ME. Single portal endoscopic carpal tunnel release commentary. *Contemp Orthop* 26: 115, 1993.
25. Fischer TJ, Hastings III. Endoscopic carpal tunnel release: Chow technique. *Hand Clin.* 12: 285, 1996.
26. Lee WPA, Strickland JW. Safe carpal tunnel release via a limited palmar incision. *Plast Reconstr Surg* 101: 418, 1998.

TECNICHE ALTERNATIVE E VARIANTI: DUPLICE ACCESSO, MINI INCISIONE DISTALE E PROSSIMALE

M. Corradi

INTRODUZIONE

La tecnica chirurgica del duplice accesso con mini incisione prossimale e distale non ha una chiara paternità, pertanto non può essere attribuita ad un solo autore¹⁻⁴. Questa appare in letteratura nel periodo che segue l'introduzione della tecnica endoscopica⁵ e sfrutta, contemporaneamente, alcune caratteristiche specifiche di quest'ultima e della tecnica a cielo aperto. Questa metodica, impiega due incisioni simili a quelle che si impiegano nella tecnica endoscopica⁶ evitando, in questo modo, i problemi dovuti al dolore in sede cicatriziale. Allo stesso tempo, mediante l'incisione distale si riesce ad ottenere una visione delle componenti del canale carpale (nervo mediano e tendini flessori) che non si avrebbe con la tecnica endoscopica, ma solo con quella a cielo aperto.

Tecnica

L'intervento si esegue in anestesia locale con iniezione di circa 8-10 cc di Lidocaina al 2%⁷ nella regione del palmo lungo l'asse del 4° dito, a partenza dalla piega del polso.

Il campo operatorio è reso esangue mediante l'applicazione di laccio emostatico all'avambraccio con una pressione non superiore a 70 mmHg oltre il valore della pressione massima del paziente⁸. L'applicazione del laccio all'avambraccio permette un tempo di tolleranza più lungo di circa il 45%, rispetto alla posizione sul braccio ed è meno doloroso sia durante l'utilizzo che subito dopo la rimozione⁹.

L'incisione distale è posta tra l'uncinato e la piega palmare prossimale ed ha un decorso longitudinale di circa 1,5-2 cm in direzione dell'asse del 4° dito (Fig. 19-1).

La linea di Kaplan aiuta ad identificare la zona dell'incisio-

ne distale che inizia esattamente alla confluenza della linea stessa con l'uncino dell'uncinato e l'asse del 4° dito. Attraverso l'incisione distale e mediante la dissezione con forbici del tessuto aponeurotico, si raggiunge la parte distale del legamento trasverso del carpo.

A questo punto va verificata la presenza di un'eventuale sinovite dei flessori; una situazione che controindica l'impiego della tecnica con mini incisione. In questo caso, partendo dall'incisione distale, si ha la possibilità di ampliare il campo operatorio prolungandolo in direzione prossimale verso la piega del polso.

L'incisione prossimale trasversale è di circa 1 cm di lunghezza, appena al di sopra della piega del polso, tra il flessore ulnare del carpo e il palmare gracile; in mancanza di quest'ultimo, come punto di riferimento, si rimane radiale al flessore ulnare del carpo (Fig. 19-1).

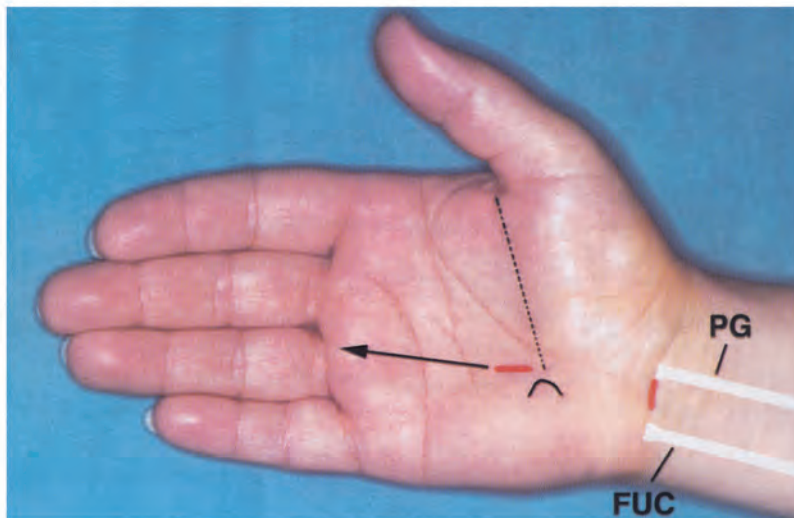
Con la forbice, si disseziona il tessuto sottocutaneo per evitare di ledere i rami nervosi cutanei; quindi si pratica un'incisione a "U" a base distale della fascia antibrachiale e s'introduce una sonda scanalata che raggiunge e fuoriesce dal bordo distale del legamento trasverso del carpo (Fig. 19-2).

Si ritorna all'incisione distale dove, divaricato il tessuto sottocutaneo e la fascia aponeurotica, si espone parte del legamento trasverso del carpo mediante l'ausilio di tre divaricatori posti alle ore 9-12-3.

Il divaricatore posto alle 12 è quello più lungo e permette di sollevare e proteggere la cute e il sottocutaneo; in questo modo il legamento trasverso può essere diviso in sicurezza mediante una forbice retta, con direzione disto-prossimale (Fig. 19-3).

La parte più prossimale del legamento non è facilmente raggiungibile attraverso l'incisione distale, per cui spesso è

Fig. 19-1. Mini incisione distale e prossimale (*linee in rosso*)
 Linea di Kaplan (*linea tratteggiata*), asse del 4° dito (*freccia*)
 FUC = flessore ulnare del carpo; PG = palmare gracile.



necessario completare la sezione del legamento con direzione prossimo-distale dalla incisione prossimale.

Il nervo mediano può essere protetto non solamente con una sonda scanalata, ma anche, in alternativa, con uno scollaperiostio tipo Freer¹⁻².

Completata la sezione del legamento trasverso si accerta l'avvenuta apertura del canale carpale attraverso la visione diretta e l'effetto geyser ottenuto dalla soluzione salina, iniettata a pressione nelle incisioni⁴.

La sutura della cute è eseguita con filo di nylon 5-0 e la medicazione con garza grassa e bendaggio molle elastico viene mantenuta per 10-12 giorni.

Durante le prime tre settimane del post-operatorio il paziente viene istruito al controllo dell'edema, al mantenimento del movimento e soprattutto, mediante esercizi specifici, allo scorrimento differenziato dei tendini e del nervo mediano¹⁰. Ai pazienti viene infine concessa la presa di forza dopo circa 8 settimane dall'intervento.

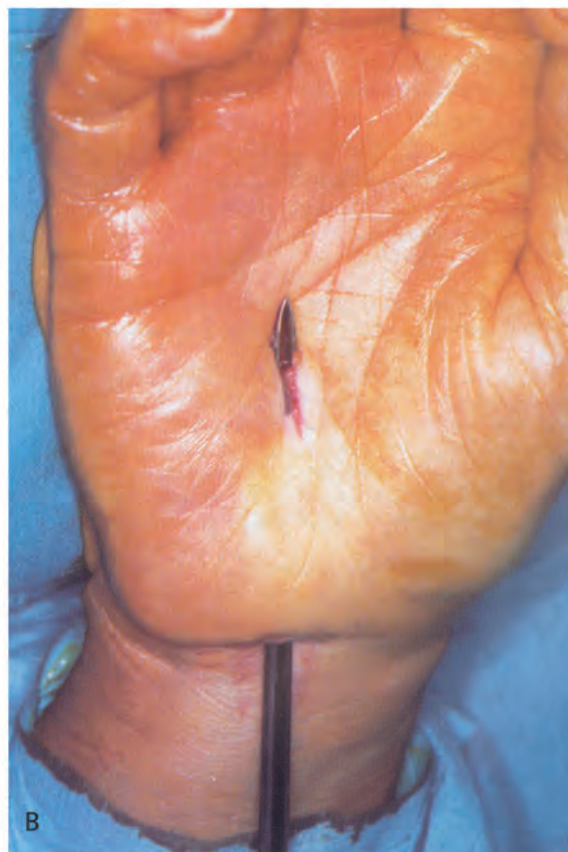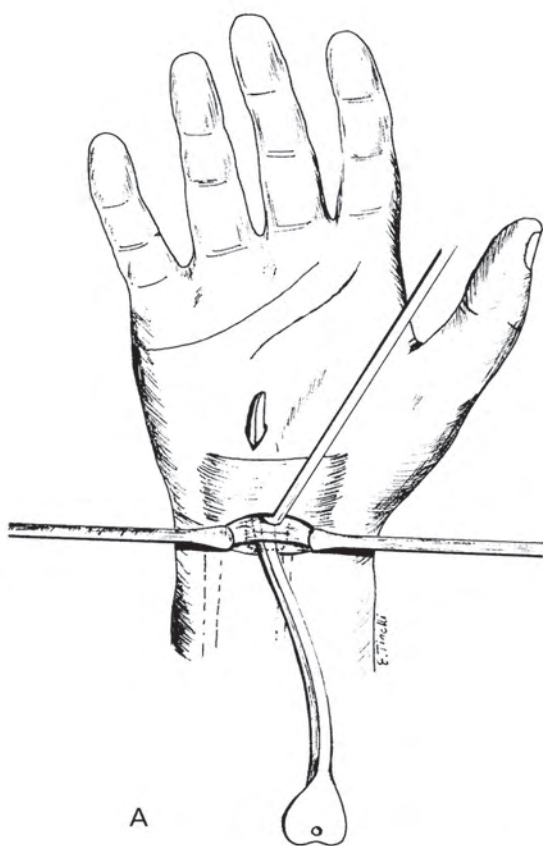


Fig. 19-2. Rappresentazione grafica (A) e campo operatorio (B) della sonda scanalata che attraversa i due accessi.

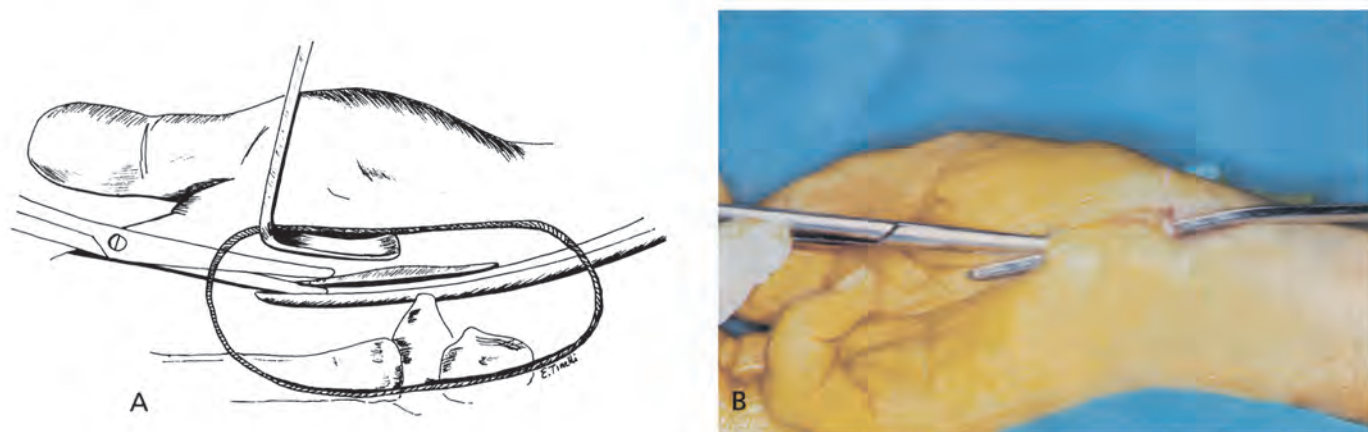


Fig. 19-3. Rappresentazione grafica (A) e campo operatorio (B) Sezione del legamento trasverso del carpo disto-proximale con forbice.

Discussione

La tecnica di decompressione del tunnel carpale ancora oggi più usata è quella a cielo aperto, mediante una singola incisione longitudinale sul decorso del legamento trasverso, con direzione lungo l'asse del 4° dito¹¹.

I risultati sono ottimali relativamente alla scomparsa dei sintomi e le complicanze non sono frequenti, ma è possibile che residui una cicatrice sensibile e un dolore (pillar pain) sull'eminanza thenar e ipothenar che può durare alcuni mesi. Questo problema sembra essere stato risolto con l'avvento della tecnica endoscopica; tuttavia, al vantaggio del minore trauma chirurgico e della ripresa più rapida dell'attività lavorativa, si contrappone il costo elevato del materiale e la difficoltà della metodica. Inoltre, le complicanze neurovascolari e la sezione incompleta del legamento non sono infrequenti, specialmente durante il periodo d'apprendimento¹².

La tecnica della doppia mini incisione prossimale e distale rappresenta una valida alternativa per l'efficacia dei risultati

sul dolore, il basso costo e la mancanza di complicanze. La riduzione del dolore è in parte dovuta alla sede delle incisioni che permette di lasciare intatto un tratto di cute, considerata un'area di contatto del polso in molte attività manuali, permettendo così una più rapida ripresa dell'attività lavorativa. Inoltre, la possibilità di una visione diretta del legamento trasverso del carpo e delle strutture anatomiche contenute nel canale carpale, riduce al minimo il rischio di complicanze.

Eseguita l'incisione distale e aperta parte del legamento trasverso si può ispezionare il contenuto del canale carpale e vedere se è presente una tenosinovite dei flessori o altra patologia; in questa evenienza si può prolungare prossimalmente la via di accesso, prima di eseguire l'incisione prossimale.

Altre controindicazioni alla tecnica della doppia mini incisione sono rappresentate dalle forme severe con atrofia dell'eminanza thenar, dalla sindrome del tunnel carpale acuto e dalle recidive.

Alcune modifiche, apportate recentemente alla tecnica originale, rendono l'intervento del duplice accesso con mini inci-

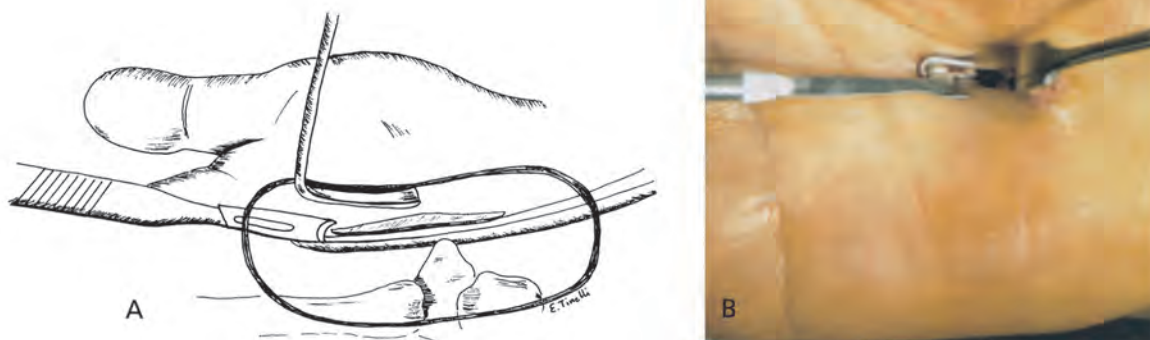


Fig. 19-4. Rappresentazione grafica (A) e campo operatorio (B) Sezione del legamento trasverso del carpo mediante bisturi con lama a "mezzaluna".

sioni ancora più confortevole per il paziente, più semplice e sicuro per il chirurgo. Innanzitutto, si può evitare di utilizzare il laccio pneumatico, che spesso provoca dolore ed è tollerato solo per un breve periodo di tempo.

L'impiego come anestetico di mepivacaina cloridrato (Carbocaina®) all'1 o 2% con adrenalina a concentrazione 1:200.000 (o 1:100.000) permette una buona anestesia ed un campo operatorio sufficientemente esangue, grazie all'effetto vasocostrittore dell'adrenalina^{13,14}.

A livello dell'incisione distale ci si può trovare di fronte ad uno spazio molto angusto, per cui può essere difficoltoso riuscire a sezionare il legamento del carpo con le forbici: un bisturi con lama a "mezzaluna" rappresenta una soluzione molto efficace e permette inoltre un taglio più agevole (Fig. 19-4).

In conclusione, a confronto delle altre tecniche di decompressione del canale carpale, il duplice accesso con mini incisione distale e prossimale è di facile esecuzione, utilizza una attrezzatura di costo limitato e di semplice reperimento ed, infine, permette una rapida ripresa della funzione e dell'attività lavorativa.

Bibliografia

1. Szabo R: Entrapment and compression neuropathies: Bowers' limited incision technique. In Green D (ed): *Operative Hand Surgery*. 4th ed. New York, Churchill Livingstone, 1998, vol 2, p 1413.
2. Beckenbaugh R: Carpal tunnel syndrome: release through two nonpalmar incisions. In Cooney W (ed): *The Wrist*. St.Louis, Mosby, 1998, vol 2, p 1218.
3. Biyani A, Downes E: An open twin incision technique of carpal tunnel decompression with reduced incidence of scar tenderness. *J Hand Surg* 18B:331-334, 1993.
4. Wilson K: Double incision open technique for carpal tunnel release: an alternative to endoscopic release. *J Hand Surg* 19A:907-912, 1994.
5. Chow JCY: Endoscopic release of carpal ligament: a new technique for carpal tunnel syndrome. *Arthroscopy* 5:19-24, 1989.
6. Chow JCY: Endoscopic carpal tunnel release: two portal technique. *Hand Clin* 10:637-646, 1994.
7. Altissimi M, Mancini GB: Surgical release of the median nerve under local anesthetic for carpal tunnel syndrome. *J Hand Surg* 13B:395-396, 1988.
8. Khuri S, Uhl R, Martino J, Whipple R: Clinical application of the forearm tourniquet. *J Hand Surg* 19A:861-863, 1994.
9. Hutchinson DT, McClinton MA: Upper extremity tourniquet tolerance. *J Hand Surg* 18A:206-210, 1993.
10. Baxter-Petralia P: Therapist's management of carpal tunnel syndrome. In Hunter-Schneider-Mackin-Callahan (eds): *Rehabilitation of the hand: surgery and therapy*. 3rd ed. St.Louis, Mosby, 1990, pp 640-646.
11. Taleisnik J: The palmar cutaneous branch of the median nerve and the approach to the carpal tunnel: an anatomical study. *J Bone Joint Surg* 55A:1212-1217, 1973.
12. Deune G, Mackinnon E: Endoscopic carpal tunnel release. The voice of polite dissent. *Clin Plast Surg* 23:487-505, 1996.
13. Gibson M: Outpatient carpal tunnel decompression without tourniquet: a simple local anaesthetic technique. *Ann R Coll Surg Engl* 72:408-409, 1990.
14. Tzarnas CD: Carpal tunnel release without a tourniquet. *J Hand Surg* 18A:1041-43, 1993.

Ringrazio il Dott. Ettore Tinelli per le illustrazioni

TECNICA ENDOSCOPICA: REPERI ANATOMICI PER LA DECOMPRESSIONE ENDOSCOPICA

T.K. Cobb, W.P. Cooney

L'uso di reperi e di varie considerazioni anatomiche e il miglioramento della propria tecnica secondo una curva di apprendimento hanno considerevolmente diminuito l'incidenza delle complicanze della decompressione endoscopica del tunnel carpale¹ perfezionata grazie al risultato di molti studi anatomici²⁻⁶. Lo scopo di quest'articolo è di rilevare i punti anatomici fondamentali da considerare a tale scopo e discuterne gli aspetti pertinenti.

Il canale carpale è un canale osteo-fibroso tradizionalmente delimitato da: l'uncino dell'uncinato, il tubercolo del trapezio e dello scafoide e dal pisiforme. Oggi sappiamo che l'uncino dell'uncinato non rappresenta il limite distale del canale. Il canale ha una forma a clessidra con la parte più stretta a livello dell'uncino dell'uncinato⁶ ed il suo limite distale, rappresentato dal bordo distale del retinacolo, è situato a 1 cm da questo⁵. Questa descrizione anatomica coincide con i risultati sperimentali di Luchetti et al. che hanno evidenziato che la parte centrale del canale è in corrispondenza all'uncino dell'uncinato e alla zona di maggiore pressione intracanalicolare⁷.

Il retinacolo degli estensori è formato di tre parti⁶ (Fig. 20-1). La porzione centrale è in corrispondenza della sua inserzione al pisiforme, all'uncino dell'uncinato, alla tuberosità scafoidea e al solco del trapezio. La maggior parte delle fibre radiali origina dal trapezio sotto i muscoli tenari. Una stretta bandeletta fibrosa (circa 20%) origina dal tubercolo dello scafoide. Dal lato ulnare un contingente ben distinto di fibre nasce dal pisiforme ed un altro dai muscoli ipotenari separati tra loro da un intervallo. L'uncino dell'uncinato si trova all'apice di quest'intervallo. Questa porzione di retinacolo è lunga $1,24 \pm 1,3$ cm⁵.

Il segmento prossimale del retinacolo non ha limiti ben definiti. Il suo spessore varia da individuo ad individuo⁵. È un segmento unito e inseparabile dalla fascia antibrachiale^{5,6}.

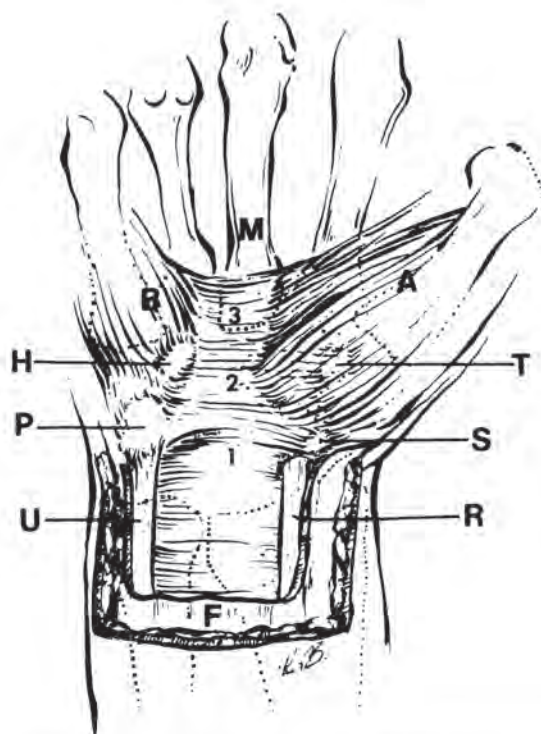


Fig. 20-1. I tre segmenti del retinacolo dei flessori. La parte distale (3) è formata da una spessa aponeurosi tesa tra i muscoli tenari (A) e quelli ipotenari (B). Quella centrale rappresenta il vero legamento trasverso inserito al pisiforme (P), all'uncino dell'uncinato (H), al tubercolo del trapezio (T), e al tubercolo dello scafoide (S). Il segmento prossimale (1) scorre in profondità sotto il flessore ulnare del carpo (U) e al flessore radiale del carpo (R) è il più sottile rispetto ai due altri. Sono evidenziati anche la fascia antibrachiale (F) e il terzo metacarpale (M) (da Cobb TK et al: J Hand Surg 18A: 91-99, 1993. Copyright, American Society for Surgery at the hand, per gentile concessione da Churchill Livingstone).

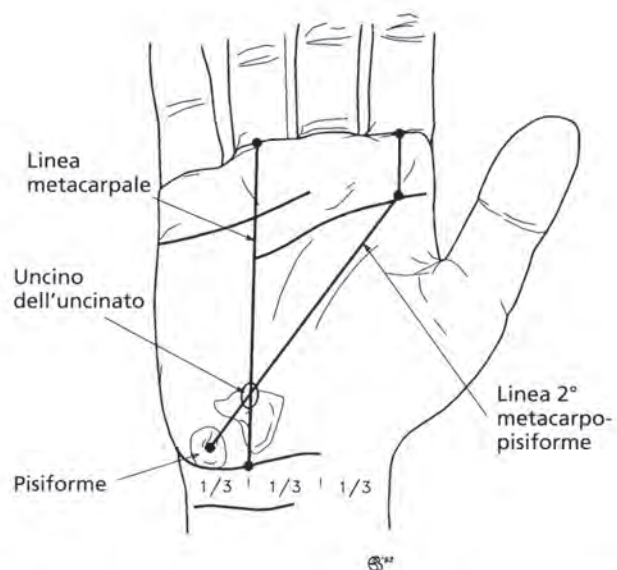


Fig. 20-2. Tecnica per stimare la posizione dell'uncino dell'uncinato. Si disegna una linea dalla base del quarto dito al punto d'incontro tra il 1/3 medio e il 1/3 ulnare della plica distale di flessione del polso. Una seconda linea è poi tracciata dalla plica flessoria prossimale del polso (in linea con il secondo dito o secondo metacarpale) al pisiforme. La posizione approssimativa dell'uncino dell'uncinato si trova all'incrocio delle due linee (per gentile concessione della Mayo Foundation).

Il segmento distale è formato da un'aponeurosi tesa tra i muscoli tenari ed ipotenari⁶. I muscoli ipotenari (l'opponente ed il flessore breve del mignolo) originano dal bordo ulnare di quest'aponeurosi, mentre i muscoli tenari (il flessore breve e, in minor misura, l'abducente breve e l'opponente) originano dal lato radiale dell'aponeurosi. Questo segmento ha una lunghezza media di $0,99 \pm 0,13$ cm⁵.

La tecnica operatoria modificata inizia localizzando l'uncino dell'uncinato, disegnando una linea dal centro della base

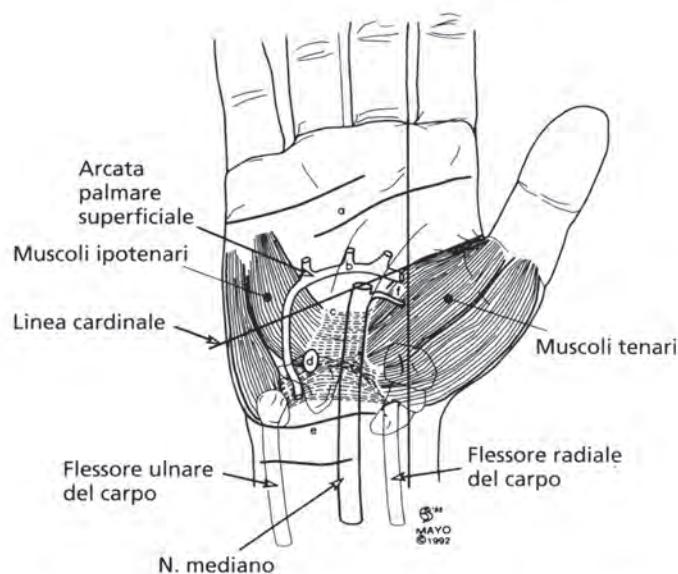


Fig. 20-3. Posizione relativa del retinacolo dei flessori e dell'arcata palmare superficiale in funzione dei reperi topografici. (a) plica flessoria prossimale del polso; (b) arcata palmare superficiale; (c) estensione distale del retinacolo dei flessori; (d) uncino dell'uncinato; (e) plica flessoria distale del polso; (f) punto d'entrata della branca cutanea del nervo mediano nei muscoli tenari. (modificato e ristampato con gentile concessione della Mayo Foundation).

del quarto dito al solco di flessione distale del polso nel punto d'intersezione tra il 1/3 medio e 1/3 ulnare (Fig. 20-2). Una seconda linea è disegnata da un punto del solco prossimale di flessione del polso, in linea con la parte centrale dell'indice, al pisiforme. L'intersezione di queste due linee corrisponde all'uncino dell'uncinato¹.

Conoscere la posizione approssimativa dell'uncino dell'uncinato è utile durante l'intervento per tre considerazioni anatomiche (Fig. 20-3): il margine distale del retinacolo si tro-

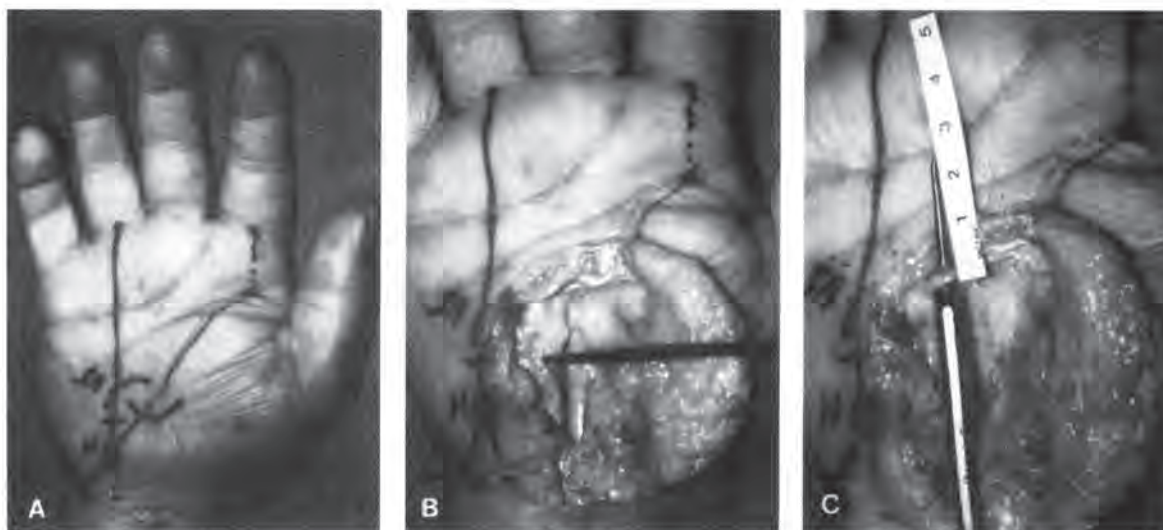


Fig. 20-4. A. Mano di cadavere con i reperi prima della decompressione endoscopica. Il bordo distale del retinacolo degli estensori è ad 1 cm distalmente all'uncino dell'uncinato (H). La linea tratteggiata (SA) delimita l'ipotetica posizione dell'arco palmare superficiale, a 2,7 cm distalmente ad H e a 4,7 cm distalmente alla plica flessoria del polso. B. Stessa mano dopo decompressione endoscopica del canale carpale. La cute e i tessuti superficiali sono stati rimossi per esporre il retinacolo. È indicato il margine distale del retinacolo. La linea trasversa in corrispondenza del quarto metacarpale (1 cm distalmente ad H) indica con precisione il margine distale del retinacolo. C. Stessa mano con la sonda posta sotto l'arcata palmare superficiale. Notare che la posizione di questa struttura era stata ben individuata (SA al punto A). P, pisiforme.

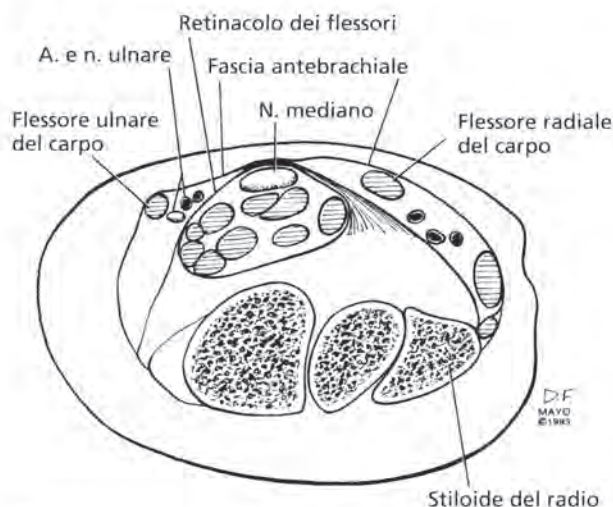


Fig. 20-5. Sezione trasversale del polso distalmente alla stiloide radiale. Nove tendini flessori e il nervo mediano passano nella parte prossimale del tunnel carpale. Il segmento prossimale del retinacolo dei flessori è unito anteriormente con la fascia antebrachiale e diviso sul lato mediale e laterale. Notate come l'accesso anteriore attraverso la fascia antebrachiale al centro del polso in corrispondenza del tendine del palmare lungo permette la sezione del segmento prossimale del canale carpale. Un accesso più mediale, vicino al tendine del flessore ulnare del carpo, finisce nel segmento prossimale del canale di Guyon. (Modifica da Cobb et al. © American Society for Surgery of the Hand, per gentile concessione di Churchill Livingstone, Copyright della versione modificata Mayo Foundation, per gentile concessione).

va ad 1 cm distalmente all'uncino; il retinacolo dovrebbe essere inciso sul suo margine radiale; il nervo mediano e la sua branca cutanea scorrono al centro e/o sul lato radiale del canale e vanno risparmiati. Con un trocar introdotto nel canale si dovrà palpare l'uncino dell'uncinato rappresentato da una struttura rigida e facilmente identificabile. L'assenza di questo

reper è segno di un passaggio accidentale della sonda nel canale di Guyon, ulnarmente all'uncino dell'uncinato. L'arcata arteriosa superficiale è situata distalmente a circa 2,5 cm dall'uncino dell'uncinato. Il limite approssimativo di questo e del bordo distale del retinacolo devono essere identificati e segnati sul palmo della mano prima di partire con le manovre chirurgiche (Fig. 20-4).

L'accesso al canale deve farsi al centro della parte distale dell'avambraccio, perché in questo punto la fascia antebrachiale ed il retinacolo sono uniti anteriormente in corrispondenza del tendine del palmare lungo⁶ (Fig. 20-5). Queste strutture si separano sul lato ulnare e il fascio vascolo-nervoso ulnare, ed il tendine del flessore ulnare del carpo scorrono tra questi due piani fasciali. Introducendo la sonda tra queste due fasce (vicino al tendine del flessore ulnare del carpo) si finisce dentro il canale di Guyon, mentre passando nella parte prossimale del canale carpale (vicino al tendine del palmare lungo) si finisce dentro il canale carpale. È importante identificare bene e incidere la fascia antebrachiale per evitare di penetrare dentro il canale di Guyon. La consistenza del margine ulnare e del tetto di quest'ultimo è morbida e assomiglia a quella di una prugna se viene confrontata con la densità dell'uncino dell'uncinato palpato sul lato ulnare del canale carpale ed alla rugosità della superficie interna del retinacolo data dalle sue fibre trasversali.

L'arteria ulnare può scorrere sul bordo ulnare del retinacolo dei flessori, e quindi essere a rischio di lesione accidentale durante la decompressione² (Fig. 20-6). È importante conoscere bene la posizione del fascio vascolo nervoso ulnare (nel canale di Guyon) per evitare di lederlo. Il nervo è, generalmente, anteriore o ulnare all'uncino dell'uncinato, ma l'arteria è, spesso, subito superficiale al retinacolo dei flessori, appoggiata su un cuscinetto di grasso. Per questo è sconsigliato applicare una pressione sul palmo, mentre si esegue l'incisione. La pressione sul palmo potrebbe inavvertitamente spostare l'arteria contro il retinacolo ed aumentare il rischio di lesione.

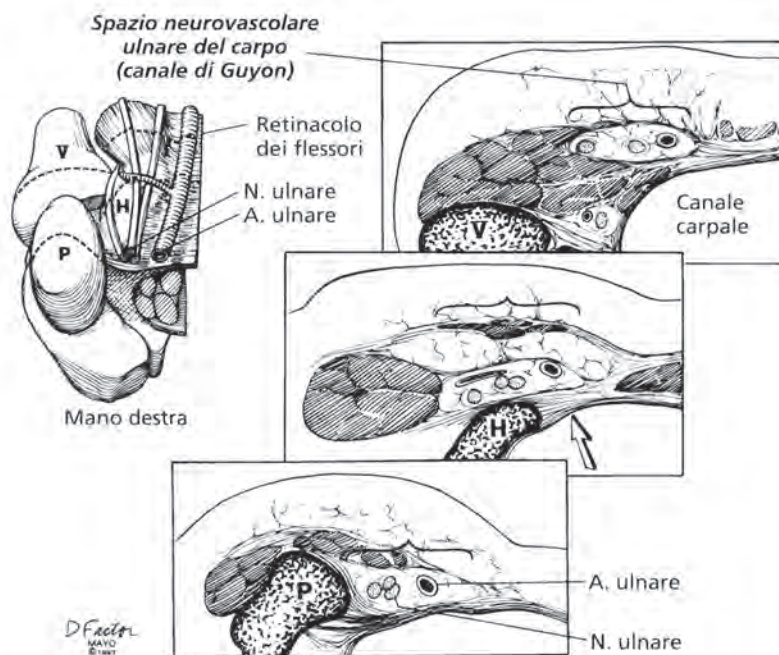


Fig. 20-6. Canale ulnare per il fascio neurovascolare. (A) Aspetto del canale da prossimale a distale. (B) Sezione trasversale a livello del pisiforme (P), uncino dell'uncinato (H) e quinto metacarpo (V). Sede approssimativa dove va eseguita la decompressione per via endoscopica (freccia) del retinacolo (legamento trasverso del carpo). Note la posizione dell'arteria ulnare e il potenziale rischio di lesione. In questo soggetto non è presente un tetto per il canale del fascio vascolo nervoso ulnare. A: arteria; n: nervo (per gentile concessione della Mayo Foundation).

Si deve considerare la posizione del bordo distale del retinacolo e dell'arco vascolare superficiale prima descritto come dato più frequentemente riscontrabile e che sono possibili varianti anatomiche. Questi reperti sono delle linee guida per individuare le strutture anatomiche e dare indicazioni precise e sicure per la decompressione del canale carpale per via endoscopica.

Bibliografia

1. Cobb TK, Knudson GA, Cooney WP: The use of Topographical Landmarks to Improve the Outcome of Arthroscopic Carpal Tunnel Release. *Arthroscopy: The Journal of Arthroscopic and Related Surgery*, Vol 11, No 2, aprile 1651-172, 1995.
2. Cobb TK, Carmichael SW and Cooney WP: Guyon's Canal Revisited: An Anatomic Study of the Carpal Ulnar Neurovascular Space. *J Hand Surgery* 21A: 861-869, 1996.
3. Cobb TK, Carmichael SW and Cooney WP: The Ulnar Neurovascular Bundle at the Wrist: A Technical Note on Endoscopic Carpal Tunnel Release. *J Hand Surgery (British and European Volume)* 19B: 24-26, 1994.
4. Cobb TK, Cooney WP and KN An: Clinical Location of Hook of Hamate: A Technical Note for Endoscopic Carpal Tunnel Release. *J Hand Surgery* 19A: 516-518, 1994.
5. Cobb TK, Cooney WP and KN An: Relationship of Deep Structures of the Hand and Wrist to Topographical Landmarks. *J Clin Anat* 6:300-307, 1993.
6. Cobb TK, Dalley BK, Posteraro RH and Lewis RC: Anatomy of the Flexor Retinaculum. *Hand Surgery (AM)*, 18: 91-99, 1993.
7. Luchetti R, Schoenhuber R, De Cicco G, Alfarano M, Deluca S and Landi A. Carpal Tunnel Pressure. *Acta Orthop Scand* 60: 397-399, 1989.

TECNICA ENDOSCOPICA: TECNICA DI CHOW (O TECNICA A DUE PORTALI)

J.C.Y. Chow

CENNI STORICI SULL'APERTURA DEL CANALE CARPALE PER VIA ENDOSCOPICA

Nel 1985, quando ho iniziato a lavorare con questa tecnica, non sapevo che il Dr. Ichiro Okutsu, in Giappone, e il Dr. John Agee, in California, stessero utilizzando contemporaneamente lo stesso metodo. L'idea di adoperare una cannula e un trocar apparve, dopo vari tentativi ed errori, alla fine del 1986. La tecnica fu messa a punto nel maggio del 1987, dopo 4-5 mesi di pratica su cadaveri, prima di utilizzarla sui pazienti nel settembre 1987. Da allora sono stati fatti una serie di miglioramenti. Nel corso del congresso annuale di primavera dell'AANA, il Dr. Schonholtz, presidente, fece una presentazione del passato, presente e futuro dell'artroscopia. Ha proiettato una diapositiva del Dr. Okutsu, portata dal Giappone, che mostrava il legamento trasverso del carpo visto attraverso un tubo di plastica. Credo che in tutta l'aula il Dr. Schonholtz ed io eravamo i soli ad aver già visto la superficie dorsale del legamento. Ritengo che quella fosse la prima presentazione di un'immagine endoscopica del legamento trasverso del carpo ad un congresso ufficiale. Già da allora il Dr. Schonholtz prevedeva che l'apertura endoscopica del canale carpace si sarebbe sviluppata rapidamente. I primi articoli a riguardo, scritti da me e dal Dr. Okutsu, sono stati pubblicati su *Arthroscopy Journal* del marzo 1989^{1,2}. Il primo lavoro sul trattamento endoscopico del tunnel carpace, basato sui risultati ottenuti nei primi 49 casi, venne presentato nel 1990 al congresso annuale dell'Arthroscopy Association del Nord America, ad Orlando, FL.³ Nello stesso anno, durante il congresso della Società Americana di Chirurgia della Mano tenutosi a Toronto in Canada, il dott. John Agee ha presentato un lavoro sui risultati clinici ottenuti nel suo centro studi⁴. Quindi, in tre diverse parti del mondo, erano iniziati tre differenti studi con altrettante tecniche per il

trattamento endoscopico del tunnel carpace con l'obiettivo comune di ridurre al minimo l'incisione cutanea e abbandonare la tradizionale incisione curvilinea longitudinale al palmo. Nell'immediato periodo che fece seguito alla pubblicazione di questi tre lavori, molti chirurghi si sono interessati all'argomento, apportando anche modifiche alle tecniche originali.

TECNICA DI CHOW

Posizione del paziente. Il paziente è sdraiato in posizione supina con la mano su un appoggio. Sono richiesti due monitor anche se alcuni chirurghi ne utilizzano uno. Un monitor si deve trovare di fronte al chirurgo ed uno davanti all'assistente. Il chirurgo deve mettersi sul lato ulnare del paziente, con l'assistente di fronte. La preparazione del paziente e del campo operatorio si realizzano con le modalità standard (Fig. 21-1).

Anestesia. È consigliata un'anestesia locale che permette al paziente ed al chirurgo di comunicare. Un paziente sveglio ed attento può informare il chirurgo di eventuali problemi o sensazioni proprio durante l'intervento^{3,6-9}. Prima di portare il paziente in sala operatoria, si somministrano 1-2 mg di Versed I.V. (midazolam idrocloridrato; Roche, Nutley, NJ) per aiutarlo a rilassarsi ed essere più a suo agio durante i preparativi. Quando si cominciano a disegnare i vari reperi sulla mano si somministrano, per via endovenosa, 200 a 500 ug di Alfenta (alfentanil idrocloridrato, Janssen farmaceutica, Inc, Piscataway, NJ). Ciò permette un'anestesia potente e di breve durata, di circa 5-10 minuti. Di norma l'intervento dura meno di 10 minuti. Si inietta della Xylocaina all'1% (Astra, Westboro, MA) con epinefrina a livello della porta di entrata e in quella di uscita, ma solo nella cute, senza andare troppo in profondità, per evitare il coinvolgimento del nervo mediano.

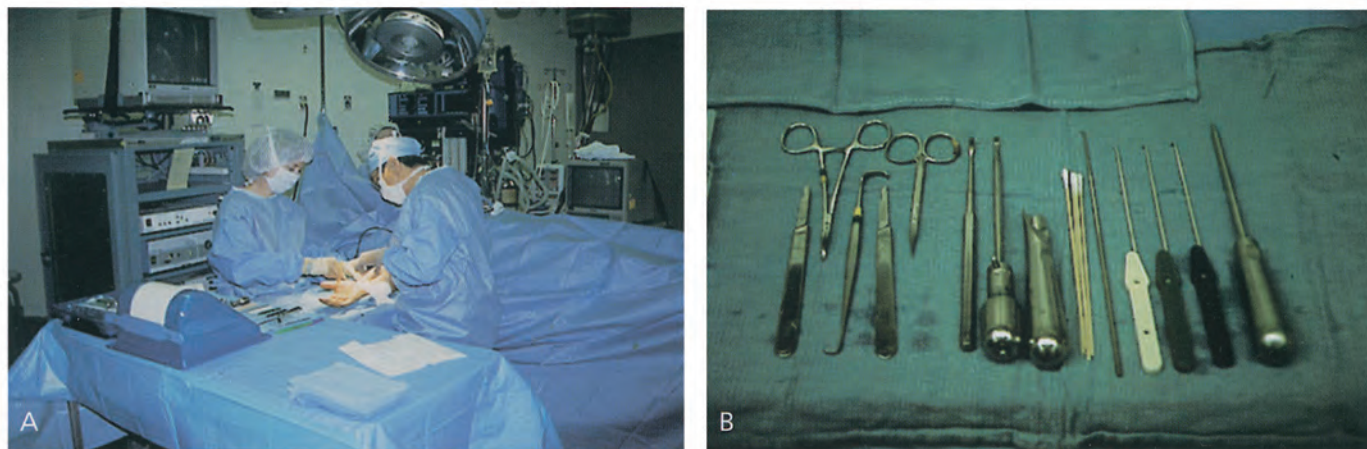


Fig. 21-1. A, Paziente in posizione supina con il chirurgo sul suo lato ulnare e l'assistente di fronte. Vengono usati due monitor uno per ogni operatore. B, Strumentario necessario per l'intervento.

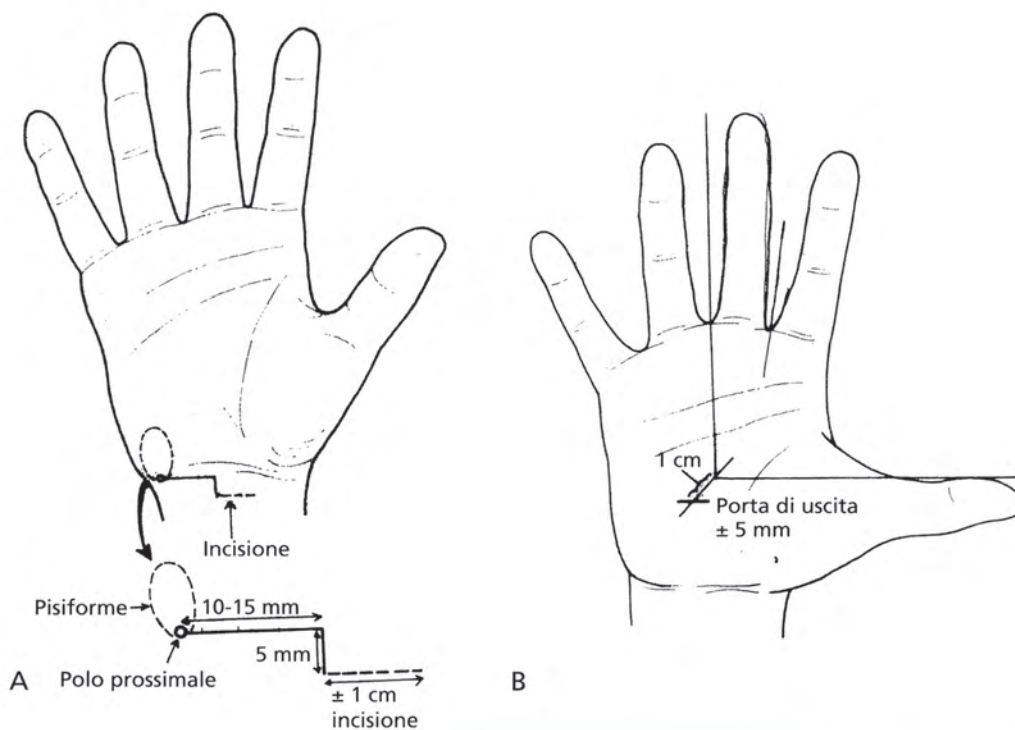
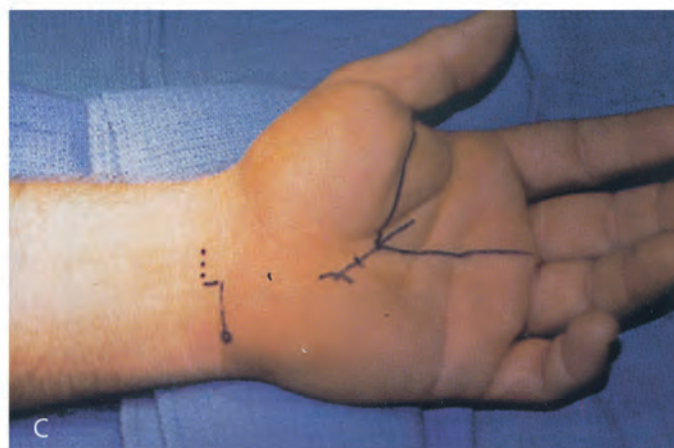


Fig. 21-2. A, La porta di entrata è identificata con una linea che inizia a circa 1,5-2 cm dal bordo prossimale radiale del pisiforme. Una seconda linea è poi segnata a circa 0,5 cm prossimalmente alla fine della prima linea, seguita da una piccola linea tratteggiata, di circa 1 cm, partendo dalla fine della seconda linea. B, Tracciare una linea parallela al bordo ulnare del pollice in posizione di massima abduzione fino a raggiungere il centro del palmo, per identificare la porta di uscita. Tracciare una linea passante per il secondo spazio intermetacarpale, fino a raggiungere la prima linea ad angolo retto. Una terza linea, di circa 1 cm, bisettrice all'angolo formato, è poi segnata in senso prossimale dall'apice. C, Le porte di entrata e di uscita.



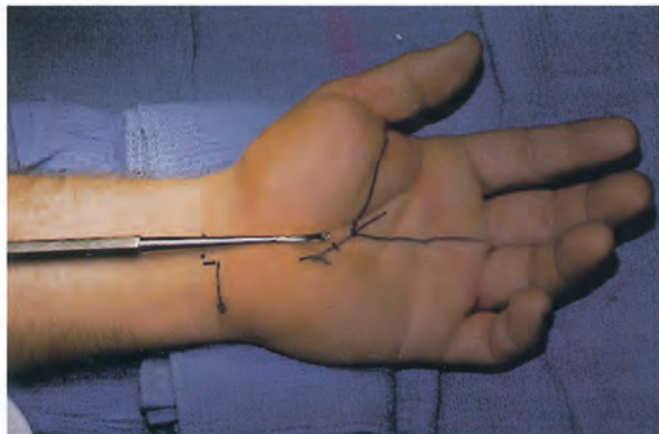


Fig. 21-3. La linea che congiunge le due porte deve sovrapporsi all'asse maggiore dell'avambraccio ed essere radiale all'uncino dell'uncinato.

Portale di entrata. Si palpa e si segna il bordo prossimale del pisiforme. Si traccia una linea di 1,5-2 cm (in funzione della dimensione della mano) in senso radiale partendo dal polo prossimale del pisiforme. Un'altra linea è segnata a circa 0,5 cm prossimalmente alla fine della prima linea, mantenendo un rapporto di 1/3 con questa. Una piccola linea tratteggiata di 1 cm (7-10 mm) è poi disegnata partendo dalla fine della seconda linea per indicare la porta di entrata (Fig. 21-2 A, C). Se si identifica il palmare lungo, il centro della porta deve trovarsi sul bordo ulnare del suo tendine.

Porta di uscita. Si traccia una linea partendo dal margine ulnare del pollice, in massima abduzione, perpendicolare all'asse maggiore dell'avambraccio. Una seconda linea è poi segnata sul terzo spazio intermetacarpale, parallelo all'asse maggiore dell'avambraccio. Queste due linee devono essere perpendicolari l'una con l'altra. Una bisettrice è poi segnata partendo 1 cm prossimalmente dall'incrocio per andare a raggiungere la porta distale (Fig. 21-B, C). Il chirurgo dovrebbe essere in grado di palpare l'uncino dell'uncinato. La porta di uscita deve trovarsi sulla parte molle centrale del palmo in linea con l'anulare. La linea di congiunzione tra la porta di entrata e quella di uscita deve sovrapporsi con il prolungamento dell'asse maggiore dell'avambraccio ed essere radiale all'uncino dell'uncinato (Fig. 21-3).

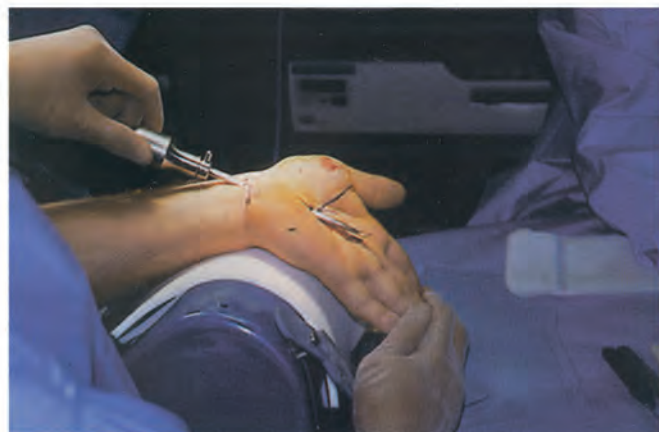

Fig. 21-4. Dopo che l'insieme di cannula e trocar è introdotto attraverso la porta di entrata la mano del pz. viene stabilizzata nel hand holder.

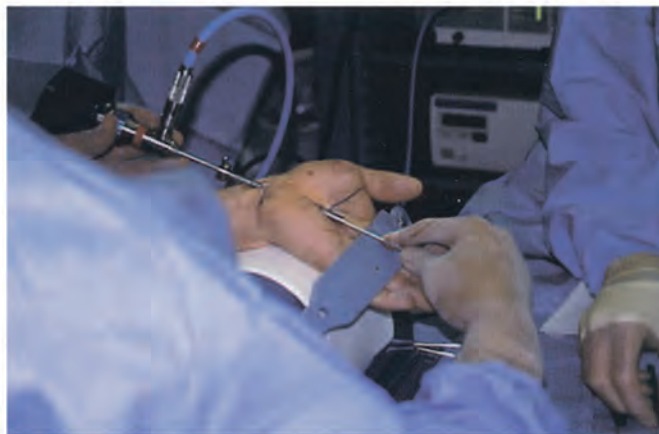

Fig. 21-5. L'endoscopio è inserito attraverso la porta prossimale nella cannula, gli altri strumenti da quella distale.

Procedimento. Si somministra 1 cc di Xylocaina all'1% in entrambe le porte. Si pratica un'incisione di circa 1 cm (7-10mm) in corrispondenza della porta di entrata, utilizzando una pinza emostatica per cauterizzare i piccoli vasi venosi. La dissezione va realizzata con cura risparmiando, per quanto possibile, i piccoli vasi e nervi¹⁰⁻¹⁶. Di solito, se la dissezione è accurata, non è necessario l'uso di un laccio emostatico. Si evidenzia la fascia che viene incisa longitudinalmente stando attenti che in certi casi quest'ultima può essere costituita da due strati che verranno incisi fino ad evidenziare la borsa ulnare sottostante. Poi l'apertura viene allargata con un dissectore curvo di Stephen. Se si reperta il tendine del palmare lungo l'incisione deve trovarsi lungo il suo bordo ulnare. Con un uncino si solleva il bordo distale della cute in modo per separare il legamento trasverso del carpo dalla borsa ulnare. Con le forbici da dissezione curve si penetra nel canale carpale. Passando le forbici avanti e indietro in senso prossimo-distale, mantenendo la punta spinta contro la superficie dorsale del legamento, sarà possibile apprezzare una rugosità caratteristica del legamento trasverso del carpo. Quindi viene fatto scivolare nel canale un trocar in una cannula, fino a toccare con la punta l'uncino dell'uncinato, quindi si afferrano le dita e la mano del paziente e si iperestende il polso. Con l'aiuto dell'assistente si posiziona la mano sull'apposito sostegno. L'insieme di cannula e trocar viene spinto, con attenzione, distalmente puntando verso il segno della porta di uscita dove si pratica una piccola incisione cutanea trasversale od obliqua. Si spinge quindi il complesso trocar-cannula fino a farlo uscire dalla porta così realizzata (Fig. 21-4). A questo punto si sfilava il trocar lasciando sotto al legamento la cannula. La mano viene poi stabilizzata sul sostegno.

Tecnica di sezione del legamento

Viene introdotto l'endoscopio nella cannula dalla porta prossimale e lo strumentario in quella distale. Si reperta il bordo distale del legamento con la sonda (Fig. 21-5), cercando di non ledere il nervo. Si inizia con il bisturi triangolare, facendo una piccola incisione nel bordo distale del legamento (Fig. 21-6 A, B). Qualunque struttura non legamentosa presente, oltre il bordo distale del legamento, non deve essere incisa. L'endoscopio viene fatto poi scivolare in senso prossimale per 1 cm (10 mm) e con il bisturi triangolare si produce un'apertura nella parte centrale del legamento (Fig. 21-7 A, B). Si introduce

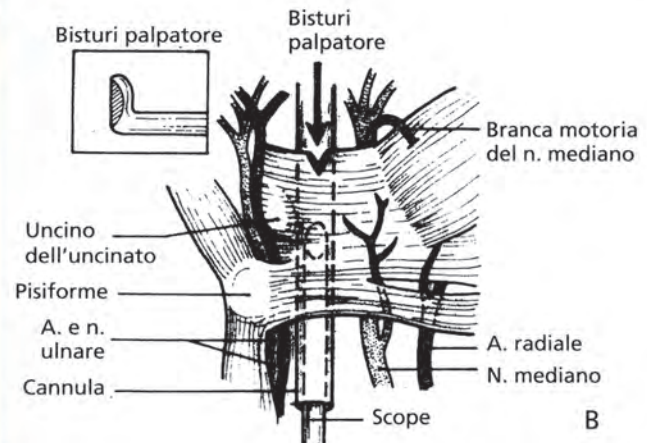


Fig. 21-6. A, B, Si identifica il bordo distale del legamento e si esegue una prima piccola incisione sul bordo del legamento, con un movimento in senso disto prossimale con il bisturi triangolare.

la lama a taglio retrogrado e partendo dal secondo taglio la si spinge distalmente fino a congiungere i due tagli (Fig. 21-8 A, B). In questo modo la metà distale del legamento è completamente incisa. L'endoscopio viene poi spostato dal bordo prossimale della cannula a quello distale (Fig. 21-9). Si ottiene così una visione speculare sullo schermo, in quanto il margine che era prima ulnare si trova adesso sul lato radiale. Si identifica l'incisione distale muovendo l'endoscopio avanti indietro, si introduce il bisturi e si reperta il bordo prossimale del legamento dove viene fatta una piccola incisione (Fig. 21-10 A, B), si sostituisce il bisturi triangolare con il bisturi ad incisione retrograda e si finisce di incidere il legamento con un movimento disto prossimale, partendo dal centro del legamento raggiungendo il bordo prossimale (Fig. 21-11 A, B). Eventuali fibre non incise, visibili con l'endoscopio, saranno sezionate con il bisturi triangolare fino ad ottenere una sezione completa del legamento.

Per la posizione obbligata alla mano, i bordi del legamento tenderanno a retrarsi lateralmente e se l'incisione è stata completa questi non si vedranno più. Nel caso contrario sarà necessario abduire completamente il pollice, per evidenziare le fibre non recise e completare l'apertura del canale. I bordi recisi del legamento potranno essere evidenziati mediante movimenti rotatori dell'endoscopio. Il fascio volare intertenare, l'opponente

ed il muscolo palmare breve devono essere risparmiati. Il velo fibroso che si stende dall'eminanza tenare ai muscoli tenari rappresenta un freno all'eventuale lussazione dei tendini flessori e permette di conservare una buona forza muscolare. La perdita di sangue è di solito minima ed è necessario un solo punto per chiudere le incisioni (Fig. 21-12). Sul campo operatorio, è possibile controllare lo stato del paziente e intervenire in caso di complicanze. Subito dopo l'intervento va programmata una mobilizzazione attiva, consigliando al paziente di evitare gli sforzi in compressione, di portare dei pesi per 2-3 settimane fino alla scomparsa del disagio. I movimenti attivi prevengono la formazione di aderenze nel polso, sia a carico dei tendini che del nervo mediano, a livello dell'incisione. I punti di sutura si rimuovono dopo una settimana. Un gonfiore, associato a dolore al palmo, può comparire in chi inizia precocemente a porta pesi. In questo caso una fluida terapia per 20 minuti al giorno tende a ridurre la sintomatologia in due settimane. Il legamento trasverso del carpo non è riccamente vascolarizzato o innervato, quindi la sua sola incisione diminuisce il dolore postoperatorio, l'emorragia e la formazione di cicatrice. Il tendine del muscolo palmare lungo e le fibre muscolari con questa tecnica sono risparmiati, evitando il fenomeno di corda d'arco dei tendini flessori e del nervo mediano e mantenendo integra la pinza pulpare e la forza di presa¹⁷⁻²¹.

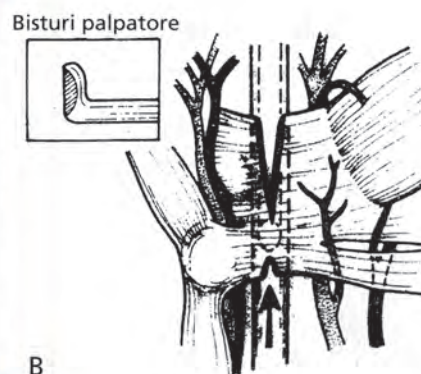
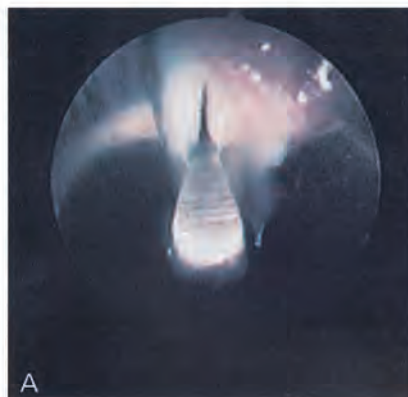


Fig. 21-7. A, B, Si retrae l'endoscopio di 1cm circa e si esegue una piccola apertura nel centro del legamento trasverso.

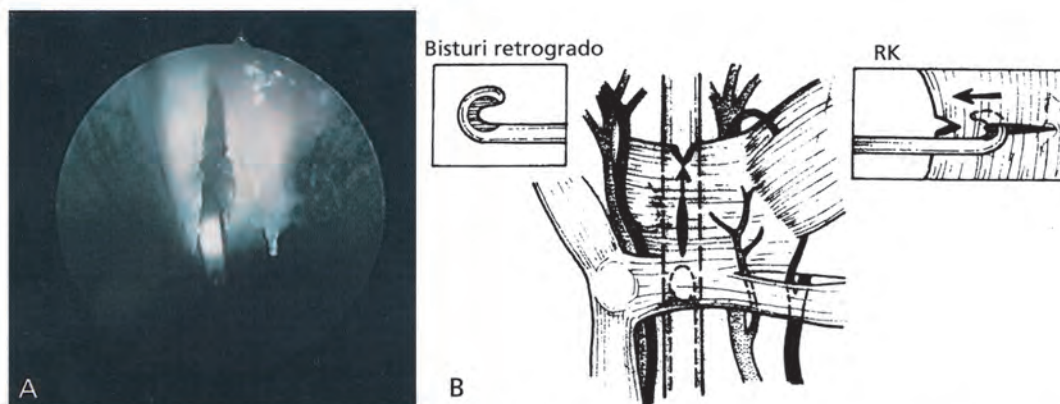


Fig. 21-8. A, B, Con il bisturi ad incisione retrograda, dal secondo taglio si incide il legamento, con un movimento in senso prossimo distale, congiungendo i due tagli.

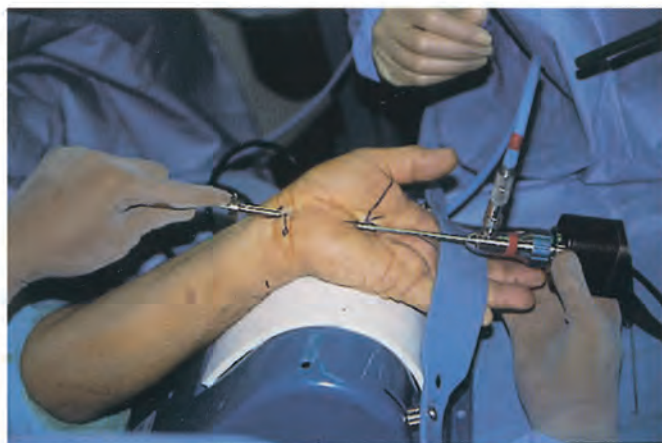


Fig. 21-9. L'endoscopio viene spostato sul bordo distale della cannula e lo strumentario introdotto dall'apertura prossimale.

ALTERNATIVA ALLA TECNICA DI CHOW

Specificamente ideata per il chirurgo della mano

Molti chirurghi della mano sono a disagio quando devono inserire il trocar alla cieca senza prima evidenziare l'arcata palmare superficiale e i rami nervosi sensitivi digitali comuni. Prima di introdurre la cannula, si può ovviare all'inconveniente con un'incisione distale più ampia per visualizzare meglio

queste strutture. La tecnica alternativa è riservata ai chirurghi che preferiscono dilungarsi nell'esplorazione attraverso la porta distale e in particolare per quelli che usano le lenti di ingrandimento. La cannula sarà introdotta attraverso la porta distale per poter sempre tenere sotto controllo queste strutture.

Procedura. La preparazione del paziente ed i reperi demografici sulla mano sono uguali alla tecnica precedente. L'uso di un'anestesia loco regionale o locale si farà a discrezione dell'operatore; comunque consigliamo vivamente l'uso della locale, per i motivi sopra menzionati. La porta di entrata in questo caso è obliqua (1-1,5 cm) nello stesso punto descritto precedentemente. È raccomandabile usare delle lenti di ingrandimento per la dissezione e l'identificazione dell'arcata palmare superficiale, il nervo mediano o i rami nervosi sensitivi digitali comuni. Si reperta il legamento trasverso del carpo, si introduce la cannula con il trocar con la punta rivolta verso l'alto e mentre la si spinge in senso prossimale passando sotto il legamento la si deve far scivolare contro l'uncino dell'uncinato. Si cercherà di apprezzare la rugosità della superficie dorsale del legamento e la cannula verrà fatta uscire dalla porta prossimale, al centro del polso. Se è presente il tendine palmare lungo la cannula deve trovarsi sul suo bordo ulnare, in caso contrario il reperi è il centro del polso, a circa 0,5-1 cm prossimale alla piega del polso. Le dita e la mano devono essere iperestese ed appoggiate sul sostegno. Palpando la punta del trocar, si incide la cute in sua corrispondenza e si fa uscire la cannula. Procedere quindi come descritto nella tecnica precedente.

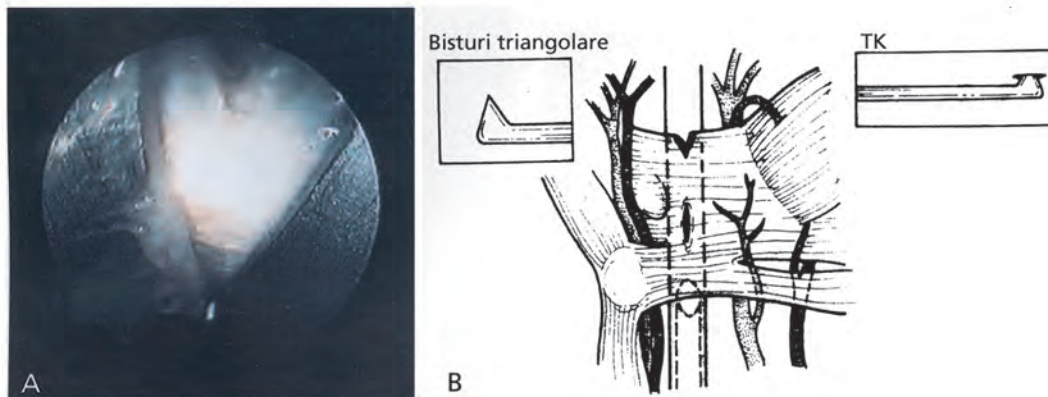


Fig. 21-10. A, B, Con l'endoscopio in questa posizione si può vedere il taglio eseguito precedentemente. Si identifica quindi il bordo prossimale del legamento e si incide leggermente il bordo.

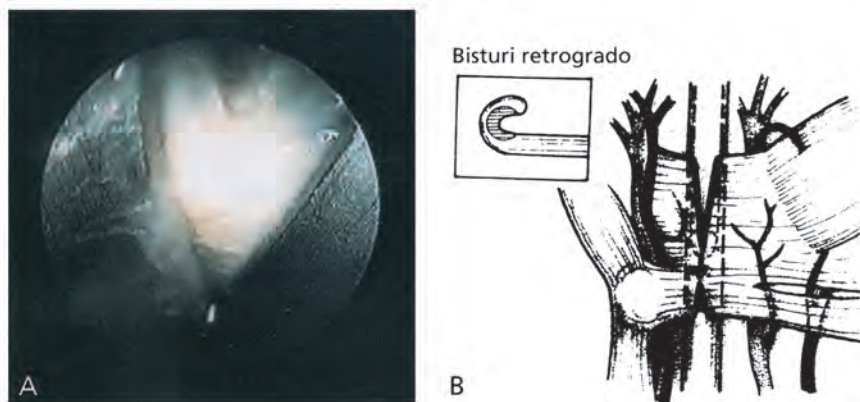


Fig. 21-11. A, B. Si inserisce il bisturi ad incisione retrograda e si completa il taglio del legamento

RISULTATO CLINICO DI 9 ANNI DI TRATTAMENTO ENDOSCOPICO

Dal settembre '87 al settembre '96, nel Mt. Vernon (IL), abbiamo operato 1738 polsi in 1252 pazienti, 815 donne e 437 maschi, di cui 533 a destra, 245 a sinistra e 480 bilaterali. Tutti presentavano una STC e sono stati operati con la tecnica del doppio accesso di Chow. L'età media era di 52 anni (14-96). Tutti i pazienti sono stati controllati per altre patologie associate come disturbi da compressione nervosa a livello cervicale, all'outlet ed un certo numero di loro presentava una "double crush syndrome". Tutti i pazienti soffrivano dei classici sintomi della sindrome del tunnel carpale, con ipoestesia sui dermatomeri del mediano alla mano, dolore notturno, diminuzione della forza di presa e della pinza pulpo pulpare, debolezza diffusa alla mano e risveglio durante la notte. L'insorgenza del quadro variava da una settimana a 60 anni e la maggioranza (94,5%) aveva una diminuzione della velocità di conduzione nervosa. In un follow-up, variabile da 1 a 10 anni, la maggior parte dei pazienti era guarita, solo 3 (4 polsi) hanno avuto una recidiva (recurrent rate 0,23). In nove pazienti (9 polsi) il quadro clinico non era completamente scomparso (remissione dei sintomi) dopo l'intervento (failure rate 0,52).

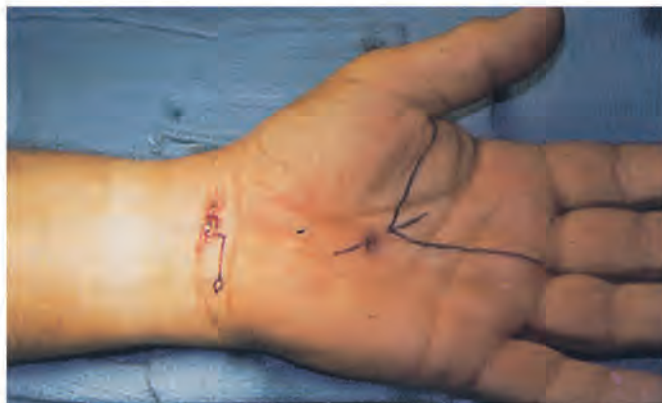

Fig. 21-12. È necessario solo un punto di sutura per chiudere i portali

Bibliografia

1. Chow JCY: "Endoscopic Release of the Carpal Ligament: A New Technique for Carpal Tunnel Syndrome". *Arthroscopy* 5:19-24; 1989
2. Okutsu I, Nonomiya S, Takatori Y, Ugawa Y: "Endoscopic Management of Carpal Tunnel Syndrome". *Arthroscopy* 5:11; 1989
3. Chow JCY: "Endoscopic Carpal Tunnel Release - Clinical Results of 149 Cases"; Presented at the 9th Annual AANA Meeting, Orlando, FL, April 26-29, 1990
4. Agee JM, Tortsua RD, Palmer CA, Berry C: "Endoscopic Release of the Carpal Tunnel: A Prospective Randomized Multicenter Study"; Presented at the 45th Annual Meeting of the American Society of the Hand, Toronto Canada, September 24-27, 1990
5. Caffee HH: "Anomalous Thenar Muscle and Median Nerve: A Case Report". *J Hand Surg* 4:446; 1979
6. Ogden J: "An Unusual Branch of the Median Nerve"; *JBJS*;54-A(8); 1972
7. Papathanassiou BT: "A Variant of the Motor Branch of the Median Nerve in the Hand". *JBJS [Br]*;50:156; 1968
8. Lanz U: "Anatomical Variations of the Median Nerve in the Carpal Tunnel". *J Hand Surg [AM]*;2:44; 1977
9. Eiken O, Carsta N, Eddeland A: "Anomalous Distal Branching of the Median Nerve". *Scand J Plast Reconstr Surg Hand Surg*; 5:149; 1971
10. Carroll RE, Green DP: "The Significance of the Palmar Cutaneous Nerve at the Wrist". *Clin Orthop*; 83:24; 1972
11. Taleisnik J: "The Palmar Cutaneous Branch of the Median Nerve and the Approach to the Carpal Tunnel"; *JBJS[Am]*;55: 1212-7;1973
12. Kessler I: "Unusual Distribution of the Median Nerve at the Wrist". *Clin Orth & Rel Res*; 67:124-126; 1969
13. Kleinert J: "The Nerve of Henle"; *J Hand Surg (Am)*; 15:784; 1990
14. Shimizu K, Iwasaki R, Hoshikawa H, Yamamuro T: "Entrapment Neuropathy of the Palmer Cutaneous Branch of the Median Nerve by the Fascia of Flexor Digitorum Superficialis"; *J Hand Surg*;13A:581-3;1988
15. Enger WD, Gmeiner JG: "Palmar Cutaneous Branch of the Ulnar Nerve"; *J Hand Surg*;5:26; 1980
16. Ritter MA: "The Anatomy and Function of the Palmar Fascia"; *Hand*; 5:263-7; 1973
17. Shrewsbury MM, Johnson RK, Ousterhout DK: "The Palmaris Brevis-A Reconsideration of Its Anatomy and Possible Function". *JBJS[Am]*; 54:344-8; 1972
18. Viegas S, Pollard A, Kaminski K: "Carpal Arch Alteration and Related Clinical Status After Endoscopic Carpal Tunnel Release"; *J Hand Surg*; 17A:1012-6; 1992
19. Garcia-Elias M, Sanches-Freijo J, Salo J, Lluch A: "Dynamic Changes of the Transverse Carpal Arch During Flexion-Extension of the Wrist: Effects of Sectioning the Transverse Carpal Ligament"; *J Hand Surg*; 17A:1017-9; 1992
20. Richman JA, Gelberman RH, Rydevik BL, et al: "Carpal Tunnel Syndrome: Morphologic Changes After Release of Transverse Carpal Ligament"; *J Hand Surg [Am]*; 14:852-857; 1989
21. Seradge H, Seradge E: "Piso-Triquetral Pain Syndrome After Carpal Tunnel Release"; *Journal of Hand Surgery*; 14A:858-62; 1989

TECNICA ENDOSCOPICA: TECNICA DI GILBERT (O TECNICA A DUE PORTALI MODIFICATA)

F. Brunelli, A. Gilbert, M. Merle

RICHIAMO STORICO

Il trattamento chirurgico della sindrome del tunnel carpale è stato banalizzato fin dal 1950, data in cui Phalen ne fece il trattamento di scelta proponendo la sezione del legamento anulare anteriore del carpo¹. Se i risultati di tale intervento sul dolore sono quasi costanti, lo sconforto del paziente per la durata di qualche settimana, ed alcune volte di qualche mese, è relativamente frequente. In particolare i dolori a livello del "tallone della mano" si accompagnano spesso ad una significativa perdita della forza. Le reazioni infiammatorie a carico della cicatrice, alcune volte molto dolorose a causa di lesioni iatrogene del ramo cutaneo-palmare del nervo mediano, sono dei tributi importanti imputabili a questa chirurgia. Per ovviare a tali inconvenienti, Chow², Okutsu³ ed Agee⁴ hanno proposto il trattamento endoscopico della STC. I risultati delle prime casistiche studiate erano interessanti riguardo il comfort postoperatorio e la rapidità del recupero funzionale, ma rilevavano una percentuale di complicanze inaccettabili come lesioni nervose, arteriose o tendinee. La tecnica qui presentata permette, grazie all'uso di un materiale specifico, di realizzare facilmente e con sicurezza la sezione endoscopica del legamento anulare anteriore del carpo.

TECNICA OPERATORIA

L'intervento si svolge sotto anestesia plessica ascellare o tronculare del nervo mediano al terzo distale dell'avambraccio. Viene posizionato un laccio emostatico alla radice del braccio che è gonfiato dopo aver reso l'arto esangue ed appena prima di iniziare l'incisione cutanea.

Tale incisione, fatta alla faccia anteriore del polso, un centimetro e mezzo prossimalmente alla piega di flessione del

polso, inizia a livello del bordo interno del palmare gracile, è diretta in direzione ulnare ed è lunga circa due centimetri (Fig. 22-1). Prima di sezionare l'aponeurosi superficiale è opportuno disseccare, e se possibile preservare, una vena longitudinale che è costantemente presente al centro della suddetta incisione. Una volta aperta l'aponeurosi si identificano nel piano profondo i tendini flessori ed il nervo mediano; una spatola, scelta in base alle dimensioni del canale tra una serie di quattro spatole differenti, è introdotta nel canale e permette di creare un vero compartimento chirurgico libero dalle strutture nobili. Essa è introdotta dapprima con una direzione orizzontale e poi ruotata di 90° verso l'esterno per spostare il nervo mediano ed i tendini flessori. La sonda cannulata è allora introdotta per due centimetri tra il bordo interno della paletta guida e l'osso uncinato. La mano è posta su di un supporto metallico articolato e regolabile in posizione di estensione; a mano a mano che l'estensione aumenta il mandrino avanza a contatto diretto del legamento anulare anteriore del carpo e ne scolla il tessuto sinoviale quando questo è abbondante. L'anatomia del tunnel carpale è fatta in modo che il punto di entrata del mandrino sia situato nell'asse del quarto raggio ma, a causa della forma dell'uncinato, la sua progressione prende una direzione obliqua in direzione radiale. L'uscita della sonda dal tunnel è perciò obbligatoriamente situata nell'asse del terzo raggio e se la si trova situata più internamente (ulnarmente) si rischia di esser penetrati nel canale di Guyon. La punta del mandrino è palpata a livello del palmo, all'estremità distale del tunnel ed una pressione effettuata con il pollice dell'operatore aiuta a renderlo immediatamente superficiale ed a spostare l'arcata superficiale ed i rami di divisione del nervo mediano. La seconda piccola incisione di cinque millimetri (Fig. 22-2) è effettuata verticalmente sulla punta del trocar a

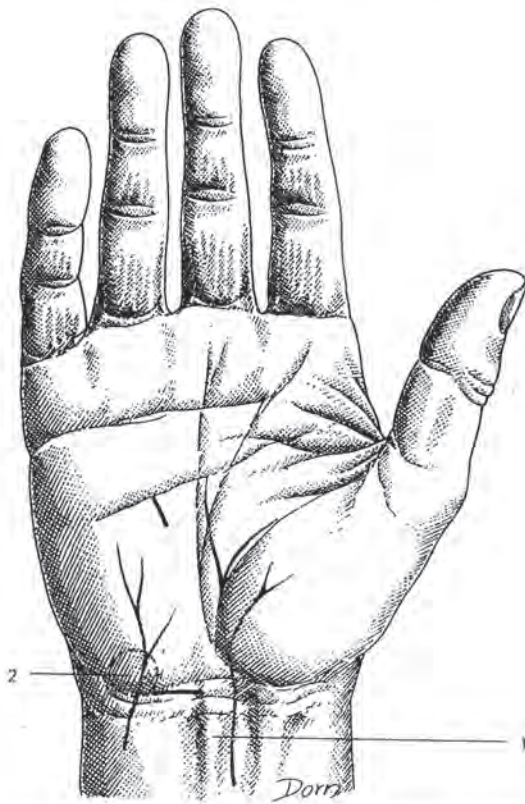


Fig. 22-1. Le due incisioni dell'accesso a due vie per il trattamento endoscopico della sindrome del tunnel carpale. 1: Tendine del palmare gracile; 2: Pisiforme. Da: *An Atlas of Surgical Techniques of the Hand and Wrist*; Tubiana-Gilbert-Masquelet; Martin Dunitz Ed.

livello del palmo. In seguito si dissocia l'aponeurosi in modo che l'uscita del trocar si faccia in modo atraumatico senza rischiare di provocare elongazioni del nervo digitale comune del terzo spazio che è estremamente vulnerabile a tale livello. L'endoscopio, montato su una videocamera, rimpiazza il mandrino ed è introdotto nella sonda cannulata in direzione disto-prossimale (Fig. 22-3). La visualizzazione continua sul monitor della direzione trasversale delle fibre del legamento anulare anteriore del carpo è una garanzia del posizionamento corretto dell'endoscopio. A tale stadio dell'intervento è opportuno assicurarsi dell'assenza di interposizione dei tendini flessori o di frange sinoviali ad essi connesse mobilizzando passivamente le dita; l'abduzione del pollice permette di mantenere il nervo mediano sul versante radiale del tunnel carpale. Se la visione delle fibre trasversali del legamento è ofuscata da aderenze sinoviali, è meglio reintrodurre il trocar ed utilizzarne la punta per cruentare il legamento. L'endoscopio e la videocamera sono allora introdotti nuovamente dall'estremità distale della sonda. La sezione del legamento si effettua in senso disto-prossimale sotto il controllo continuo dell'endoscopio con un bisturi a lama invertita. Questo è introdotto prossimalmente con la punta diretta verso il basso, è fatto scivolare sino al punto in cui si trova l'ottica della videocamera ed è poi ruotato di 180° per agganciarlo al margine distale del legamento. Mentre si effettua la sezione, il controllo visivo permanente permette di vedere chiaramente la sezione del legamento e l'interposizione a tale livello del tessuto celluloadiposo sottocutaneo. Se la diastasi è netta un solo passaggio è sufficiente,

si toglie allora l'endoscopio e si reintroduce il mandrino nella sonda cannulata. Già al momento dell'uscita dell'endoscopio si può vedere per transilluminazione che il legamento è stato sezionato correttamente. Un'ulteriore verifica è ottenuta puntando la punta del mandrino verso l'alto e facendolo scivolare in senso disto-prossimale. Questo gesto permette di vedere e sentire la punta smussa del mandrino scivolare direttamente nel sottocute e di essere certi che non restino tralci di fibre del legamento che rischiano di comprimere il nervo ulteriormente. Nel caso in cui esista una sinovite esuberante si può effettuare una sinoviectomia parziale dei flessori. Questa è praticata tramite l'incisione al polso trazionando con un uncino smusso i differenti tendini o gruppi tendinei e liberandoli dalla sinoviale ipertrofica su una lunghezza di circa 5 centimetri. Le incisioni cutanee sono chiuse con 2 o 3 punti di sutura utilizzando un filo a riassorbimento rapido ed è sufficiente un semplice bendaggio compressivo, senza alcuna ortesi, per proteggere il polso sino alla prima medicazione che è fatta alla terza giornata postoperatoria. In seguito viene applicato un semplice cerotto sulle ferite ed il paziente è esortato alla mobilizzazione precoce che avrà come unico limite il dolore postoperatorio.

INDICAZIONI E CONTROINDICAZIONI

Il trattamento endoscopico della sindrome del tunnel carpale è diretto alla grande maggioranza dei pazienti, qualsiasi sia lo stadio di gravità della loro malattia. Idealmente indicato nella fase iniziale o di stato, esso può essere ugualmente utilizzato nelle forme avanzate con amiotrofia dal momento che le neurolisi intraneurali (effettuabili chiaramente solo a cielo aperto) non hanno dimostrato risultati superiori alle neurolisi

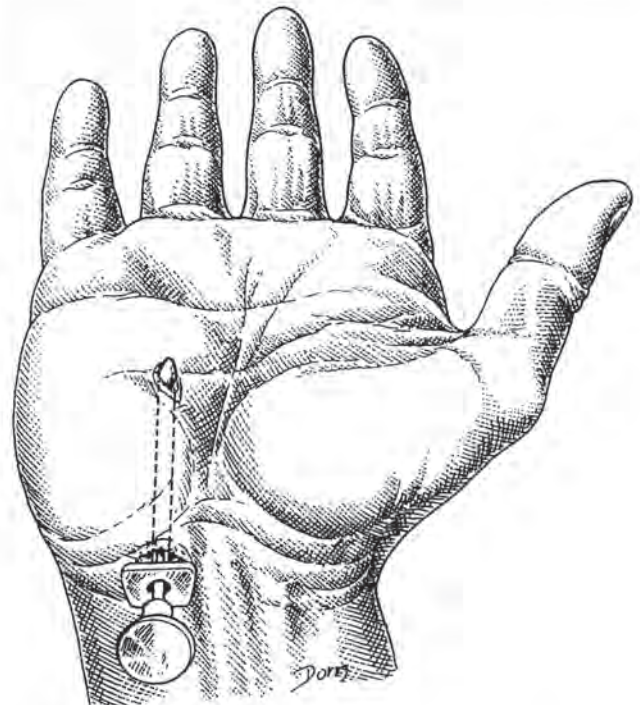


Fig. 22-2. La sonda cannulata con il suo mandrino è inserita in senso prossimo-distale. Da: *An Atlas of Surgical Techniques of the Hand and Wrist*; Tubiana-Gilbert-Masquelet; Martin Dunitz Ed.

esterne. Esso può quindi essere utilizzato nei pazienti che presentano una sindrome del tunnel carpale idiopatica, sia che la sinovite aspecifica sia di origine reattiva, ormonale o professionale ma anche nelle sindromi che accompagnano malattie sistemiche quali il diabete o l'amiloidosi.

Le controindicazioni sono rare e rappresentate principalmente dai seguenti quadri clinici:

- le sindromi necessitanti una sinoviectomia completa come nel caso dell'artrite reumatoide
- le compressioni dovute ad un sinovite piogena
- le sindromi, qualsiasi sia la loro eziologia, che richiedono una esplorazione precisa del contenente e del contenuto della regione
- i casi di recidiva in cui le aderenze postoperatorie possono rappresentare un rischio alla chirurgia endoscopica
- i bambini e gli adolescenti in cui una causa anomala di compressione deve sempre essere sospettata
- infine, tutti i pazienti in cui il trattamento intraoperatorio endoscopico non permette di identificare correttamente il legamento per tutta la sua lunghezza ed in cui, malgrado gli accorgimenti tecnici descritti, sussistano delle strutture interposte tra la sonda e le fibre del legamento. In tali casi non bisogna esitare a cambiare di strategia e passare alla tecnica tradizionale.

RISULTATI E COMPLICAZIONI

La chirurgia endoscopica del tunnel carpale permette un recupero funzionale molto rapido della mano. I dolori al gomito ed alla spalla ed i risvegli notturni spariscono generalmente immediatamente, le parestesie in alcuni casi possono

persistere per un periodo variabile dipendente dalla durata e dalla gravità della compressione del nervo prima dell'intervento (una prognosi approssimativa potrà eventualmente essere fatta in base all'esame elettromiografico preoperatorio). Nella maggioranza dei casi è possibile già dal primo giorno postoperatorio la flessione e l'estensione delle dita ed a partire dalla prima medicazione in terza giornata le attività quotidiane sono svolte in modo più o meno corretto. Il recupero della forza è più rapido che per il trattamento tradizionale a cielo aperto: in quindicesima giornata il recupero della forza rapportata a quella prima dell'intervento è dell'ordine di circa il 60% (mentre questa è difficilmente apprezzabile dopo lo stesso intervallo di tempo con la tecnica aperta a causa del dolore). Il recupero della forza sale a 78% in ventunesima giornata, mentre è solo del 28% per la tecnica aperta. Tale recupero è invece sovrapponibile per le due metodiche a partire dal quarantacinquesimo giorno postoperatorio.

Per quel che riguarda le complicanze esse sono state descritte in modo eloquente nella letteratura internazionale specialistica; esse devono essere conosciute e ci devono allertare sul fatto che la chirurgia endoscopica del tunnel carpale è tutt'altro che "innocente". Senza parlare delle complicazioni più gravi quali le sezioni nervose, tendinee o arteriose⁵⁻¹⁰ dovute senz'altro all'inesperienza dell'operatore, noi vorremmo segnalare due complicazioni minori che sono relativamente frequenti e di cui il paziente deve essere assolutamente messo al corrente prima di un intervento che egli considera spesso come facile, rapido e suscettibile di alleviarlo in brevi termini da ogni sofferenza.

Resta spesso (30% dei casi) dopo l'intervento un dolore al palmo della mano ("pillar pain") accompagnato da un gonfiore infiammatorio per qualche settimana e qualche volta per alcuni mesi che può impedire all'operato di svolgere per tale periodo i lavori di forza, in particolare quelli che richiedono la torsione del polso o la pressione diretta sul tallone della mano. La spiegazione di tale dolore resta discussa; certo è che la sezione del legamento provoca la sua trasformazione da struttura concava in struttura convessa e che i due margini della legamento sezionato vengono a trovarsi direttamente situati sotto la cute e possono provocare una infiammazione dolorosa. La previsione e la prevenzione di tale dolore è difficile da fare allo stato attuale; forse la conservazione delle fibre più superficiali dell'aponeurosi può diminuirne l'entità ma, al tempo stesso, potrebbe probabilmente rendere meno chiara la completezza della liberazione e facilitare le recidive.

Possono essere notate in una percentuale significativa dei pazienti operati (circa il 5%) delle parestesie localizzate sul versante ulnare del terzo dito e radiale del quarto. Queste generalmente scompaiono rapidamente nei primi giorni dopo l'intervento, ma in alcuni casi (0,5%) possono essere estremamente fastidiose e dolorose per settimane o mesi¹¹⁻¹³; raramente possono anche persistere in modo permanente^{14,15}. La parestesia è verosimilmente dovuta ad una trazione diretta della sonda sul nervo digitale comune del terzo spazio interdigitale o ad una trazione indiretta su un ramo anastomotico localizzato alla fuoriuscita del tunnel tra il nervo mediano ed il nervo ulnare¹⁶. Tale complicazione rappresenta un vero punto a sfavore della chirurgia endoscopica rispetto a quella tradizionale e prevenirla in modo assoluto è difficile a causa delle variazioni anatomiche che sono difficilmente valutabili

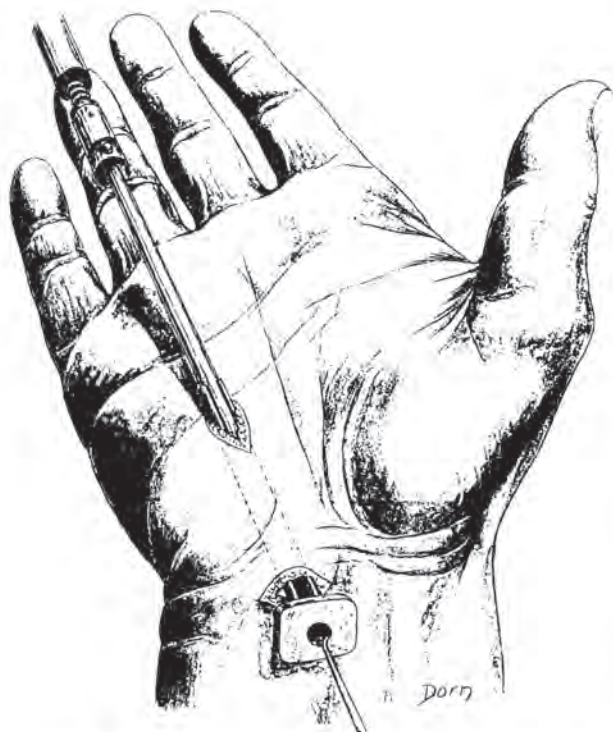


Fig. 22-3. L'endoscopio è introdotto in senso disto-proximale nella sonda. Da: *An Atlas of Surgical Techniques of the Hand and Wrist*; Tubiana-Gilbert-Masquelet; Martin Dunitz Ed.

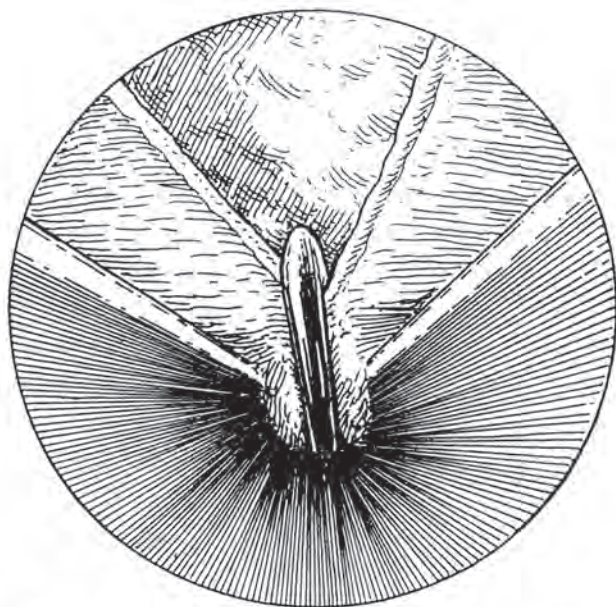


Fig. 22-4. Una volta identificato chiaramente il legamento anulare grazie alle sue fibre trasversali, viene introdotto l'apposito bisturi prossimalmente e si procede alla sezione del legamento sotto il controllo continuo dell'endoscopia. Da: *An Atlas of Surgical Techniques of the Hand and Wrist: Tubiana-Gilbert-Masquelet; Martin Dunitz Ed.*

li sotto controllo endoscopico. In ogni caso, anche se più raramente, tale complicanza è stata descritta anche per la tecnica "aperta"¹⁷.

CONSIGLI E TRUCCHI

Malgrado la tecnica descritta sia efficace ed affidabile qualche consiglio e trucco dettato dall'esperienza di chi ha effettuato diverse centinaia di decompressioni del nervo mediano per via endoscopica, merita di essere riportata.

Coloro che si apprestano ad utilizzare questa procedura fin dall'inizio, saranno spesso messi in crisi dalle seguenti perplessità:

- *La sonda ed il suo mandrino sono stati introdotti nella posizione corretta?*

In effetti esistono due possibilità di errore: la sonda può essere stata introdotta sia nel canale di Guyon (con gravi rischi per la incolumità del nervo e dell'arteria ulnare) o nel tessuto sottocutaneo. Se la sensazione di "entrata" della sonda con il suo mandrino nel tunnel è inequivocabile al chirurgo esperto, essa può essere meno chiara per il debuttante. La sonda che penetra nel canale correttamente scivola facilmente dopo un breve tratto in cui l'immissione è resistente; la sonda che, al contrario, è posizionata in modo errato avrà qualche difficoltà a penetrare su tutto il percorso della sua introduzione, inoltre quando essa è posizionata superficialmente la si può palpare nel sottocute su tutta la sua lunghezza e non solo alla sua fuoriuscita dal tunnel. È consigliabile, dopo aver inciso trasversalmente la cute al polso, tagliare longitudinalmente con una forcina l'aponeurosi antibrachiale ed il legamento anulare per una lunghezza di circa 2 centimetri, identificare il contenuto del tunnel ed entrare, prima di immettere il trocar, con delle

grosse forbici smusse rasenti al bordo del legamento fino a sentire chiaramente la fuoriuscita al margine distale del tunnel.

- *È veramente il legamento e solamente il legamento che si sta sezionando?*

La situazione intraoperatoria ideale è rappresentata dalla chiara visione endoscopica, attraverso la sonda cannulata, delle fibre trasversali del legamento anulare anteriore del carpo (Fig. 22-4). In tale caso il dubbio non esiste, perché tutto ciò che è trasversale e che presenta una struttura fibrosa può essere sezionato senza rischio di ledere strutture nobili. Tuttavia, alcune volte tale immagine è molto meno eloquente a causa della proliferazione sinoviale sul tetto del canale o per l'interposizione di strutture diverse quali i tendini od il nervo mediano. È meglio allora ritirare la sonda e cruentare dolcemente con la spatola il legamento (Fig. 22-5); se, nonostante ciò, la visione resta incerta è preferibile passare alla tecnica tradizionale ed abbandonare quella endoscopica.

- *Il legamento è stato sezionato in modo completo?*

Tale dubbio è certamente il più frequente con la tecnica ad una sola via d'accesso. In effetti il vantaggio della tecnica descritta è di poter identificare ed isolare il legamento nella sua totalità tra due incisioni e di poterlo quindi sezionare in modo completo. Come regola generale, se il paziente, al primo controllo clinico in terza giornata, non si lamenta più dei risvegli notturni e dei dolori di cui soffriva prima dell'intervento, ciò vuol dire che il tunnel è stato aperto in modo corretto (anche se persistono le parestesie).

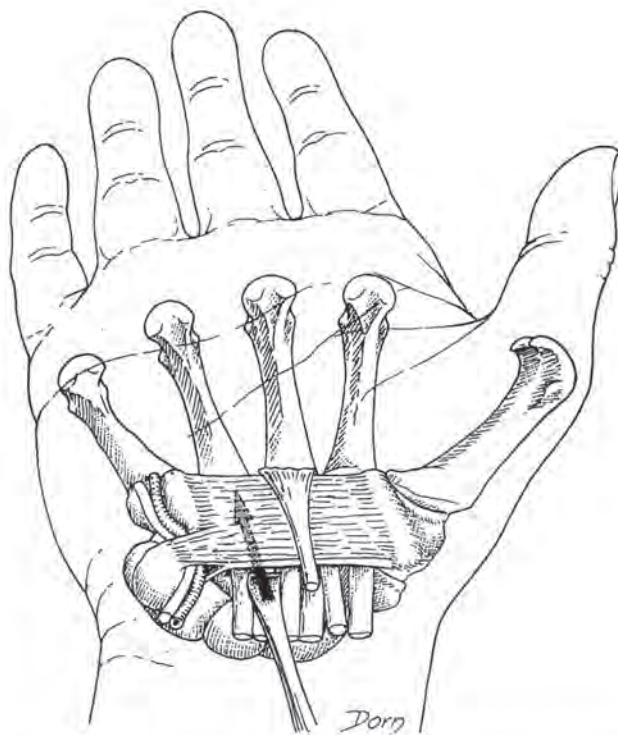


Fig. 22-5. Se la visione del legamento non è chiara, attraverso l'incisione al polso la faccia profonda del legamento anulare è grattata e pulita dalle aderenze sinoviali con una spatola. Da: *An Atlas of Surgical Techniques of the Hand and Wrist: Tubiana-Gilbert-Masquelet; Martin Dunitz Ed.*

CONCLUSIONI

La tecnica di decompressione della sindrome del tunnel carpale a doppia via d'accesso è oramai resa affidabile grazie:

- alla creazione di un compartimento chirurgico vuotato dalle strutture nobili grazie ad un giuoco di palette-guida,
- all'esistenza di un supporto articolato dell'avambraccio che permette l'estensione del polso,
- alla realizzazione di strumenti atraumatici ed ottici che assicurano una perfetta visione del legamento anulare del carpo.

L'endoscopia a visione obliqua permette di adattarsi alla grande maggioranza delle camere endoscopiche. Il suo "design" antirrotatorio ne assicura la stabilità all'interno della sonda cannulata.

Il rispetto del protocollo operatorio rende questa chirurgia affidabile, confortevole e rapida.

Bibliografia

1. Phalen GS. The carpal tunnel syndrome: seventeen years experience in diagnosis and treatment of six hundred and fifty-four hands. *J Bone Joint Surgery* 1966;48A: 211-28.
2. Chow JCY. Endoscopic release of carpal tunnel ligament: a new technique for carpal tunnel syndrome. *J Arthroscop Rel Surg* 1989;5: 19-24.
3. Okutso I, Niomiya S, Takatori Y, Ugawa Y. Endoscopic management of carpal tunnel syndrome. *Arthroscopy* 1989;5: 11-18.
4. Agee JM, Mc Carrol HR, Tortosa RD, Berry DA, Szabo RM, Peimer CA. Endoscopic release of carpal tunnel: a randomised prospective multicenter study. *J Hand Surg* 1992;17A: 987-95.
5. Feinstein AP. Endoscopic carpal tunnel release in a community-based series. *J Hand Surg* 1993;18A: 451-4.
6. Kelly CP, Pulisetti D, Jamieson AM. Early experience with endoscopic carpal tunnel release. *J Hand Surg* 1994;19B: 18-21.
7. Lee DH, Masear VR, Meyer RD, Stevens DM, Colgin S. Endoscopic carpal tunnel release: a cadaveric study. *J Hand Surg* 1992;17A: 1003-8.
8. Luallin SR, Toby EB. Incidental Guyons canal release during attempted endoscopic carpal tunnel release: an anatomical study and report of two cases. *J Arthroscopy Rel Surg* 1993;9: 382-6.
9. Murphy RX, Jennings JF, Wukich DK. Major neurovascular complications of endoscopic carpal tunnel release. *J Hand Surg* 1994;19A: 114-8.
10. Shinya K, Lanzetta M, Conolly WB. Risk and complications in endoscopic carpal tunnel release. *J Hand Surg* 1995;20B: 2: 222-7.
11. Foucher G, Allieu Y, Balmann B. Endoscopic release of the carpal tunnel median nerve using Agee's technique 80 cases. *Chirurgie Endoscopique* 1993;2: 9-13.
12. Tennent TD, Goddard NJ. carpal tunnel decompression: open vs endoscopic. *Br J of Hospital Medicine* 1997;58:11: 551-4.
13. Jacobsen MB, Rahme H. A prospective, randomised study with an independent observer comparing open carpal tunnel release with endoscopic carpal tunnel release. *J Hand Surg* 1996;21B: 2: 202-4.
14. Le Nen D, Rizzo Ch, Brunet Ph. Neurolyse du nerf median au poignet selon la technique endoscopique à deux voies. *Ann Chir Main* 1998;17:3: 221-31.
15. Friol JP, Chaise F, Gaisné E, Bellemere Ph. decompression endoscopique du nerf median au canal carpien, a pros de 1400 cas. *Ann Chir Main* 1994;13: 3: 162-71.
16. Ferrari GP, Gilbert A. The superficial anastomosis on the palm of the hand between the ulnar and median nerves. *J Hand Surg* 1991;16B: 511-4.
17. May JW, Rosen H/ Division of the sensory ramus communicans between the ulnar and median nerve: a complication following carpal tunnel release. *J Bone Joint Surgery* 1981;63A: 5: 836-8.

TECNICA ENDOSCOPICA CON ACCESSO UNICO AL POLSO: TECNICA DI AGEE

R.K. Brown, C.A. Peimer

INTRODUZIONE

Era inevitabile che l'impiego dell'artroscopia, che richiede solo una piccola incisione e promette un rapido recupero, si sarebbe esteso anche alla decompressione del nervo mediano al polso, soprattutto per quelli che non rispondevano alla terapia incruenta. L'interesse nell'endoscopia è stato motivato dal desiderio di minimizzare o addirittura eliminare l'insorgenza di una ferita chirurgica dolorosa al palmo. Nel 1989, Okutsu et al. descrissero una tecnica per la decompressione del nervo mediano al polso utilizzando "l'endoscopio universale sottocutaneo"¹. Sono state operate con questo metodo, in anestesia locale, cinquantaquattro mani in quarantatre pazienti con un eccellente risultato clinico. Gli autori hanno concluso che questo metodo è efficace e sicuro. Una nota d'accompagnamento dell'articolo di Okutsu sollevava qualche "dubbio riguardante la saggezza nell'uso dell'artroscopio per il tunnel carpale". Oggi questa tecnica è molto diffusa, anche se in certi ambienti esiste ancora qualche dubbio a riguardo. Rimane oggetto di dibattito ancora oggi se questi dubbi siano giustificati o meno.

Negli Stati Uniti sono disponibili due tipi di materiale, uno, il più usato, utilizza una sola via d'accesso (Carpal Tunnel Release System, Microaire Surgical Instruments, Charlottesville, VA, USA) l'altro due (ECTRA II, Smith & Nephew, Andover, MA, USA). Tutti e due utilizzano delle fibre ottiche per la trasmissione delle immagini ad un monitor. Sotto visione endoscopica il chirurgo è in grado di incidere il LTC e quindi allargare il canale e decomprimere il nervo mediano²⁻⁷.

INDICAZIONI E CONTROINDICAZIONI

L'indicazione per la decompressione del canale carpale in endoscopia non si discosta di molto da quella per l'STC a cielo aperto. L'endoscopia non è indicata per una "esplorazione"

del canale, il suo scopo è di limitare l'insulto chirurgico. Le controindicazioni sono rappresentate dai casi in cui il canale o il nervo mediano devono essere esplorati: il nervo mediano, infatti, è compresso da un'espansione qualsiasi, un'importante tenosinovite o del liquido (pus o ematoma) da drenare. Altra controindicazione è rappresentata dai casi in cui di forma acuta di STC secondaria ad una frattura dell'epifisi distale del radio o ad una sindrome compartimentale della mano e dell'avambraccio. Sono considerate una controindicazione anche le recidive, in particolare quelle con una cicatrice ipertrofica che potrebbe limitare la visibilità^{8,9}.

ANATOMIA

Nell'avambraccio, il nervo mediano passa tra i ventri muscolari dei flessori superficiali e profondi delle dita. In prossimità del polso migra volarmente per scorrere sotto la fascia antibrachiale, tra i tendini dei flessori superficiali e del flessore radiale del carpo e sotto il tendine del palmare lungo, quando presente. Il nervo mediano penetra nel canale carpale nel quadrante radiale superficiale e condivide lo spazio del tunnel con altri nove tendini flessori. Tre lati del canale sono delimitati dal margine volare delle ossa del carpo. Il tetto (palmare) del canale è delimitato dal legamento trasverso del carpo (LTC), detto anche retinacolo dei flessori, che si inserisce sul lato radiale alla tuberosità dello scafoide e al becco del trapezio. Sul lato ulnare, si inserisce sul pisiforme e sull'uncino dell'uncinato. Il margine prossimale è in continuità con la fascia antibrachiale, profondamente alla fascia palmare che, si continua sul palmare lungo.

Rotman e Manske¹⁰ hanno studiato i rapporti che potevano avere le strutture anatomiche con lo strumentario dell'endoscopia. Sono arrivati alla conclusione che l'endoscopio inseri-

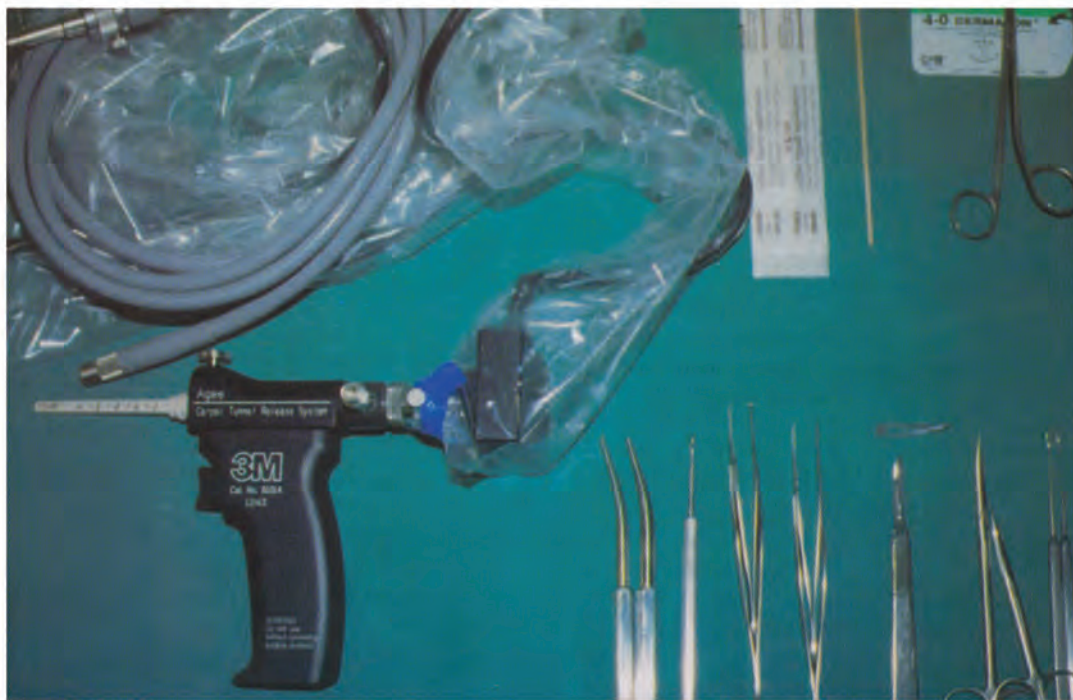

Fig. 23-1. Strumentario.

to nel canale del carpo lungo un asse in linea con quello del quarto dito si trovava ad una distanza massima dal nervo mediano e dall'arcata palmare superficiale, riducendo, quindi, i rischi di lesione di queste strutture. Hanno reperito uno strato fasciale subito volare al LTC, derivante da una continuità della fascia muscolare tra l'eminanza tenare ed ipotenare e dalla fascia dorsale del palmare breve, che si trova sopra il canale di Guyon e contiguo al tendine del palmare lungo. Questo non sembrava far parte della fascia palmare nè di quella del palmare breve, ma, è formato da quelle fibre (trasverse) che vengono risparmiate ed evidenziate con l'endoscopio dopo l'incisione del LTC.

TECNICA CON ACCESSO UNICO (AGEE)

Lo scopo di questa tecnica è di evitare l'incisione palmare e le sue potenziali complicanze²⁻⁴. Lo strumentario (Fig. 23-1) è dotato di una lama retrattile controllata da un manico a forma di postola, che può essere ruotato per essere adattato al lato destro o sinistro. Il pezzo originale è stato modificato per avere una visione chiara durante la sezione del legamento.

La sala operatoria deve essere allestita in modo da permettere un agevole visione del monitor mentre si opera. L'anestesia può essere generale, tronculare o locale e l'assenza di sanguinamento è ottenuta con un lascio emostatico. L'uso di un'eccessiva quantità di anestetico può, per imbibizione, diminuire la visibilità (noi utilizziamo, di solito, una quantità inferiore ai 6 ml). Dopo la preparazione del campo ed il posizionamento del laccio, si incide la cute trasversalmente per 1,5 a 2 cm sulla, o molto in prossimità, della piega di flessione del polso. L'incisione inizia sul margine radiale del tendine del palmare lungo, se presente, ed estesa ulnarmente. Si procede con una dissezione longitudinale dello spazio sottocutaneo, in

profondità e ulnarmente al palmare lungo, verso la fascia antibrachiale. Si incide la fascia antibrachiale su tre lati e la si separa dalla struttura tenosinoviale sottostante (detta anche borsa ulnare), che viene anche scollata con uno strumento smusso (elevatore), dalla fascia sottostante e dal LTC, in linea con il quarto dito. La fascia antibrachiale viene sezionata con delle forbici smusse lungo una linea mediana per almeno 3-5 cm in senso prossimale al punto di ingresso. Nel canale del carpo vengono inseriti una serie di dilatatori, con delle dimensioni via via più grandi, per facilitare il successivo ingresso dell'endoscopio (Fig. 23-2) e controllare che sia in linea con l'asse del quarto dito, nel quadrante superficiale ulnare del canale, posizione più sicura¹⁰. È necessario assicurarsi che lo strumento sia radiale all'uncino dell'uncinato, per evitare di entrare nel canale di Guyon. A questo punto è importante riconoscere le fibre trasverse della faccia dorsale del LTC, che appaiono fittamente organizzate e con un aspetto ondulato rasposo. Se la visione sul video non corrisponde a questa è necessario ritirare l'endoscopio e procedere ad una più ampia dissezione della struttura tenosinoviale dalla superficie dorsale del LTC. Se le fibre trasverse appaiono sparse e separate con del tessuto adiposo tra loro, si deve sospettare che si è entrati nel canale di Guyon.

Quando il legamento è ben visibile si può ben identificare il suo margine distale. Una leggera pressione sulla cute, in corrispondenza del margine distale del LTC, può essere di aiuto per capire fin dove siamo penetrati. Con questa manovra il tessuto sottocutaneo al di là del limite distale del legamento si abbasserà e sarà visibile. Con l'apposito manico si fa uscire la lama e si comincia ad incidere il legamento partendo dal suo limite distale, procedendo in senso prossimale e retraendo lentamente l'endoscopio per fermarsi a metà strada (da Fig. 23-3 a Fig. 23-5). A questo punto si lascia il bisturi rientrare nella

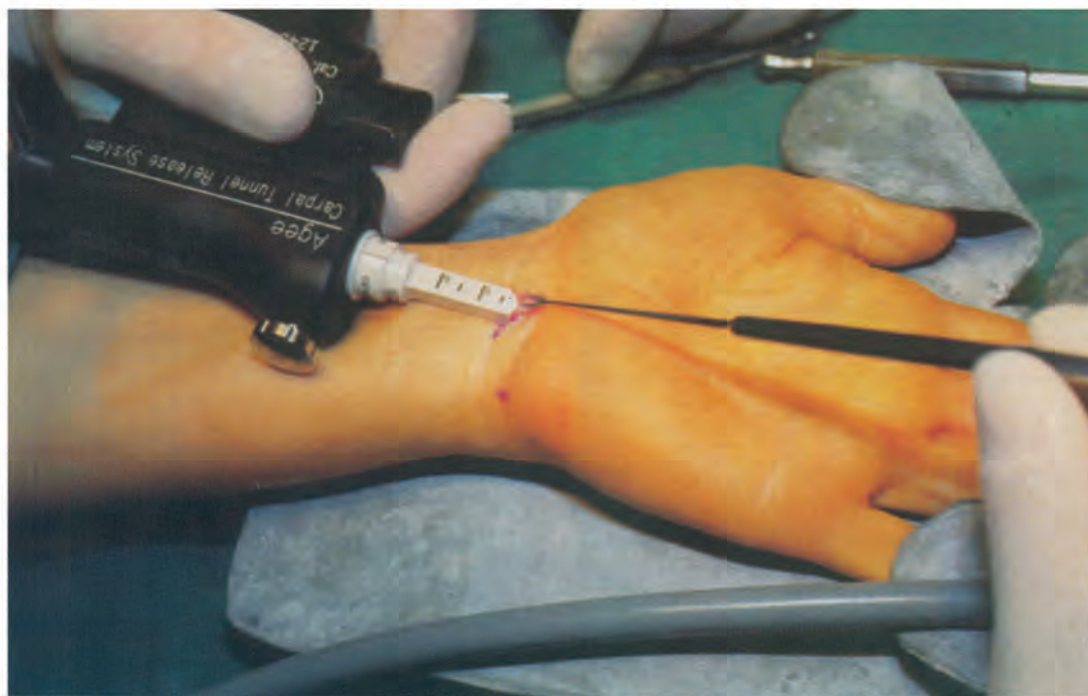

Fig. 23-2. Introduzione dello strumento con lama.

sua loggia per andare a ispezionare la porzione incisa e verificare che non rimangano delle fibre ancora integre (generalmente quelle superficiali). Queste fibre possono essere incise con un passaggio supplementare in senso disto-proximale. L'accortezza di fare una prima verifica dopo aver inciso metà del legamento serve ad evitare la protrusione del tessuto adiposo nel lume impedendo una buona visibilità. Completato il controllo si procede all'incisione del restante legamento nella stessa maniera in cui si è proceduto per la prima metà. Anche in questo caso si procede, con la stessa metodologia, alla verifica che tutte le fibre del legamento siano state incise. L'impossibilità di vedere i due margini incisi del legamento insieme sullo schermo è segno che l'incisione è completa. Il canale apparirà più largo e sarà possibile vedere per transilluminazione, la luce dell'endoscopio, attraverso la cute palmare. Nel canale i margini del legamento si troveranno liberi. Dopo aver ritirato lo strumento, aiutandosi con un uncino ad angolo retto, si potrà ispezionare dal 50 al 75% del canale carpale, con una visione diretta in modo da confermare la separazione dei margini tagliati, l'assenza di masse o altre patologie e lo stato del nervo mediano nel tunnel.

A questo punto si seziona la porzione distale della fascia antibrachiale. Dopo una piccola medicazione si rimuove il laccio e si procede ad una emostasi. La cute è suturata con una sutura continua con del filo non riassorbibile e si applica una fasciatura sterile. Successivamente viene fornito, al paziente, uno splint statico in tela, come sostegno da usare per il proprio comfort. A seconda dell'indicazione del chirurgo, il polso può esser immobilizzato in uno splint, senza metterlo in estensione, in quanto la biomeccanica che si ottiene con la decompressione endoscopica è migliore perché lascia intatte le strutture extraligamentose che riducono la possibilità d'insorgenza del fenomeno della corda d'arco dei flessori¹¹.

EFFICACIA

I risultati clinici a lungo termine riguardo alla risoluzione dei sintomi in seguito ad una decompressione endoscopica, eseguita da chirurghi esperti, con una o più di queste tecniche, differiscono poco da quelli ottenuti con l'intervento classico^{1-7,12}. Il vantaggio principale sembra essere di una minore morbidità, un'incisione più piccola ed un recupero postoperatorio più corto e meno fastidioso. Il ritorno al lavoro è più precoce; anche se nella casistica di Jacobsen questa differenza non è rilevante¹³.

Il fastidio postoperatorio in corrispondenza della regione prossimale del palmo, conosciuto come "pillar pain", è documentato come una complicanza frequente e noiosa, ma autolimitata della decompressione a cielo aperto. Può essere la causa del ritardo del ritorno al lavoro ed alle attività quotidiane. L'origine esatta del "pillar pain" non è conosciuta e non esiste una stadiazione ampiamente accettata¹⁴. Molti studi pubblicati e la nostra propria esperienza decennale sono a favore del fatto che questa complicanza si riduce molto con l'intervento endoscopico rispetto a quello a cielo aperto^{2,6,12}, ma anche in questo caso non tutti concordano¹⁵.

COMPLICANZE

Le complicanze riportate con gli interventi a cielo aperto od endoscopici, variano dall'insuccesso totale alla decompressione totale del nervo, dalla sezione parziale o totale del nervo mediano o ulnare e dei vari rami nell'avambraccio e nella mano^{4,16,17}. Si consiglia al chirurgo di riservarsi la possibilità di convertire l'intervento endoscopico in uno a cielo aperto, se le condizioni non permettono un intervento sicuro. Non incidete se non vedete tutto: dovete essere in grado di vedere ciò che fate, che utilizzate un endoscopio, un microscopio o solo i vostri occhi.

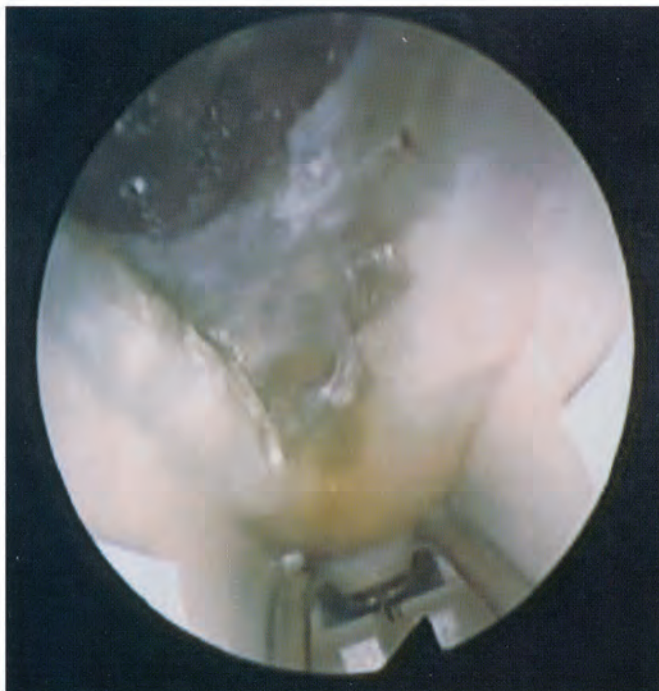


Fig. 23-3. Visione del legamento trasverso del carpo.

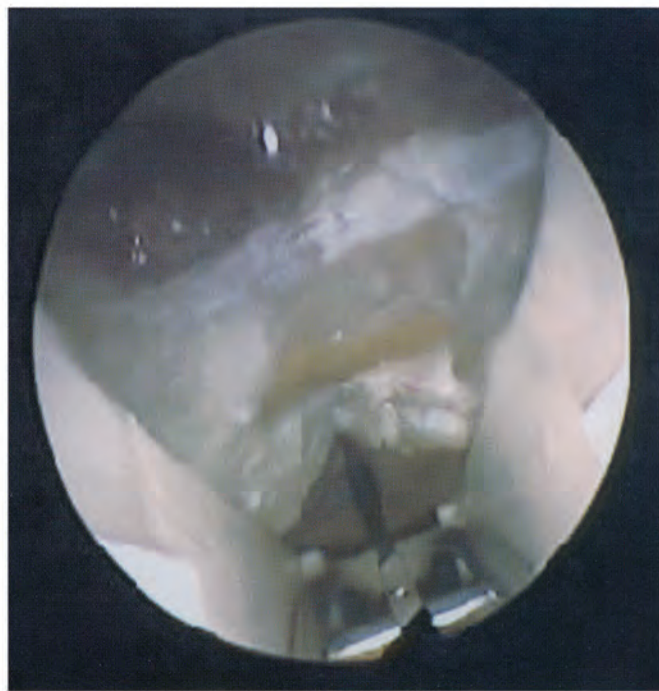

Fig. 23-5. Sezione completa del legamento (aspetto a U).

CONSIDERAZIONI DEGLI AUTORI

Secondo noi, per la maggior parte dei pazienti, la decompressione endoscopica del canale carpale fornisce un sollievo più rapido, ma ugualmente efficace come l'intervento a cielo aperto. Il metodo endoscopico non è una sfida impossibile se viene confrontato alla chirurgia artroscopica dell'arto superio-

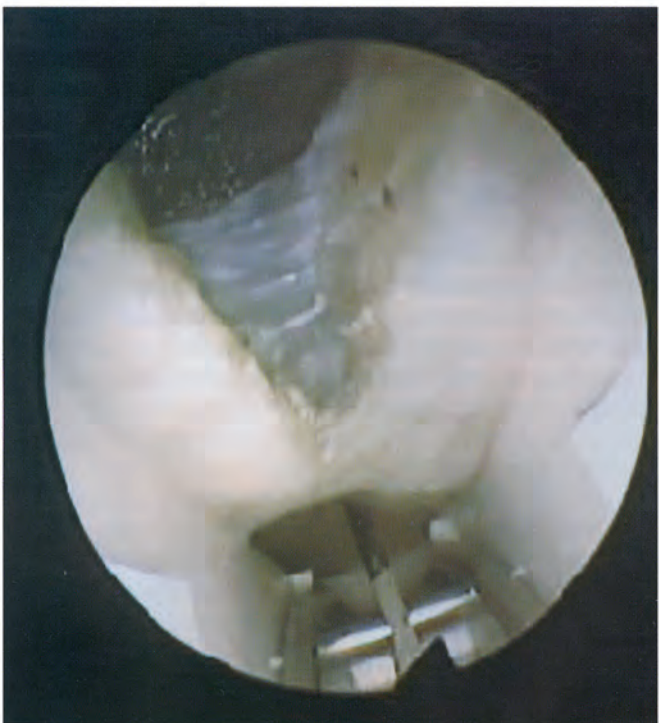


Fig. 23-4. Sezione iniziale del legamento (aspetto a V).

re o inferiore, e pensiamo che i requisiti intellettuali e tecnici richiesti per l'acquisizione della tecnica, sia per i nostri assistenti che per gli specializzandi che prepariamo, non siano eccessivi. Dal canto mio, credo molto che la "curva d'apprendimento" venga rapidamente superata con un'esperienza diretta su cadavere e/o in vivo con l'aiuto di un esperto nella metodologia specifica e nello strumentario. Come in tutte le tecniche che richiedono uno strumentario (endoscopia, microscopia, laser, ecc.), la particolare attenzione che si deve dare al funzionamento di questo è quasi della stessa importanza della chirurgia stessa. Comunque la prudenza che si consiglia di avere nel tentare un intervento con un campo imbibito, nebbioso o con scarsa visibilità è la stessa in questo caso che in qualunque altro tipo di intervento chirurgico.

Continuiamo a utilizzare il metodo endoscopico perché, anche se ha un risultato uguale rispetto all'intervento a cielo aperto o ad altri metodi con piccola incisione, è più tollerato dai nostri pazienti e sia la remissione dei sintomi che il ritorno alle attività quotidiane è più veloce, con minore possibilità di complicanze. Inoltre, esperienza alla mano, i vantaggi biomeccanici della riduzione della possibilità della migrazione palmare del nervo mediano e dei tendini flessori¹¹ è sia interessante che utile per i lavoratori manuali. Infine, non esiste tecnologia, tanto sofisticata che possa essere, che può sostituire una buona valutazione.

Bibliografia

1. Okutsu I, Ninomiya S, Takatori et al. Endoscopic management of carpal tunnel syndrome. *Arthroscopy* 1989;5:11-18.
2. Agee JM, McCarroll HR, Tortosa RD, Barry D, Peimer CA. Endoscopic release of the carpal tunnel: a randomized prospective multicenter study. *J Hand Surg* 1992;17A:987-995.
3. Agee JM, McCarroll HR, North ER. Endoscopic carpal tunnel release using the single proximal incision technique. *Hand Clinics* 1994;10:647-659.

4. Agee JM, Peimer CA, Pyrek JD, Walsh WE. Endoscopic carpal tunnel release: a prospective study of complications and surgical experience. *J Hand Surg* 1995;20A:165-171.
5. Chow JCY. Endoscopic release of the carpal ligament: a new technique for carpal tunnel syndrome. *Arthroscopy* 1989;5:19-24. Chow JCY. Endoscopic release of the carpal ligament for carpal tunnel syndrome: 22 month clinical result. *Arthroscopy* 1990;6:288-296.
7. Chow JCY. Endoscopic carpal tunnel release. *Hand Clinics* 1994;10:637-646.
8. Berger RA. Endoscopic carpal tunnel release. A current perspective. *Hand Clinics* 1994; 10:625-636.
9. Peimer CA, Farber JM. Recurrent carpal tunnel syndrome: who needs repeat surgery? *J Hand Surg*, in press.
10. Rotman MB, Manske PR. Anatomic relationships of an endoscopic carpal tunnel device to surrounding structures. *J Hand Surg* 1993;18A:442-450.
11. Brown, RK and Peimer, CA. Digital flexor tendon mechanics after endoscopic and open carpal tunnel releases. *J Hand Surgery* 25A: 112-119, 2000.
12. Povlsen B, Tegnell I, Revell M, et al. Touch allodynia following endoscopic (single portal) or open decompression for carpal tunnel syndrome. *J Hand Surg* 1997;22B:325-327.
13. Jacobsen MB, Rahme H. A prospective, randomized study with an independent observer comparing open carpal tunnel release with endoscopic carpal tunnel release. *J Hand Surg* 1996; 21B:202-204.
14. Ludlow KS, Merla JL, Cox JA, et al. Pillar pain as a complication of carpal tunnel release: a review of the literature. *J Hand Ther* 1997;10:277-282.
15. Szabo RM. Nerve Compression Syndromes, in Light TR (ed): *Hand Surgery Update* 2. Rosemont, IL, American Academy of Orthopaedic Surgeons, 1999, p.189.
16. Lee DH, Masear VR, Meyer RD, Stevens DM, Colgin SL. Endoscopic carpal tunnel release: a cadaveric study. *J Hand Surg* 1992;17A:1003-1008.
17. Hulsizer DL, Staebler MPS, Weiss APC, Akelman E. The results of revision carpal tunnel release following previous open versus endoscopic surgery. *J Hand Surg* 1998;23A:865-869.

TECNICA ENDOSCOPICA: TECNICA DI MENON

P.G. Castelli, A. Dell'Uomo, C. Ferrari

INTRODUZIONE

La metodica di decompressione endoscopica del tunnel carpale (ECTR) descritta da Jay Menon¹⁻³ (Loma Linda University, California, USA) è una tecnica originale, ad unico portale, di sezione del legamento trasverso del carpo (LTC) sviluppata sulla base delle tecniche sempre a singolo portale di Okutsu e Agee⁴⁻⁷.

Le metodica è caratterizzata da:

- a) Incisione ulnare obliqua, ampliabile anatomicamente;
- b) Dilatazione graduale del tunnel carpale;
- c) Impiego di cannula di forma originale;
- d) Identificazione costante del margine distale del LTC, mantenuta durante tutto il tempo di sezione;
- e) Sezione prossimo-distale del LTC.

La tecnica trova *indicazione* nella grande maggioranza dei pazienti affetti da sindrome del tunnel carpale (STC), indipendentemente dalla gravità della sindrome, poiché anche nei casi con ipotrofia dell'eminanza tenare e/o deficit stenico la neurtolisi interna non ha dimostrato un'efficacia superiore alla semplice decompressione⁸.

La tecnica di Menon è applicabile nelle sindromi idiopatiche, da sovraccarico funzionale, in pazienti diabetici e con altre neuropatie periferiche e in emodializzati (in assenza di tenovaginite dei flessori).

Controindicano l'impiego della tecnica:

- a) Recidive della STC e pazienti già trattati con tecnica a cielo aperto per patologie del polso con accesso volare, per il rischio elevato di danni iatrogeni a causa delle aderenze createsi nel postoperatorio;
- b) STC che richiedono una associata sinoviectomia dei flessori (artrite reumatoide, gotta, amiloidosi);
- c) STC secondarie a masse occupanti spazio o a viziosa consolidazione di fratture di polso;
- d) Compressione isolata del ramo motore del nervo mediano;

- e) Insufficienza muscolare tenare per cui si sia programmato un trattamento palliativo tipo Camitz o Thompson;
- f) Tenosinoviti acute suppurative o specifiche;
- g) Compressioni acute del mediano;
- h) Cattiva visualizzazione intraoperatoria del LTC o evidenziazione di struttura anomala che richiedano la conversione della tecnica endoscopica in procedura aperta^{9,10}.

Controindicazione relativa sono da considerarsi i bambini o i soggetti molto giovani per la possibile presenza di anomalie congenite¹¹.

La diagnostica pre-operatoria prevede di routine un esame elettromiografico, uno studio radiografico con assiale del carpo ed eventualmente una ecografia.

Lo studio ecografico del mediano al di sotto del LTC^{2,13-15} (eseguito con sonda ad alta frequenza da 7,5 a 12 Mhz con scansioni longitudinali e trasversali in fase statica e dinamica) viene eseguito per ricercare eventuali neoformazioni, ventri muscolari anomali ad impegno nel canale carpale, tenosinoviti, etc.

Raramente si ricorre a RMN del polso.

STRUMENTARIO

Lo strumentario è costituito da un kit di materiale monouso (Concept Carpal Tunnel Relief Kit-Linvatec) composto da:

- a) Due dilatatori smussi di calibro 5,5 e 7 mm;
- b) Cannula con estremità smussa e chiusa con sezione trasversale a forma di "D" del calibro di 7 mm, con otturatore (calibro di 4 mm);
- c) Bisturi tipo Smillie a forma concava e tagliente con angoli smussi (Figg. 24-1 e 24-2)

Si utilizzano, inoltre:

- a) Ottica da 4 mm angolata a 30°
- b) Uncino palpatore di piccole dimensioni.




Fig. 24-1. Dilatori (4, 5, 7 mm) utilizzati per la progressiva dilatazione del canale.

NOTE DI ANATOMIA TOPOGRAFICA

L'intervento viene effettuato preferibilmente in anestesia di plesso con impiego di bracciale pneumatico posizionato alla radice dell'arto.

In tutti i casi è fondamentale riportare con penna dermografica sulla cute palmare i reperi topografici che consentono l'individuazione del margine distale LTC e del binario di scorrimento della cannula. Si identificano in sequenza:

- La proiezione cutanea del pisiforme (P);
- La linea cardinale di Kaplan tracciata partendo dalla prima plica interdigitale a pollice abdotta e condotta fino al lato ulnare della mano, parallelamente alla plica palmare prossimale. La linea passa a circa 5-6 mm dal pisiforme¹⁶;
- Viene tracciata una seconda linea continuazione prossimale del lato ulnare del quarto dito: il punto di intersezione (U) con la linea di Kaplan corrisponde all'apofisi unciforme dell'uncinato, inserzione ulnare distale del LTC (Fig. 24-3);
- L'intersezione della plica tenare con la linea di Kaplan è la sede ove, con maggior frequenza, il ramo motore del nervo mediano diventa ricorrente (m);

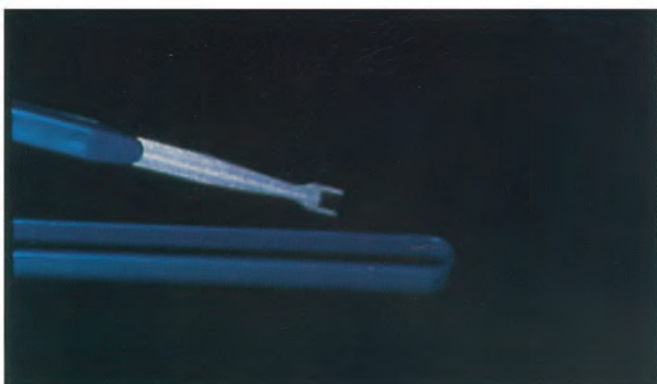


Fig. 24-2. Forma originale della cannula (con sezione trasversa a "D") e del bisturi.

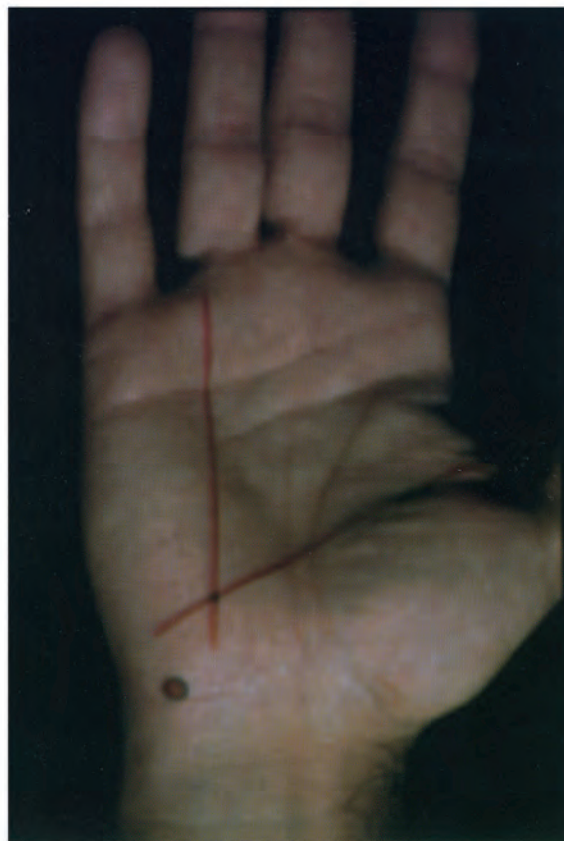

Fig. 24-3. Primi reperi topografici per l'individuazione del margine distale del LTC (pisiforme, linea di Kaplan, linea di continuazione del lato ulnare del quarto dito).

- Un'ultima linea viene tracciata parallelamente al lato radiale del quarto dito e condotta prossimalmente sulla proiezione del tendine palmare lungo, ove presente.

Le due linee condotte parallelamente ai lati del quarto dito delimitano un vero e proprio binario nel quale è necessario condurre lo strumento per evitare lesioni iatrogene sulle strutture circostanti (Fig. 24-4).

Il polso è posizionato in estensione di 20-30° con l'ausilio di un appoggio (telo, cuscino).

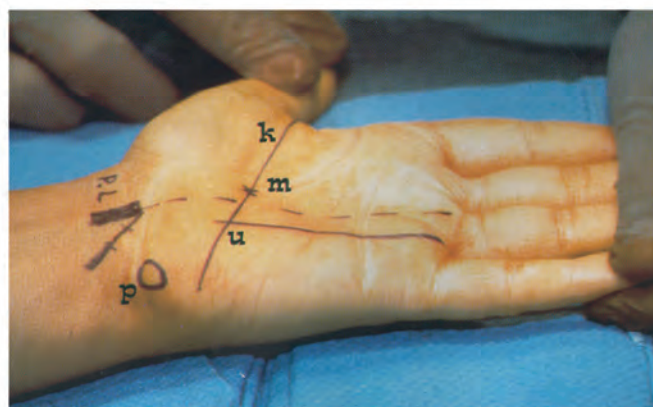


Fig. 24-4. Completamento dei riferimenti topografici (linea di continuazione del lato radiale del quarto dito con delimitazione del "binario" di sezione).

TECNICA CHIRURGICA

L'incisione di circa 1 cm è obliqua, situata sul lato ulnare del tendine palmare lungo a livello della plica distale del polso. In assenza del palmare lungo l'incisione è condotta ulnarmente a partire dall'intersezione dell'ultima linea topografica (lato radiale del quarto raggio) con la plica del polso. Il decorso obliquo è preferibile in quanto più agevolmente ampliabile al palmo in caso di passaggio a tecnica aperta per problemi di visualizzazione intraoperatoria del legamento trasverso.

Le fibre trasverse della fascia antibrachiale, che si fondono distalmente con il LTC, vengono sezionate secondo la loro direzione. Un piccolo ramo venoso è spesso presente in questa sede e deve essere cauterizzato.

Le fibre della fascia vengono sollevate e si introducono delicatamente all'interno del canale in sequenza l'otturatore da 4 mm. ed i dilatatori da 5,5 e 7 mm, per ottenere una dilatazione progressiva del canale per l'introduzione della cannula scanalata (Fig. 24-1).

L'inserimento graduale dei dilatatori viene accompagnato da un delicato movimento rotatorio che facilita il clivaggio del tessuto sinoviale dalla superficie dorsale del LTC.

Si introduce quindi la cannula nel canale, con otturatore inserito e scanalatura rivolta volarmente.

La regione anatomica immediatamente distale al margine del LTC, sede di protrusione dell'apice della cannula, presenta confini ristretti^{17,18} delimitati dal ramo sensitivo del nervo ulnare, dal suo ramo di comunicazione con il nervo mediano, che decorre parallelo all'arcata palmare superficiale, e dal terzo nervo interdigitale (Fig. 24-5).

La configurazione del tunnel carpale porta l'apice della cannula durante la sua graduale introduzione a deviare radialmente (Fig. 24-6): è dunque indispensabile, una volta introdotta la cannula nel canale, esercitare una pressione sulla porzione prossimale della stessa, tale da deviarla ulnarmente e da portarla in corrispondenza del "binario" tracciato sulla proiezione del quarto raggio, affinché l'apice sia a contatto con l'apofisi unciforme dell'uncinato (Fig. 24-7). Una insufficiente ulnarizzazione della cannula può essere causa di danni o contusioni a carico del terzo nervo interdigitale (Fig. 24-8).

È importante evitare di forzare i dilatatori smussi o la cannula troppo distalmente nel palmo per prevenire lesioni iatro-

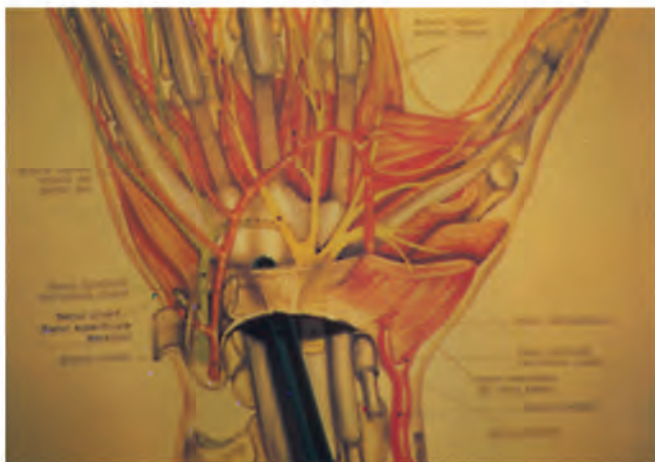

Fig. 24-5. Regione anatomica ove deve correttamente protrudere la cannula (da Bonola, modificata).

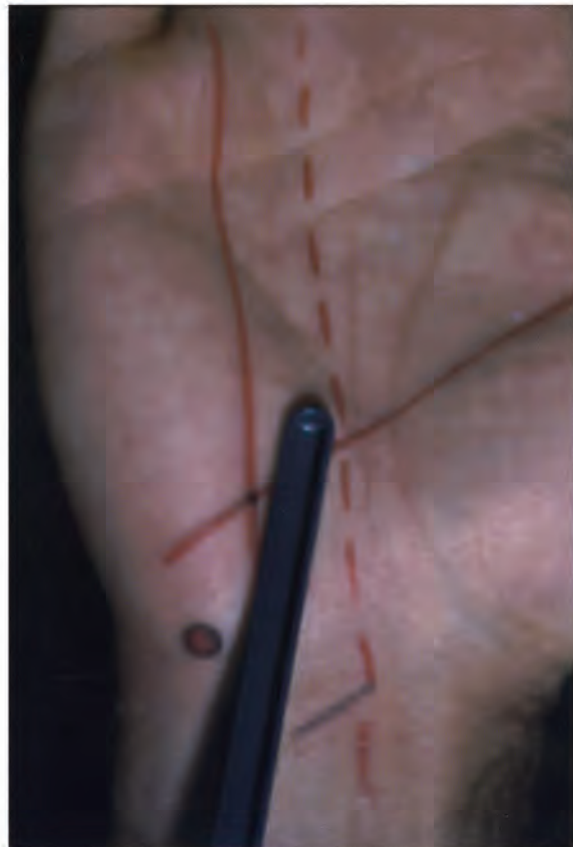

Fig. 24-6. Posizione che prenderebbe naturalmente la cannula nel canale carpale, se non guidata dal chirurgo.

gene (arcata vascolare, ramo anastomotico del nervo ulnare): la palpazione della cannula verifica che l'apice della stessa sopravanza soltanto di 4-5 mm la linea di Kaplan sulla proiezione del quarto raggio (Fig. 24-5).

La sezione a "D" della cannula con scanalatura volare appoggiata sul LTC consente una stabilità della stessa all'interno del canale evitando rotazioni indesiderate, permette una stretta aderenza con il LTC tendendolo sui due margini ed evitando che la sinovia ed i tessuti molli protrudano nella cannula.

Si rimuove, a questo punto, l'otturatore e si introduce l'ottica con l'angolo di visione di 30° rivolto volarmente e si visualizzano le fibre trasverse del LTC, procedendo fino ad identificarne, sotto controllo endoscopico, il margine distale. In questa sede è presente un batuffolo adiposo palmare, repere del margine distale del LT (Fig. 24-9).

Si inserisce attraverso la cute palmare, sotto controllo endoscopico, un ago da 25 G in corrispondenza del limite distale del LT (Fig. 24-10): esso servirà da repere durante tutto la sezione del legamento.

Talora il batuffolo adiposo palmare può estendersi prossimalmente nel canale ed impedire la visualizzazione del margine distale del legamento: l'uso di un palpatore può essere utile per scostare cautamente il batuffolo e per controllare l'esatta individuazione del margine distale (Fig. 24-11).

La luce dell'artroscopio visibile attraverso la cute non è affidabile a determinare i reperti del canale ed i limiti del release. L'ottica viene quindi ritirata fino a visualizzare il margine prossimale del legamento: su questo si posiziona la lama del

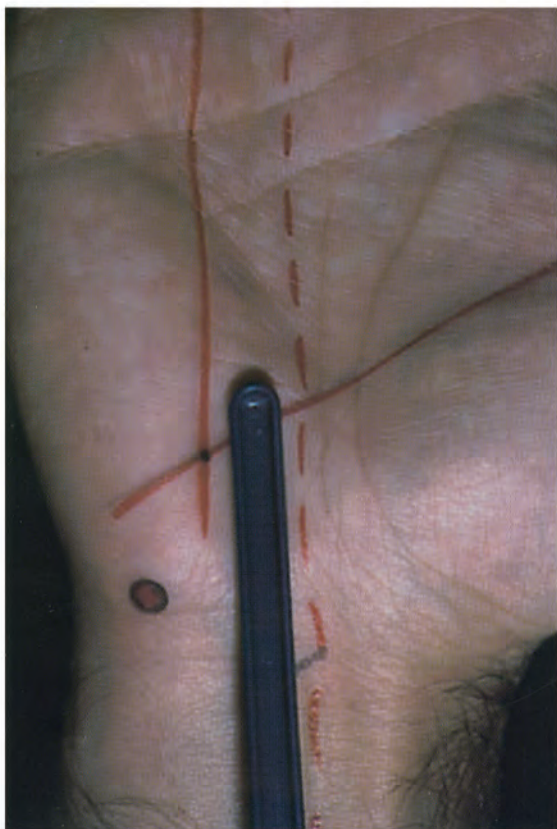

Fig. 24-7. Una volta inserita nel canale, la cannula deve essere mantenuta nel "binario" del quarto raggio. Deve protrudere dal LTC solo 3-4 mm.

bisturi (Figg. 24-12 e 24-13) e, si procede a sezione del LTC sotto controllo endoscopico avanzando il bisturi in senso prossimo-distale, seguendolo con l'ottica (Fig. 24-14), fino a raggiungere il margine distale del legamento, marcato con l'ago percutaneo. La caratteristica configurazione della estremità distale della cannula blocca l'azione del bisturi (Fig. 24-15), consentendo una sezione completa e sicura del LTC (Fig. 24-16).

Devono essere sezionate le sole fibre a decorso trasversale; non si devono sezionare tutte le fibre della fascia palmare né

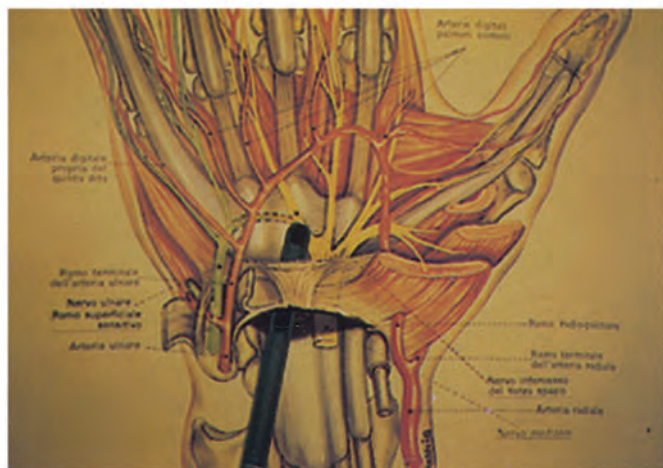


Fig. 24-8. La decompressione eseguita con la cannula fuori dal "binario" e forzata eccessivamente oltre il LTC può provocare lesioni iatrogene (da Bohna, modificata).

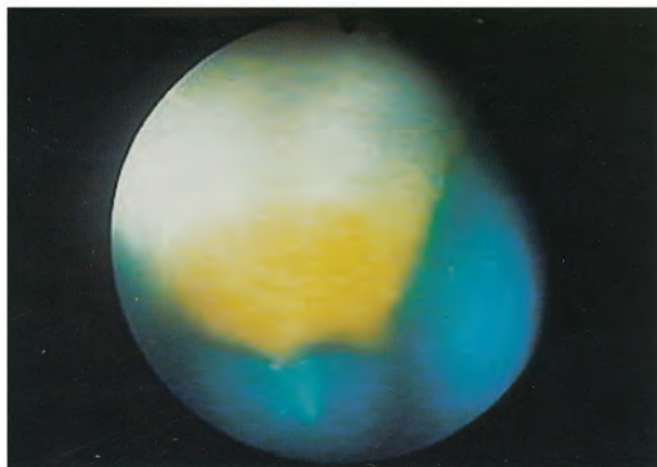


Fig. 24-9. Il batuffolo adiposo palmare situato al margine distale del LTC.

tanto meno quelle del muscolo palmare breve (Fig. 24-17): ciò protegge l'origine dei muscoli tenari ed ipotenari ed evita la formazione di cicatrici nel sottocutaneo palmare (pillar pain).

In caso di incompleta od insufficiente visualizzazione del legamento trasverso o dei suoi limiti, il procedimento deve essere interrotto e, ampliando l'incisione obliqua, si deve convertire la tecnica endoscopica in una a cielo aperto.

Utilizzando delicatamente lo stesso bisturi o l'uncino palpatores si ricercano eventuali fibre del LT sfuggite al release, che possono essere sezionate con passaggi addizionali.

Rimosso l'ago, la cannula può essere ruotata per esaminare i margini della sezione (Fig. 24-18). Al termine la cannula viene rimossa. Se alla rimozione del manicotto pneumatico si verifica un sanguinamento, è bene esercitare una compressione manuale di qualche minuto sul palmo. L'accesso chirurgico viene suturato con nylon 5-0 e si procede alla confezione di un bendaggio compressivo.

TRATTAMENTO POST-OPERATORIO

Il bendaggio compressivo viene mantenuto per 4-5 giorni. Chow¹⁹ consiglia per la tecnica endoscopica uno splint in leggera flessione dorsale del polso per una settimana.

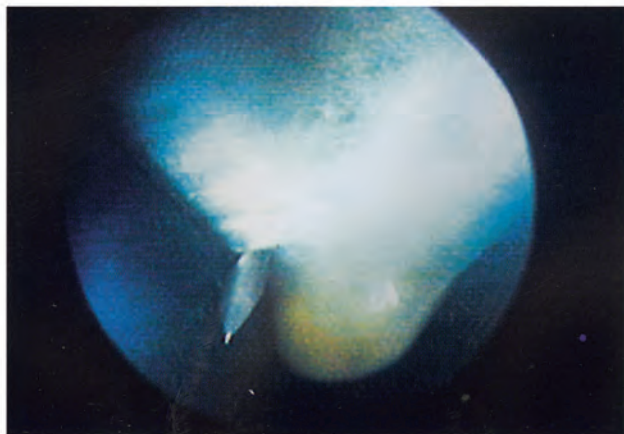


Fig. 24-10. Introduzione di ago palmare 25 G: repere del margine distale del LTC.

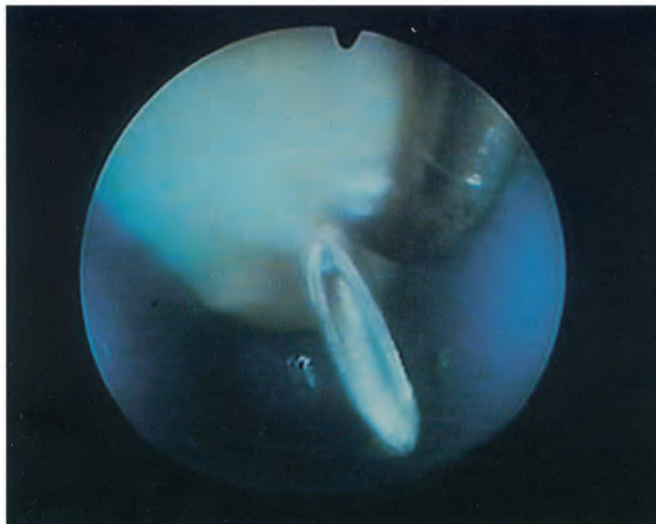


Fig. 24-11. Il palpatore controlla l'esatta individuazione del margine distale del LTC.

Viene incoraggiata nell'immediato post-operatorio la mobilizzazione attiva delle dita in flessione-estensione e la rapida ripresa delle attività manuali quotidiane. Una progressiva ripresa delle attività manuali più pesanti viene concessa a 2-3 settimane dall'intervento.

CASISTICA E RISULTATI

Su 551 casi di STC in 398 pazienti trattati dagli Autori con tecnica di Menon dal 1992 al 1998 è stato preso in esame un gruppo di 538 casi in 385 pazienti di età compresa tra 23 e 84 anni (media 48 anni), 143 lavoratori manuali, con presenza nel pre-operatorio di dolore e/o parestesie da 6 a 48 mesi.

Dodici casi sono stati esclusi dal gruppo di valutazione, poiché la tecnica endoscopica è stata trasformata nel corso dell'intervento in tecnica a cielo aperto per impossibilità di portare a termine correttamente la sezione del legamento: in 9 casi per insufficiente visualizzazione endoscopica (difficoltà a determinare il limite distale del LTC o per interposizione di tessuto sinoviale) ed in 3 casi per anomalie anatomiche (presenza di ventre muscolare flessore nel canale). È stato escluso inoltre un caso di riferita lesione

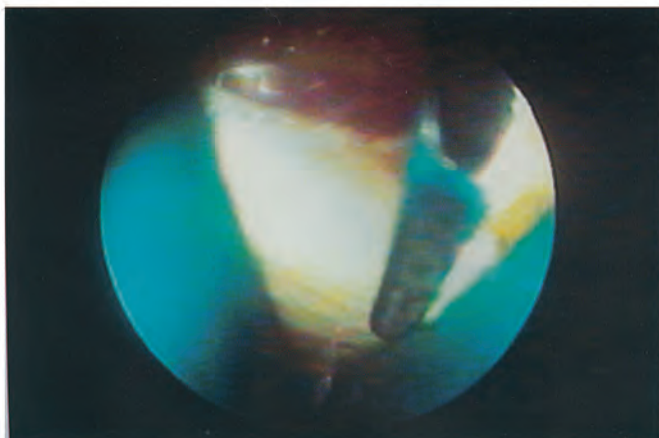


Fig. 24-12. Ritirata prossimalmente l'ottica, la lama del bisturi viene posizionata sul margine prossimale del LTC per iniziare la decompressione prossimo-distale.

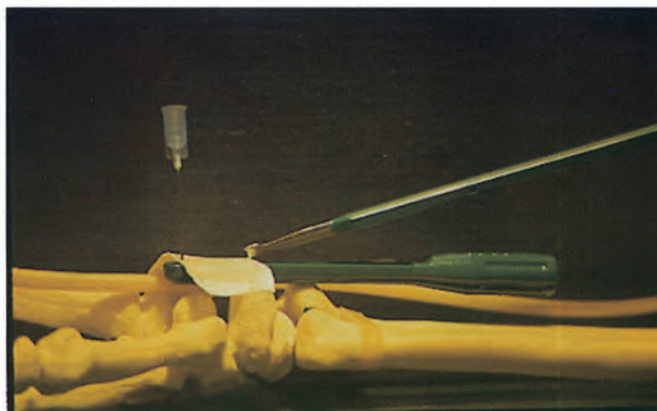


Fig. 24-13. Riproduzione degli elementi del kit all'inizio della sezione del LTC.

iatrogena di un tronco nervoso, che non è stato tuttavia possibile ricontrollare. Il dolore post-operatorio è stato pressoché assente in quasi tutti i casi. I pazienti sono stati valutati a distanza di 1, 2, 3, 6, 9, 12 e 24 settimane dall'intervento. Il dolore e le parestesie sono risultate significativamente diminuite o scomparse dopo 3 settimane nel 90% dei casi. Dopo 3 settimane la forza di presa è risultata completamente recuperata in oltre l'80% dei casi, mentre a 6 settimane il recupero era completo nel 90% dei casi.

La diversità delle attività professionali e/o domestiche, nelle diverse casistiche, condiziona la differenza nei tempi di recupero²⁰. La completa ripresa delle attività domestiche o professionali si è ottenuta a 4 settimane nel 90% dei casi, mentre per i lavoratori manuali di forza il recupero nell'80% dei casi si è ottenuto tra la quarta e la sesta settimana.

Il risultato del trattamento è stato giudicato eccellente (completo recupero) o buono (non dolore e/parestesie, minime debolezza e/o modificazione del test dei due punti di mobili) all'ultimo controllo in oltre il 90% dei casi. La stessa percentuale di pazienti si è dichiarata soddisfatta del trattamento.

COMPLICANZE

Nei 538 casi esaminati abbiamo rilevato:

Neuroaprassie del terzo nervo interdigitale: in 4 casi dopo l'intervento si è avuto un aggravamento delle parestesie in corri-

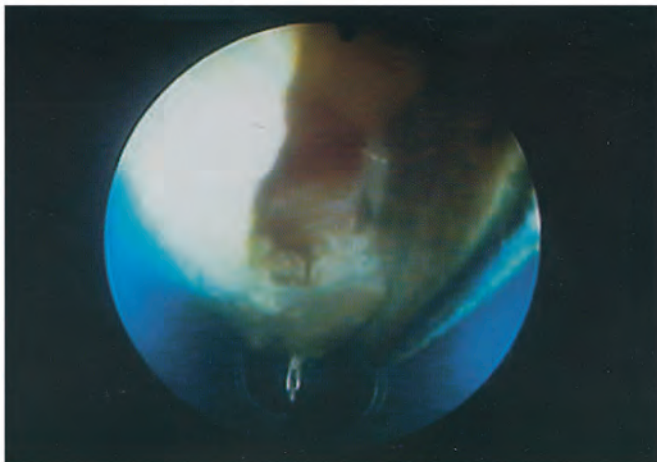


Fig. 24-14. Si effettua la sezione del LTC: l'ago evidenzia costantemente la posizione del margine distale del LTC.



Fig. 24-15. Riproduzione della posizione degli elementi del kit al margine distale del LTC.

spondenza dell'area di innervazione del terzo nervo interdigitale, risoltesi spontaneamente in un periodo di 2-6 mesi, da attribuirsi ad una neuroaprassia da trauma contusivo diretto del nervo da parte della cannula allo sbocco distale del canale. Questi casi sono stati trattati nel primo biennio di applicazione della tecnica^{21,22}.

Lesioni dei tronchi nervosi: in nessun caso del gruppo in esame si sono verificate lesioni di rami nervosi. In un caso scomparso alla nostra osservazione (ed escluso dal gruppo esaminato per impossibilità di verifica) e rivoltosi in altro Centro, ci è stato riferito essere stata rilevata una sezione del terzo nervo interdigitale.

Ematomi: in un caso si è verificato un ematoma palmare che ha richiesto un trattamento a cielo aperto a distanza di due giorni dalla decompressione endoscopica: in questa sede non si sono rilevate tuttavia lesioni dell'arcata vascolare o di rami vascolari maggiori.

Decompressione insufficiente: in 6 casi il risultato clinico del trattamento è stato dal paziente considerato insufficiente (4 soggetti diabetici) e si è effettuato, a distanza di 4-7 mesi dalla decompressione endoscopica un trattamento a cielo aperto tradizionale. In 3 casi la decompressione endoscopica effettuata è parsa sufficiente e condotta per tutto il LTC, mentre in 3 casi questa non interessava che una parte del legamento. Dopo trattamento tradizionale in 4 casi (uno considerato sufficiente ed i tre considerati insufficienti) si è avuto un miglioramento netto dei sintomi.

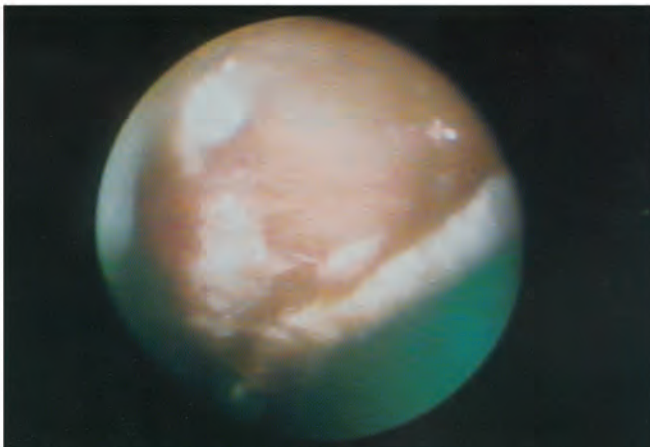


Fig. 24-16. La sezione del LTC è stata completata.

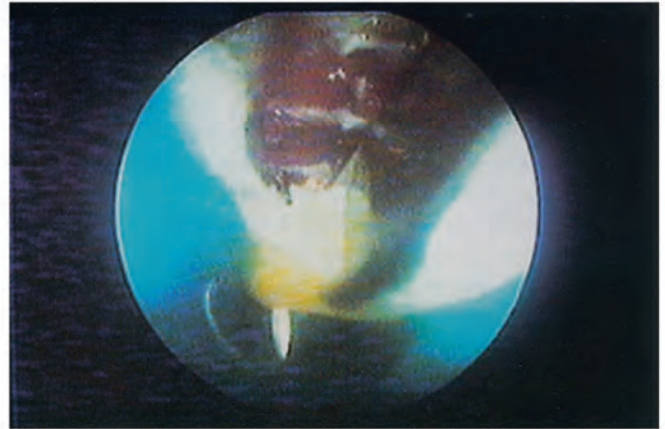


Fig. 24-17. Durante la decompressione si evidenzia la conservazione delle fibre del Palmare Breve. Sullo sfondo il batuffolo adiposo e l'ago "spia".

La valutazione dell'efficacia della decompressione basata sulla sola correlazione con l'estensione della sezione a tutto il LTC è forse discutibile: Lee¹⁷ ha dimostrato su cadavere come in oltre il 60% delle decompressioni endoscopiche, la sezione del legamento non interessi in realtà oltre i 2/3 dello stesso.

Pillar pain: in 7 casi si è presentato dolore persistente alla pressione al lato ulnare del "binario", alla base dell'eminanza ipotenare, con indurimento cicatriziale sottocutaneo, risoltosi in 2-3 mesi.

Infezioni, effetto corda dei tendini flessori, rotture dello strumentario chirurgico: non si sono presentate nella nostra casistica.

DISCUSSIONE

L'efficacia dell'intervento a cielo aperto è nota da decenni, così come la possibilità di complicazioni. Nel caso in cui la scelta del chirurgo venga a ricadere su di una tecnica di decompressione endoscopica, la tecnica ad un portale di Menon presenta a nostro parere alcuni vantaggi:

- L'incisione obliqua ulnare minimizza i rischi per il ramo palmare cutaneo del nervo mediano (rispetto a quella trasversa proposta da Chow ed Agee) e può essere estesa anatomicamente in caso di necessità;
- La dilatazione progressiva del canale facilita l'introduzione atraumatica della cannula ed è utile come pulizia della superficie dorsale del LTC;

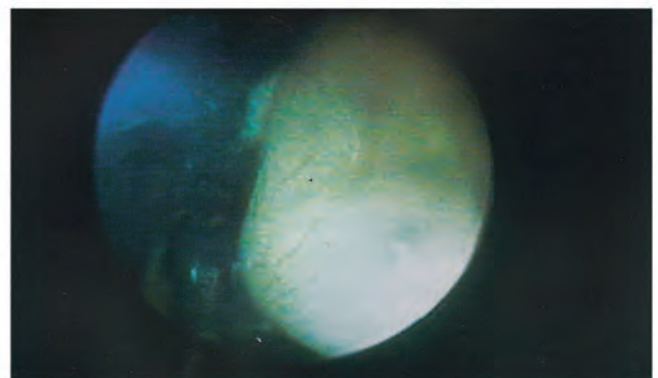


Fig. 24-18. L'ago è stato rimosso. La cannula è stata ruotata radialmente per esaminare i margini della sezione. È visibile il nervo mediano.

- c) La sezione del legamento in senso prossimo-distale consente una buona presa del bisturi sul legamento ed elimina il rischio di lesioni da trazione ipotizzabili in caso di sezione retrograda del LTC allorché il suo limite distale sia scarsamente visualizzabile;
- d) Il corretto posizionamento della cannula e dell'ago percutaneo consente di proteggere il ramo nervoso anastomotico ulnare, presente nell'80% dei casi^{23,24} e particolarmente a rischio nelle tecniche endoscopiche a doppio portale in cui la cannula viene fatta protrudere nel palmo distalmente al LTC^{8,25};
- e) Il margine distale del LTC permane evidenziato tramite l'ago durante tutta la sezione del legamento: ciò rende inutile una seconda incisione palmare, minimizza i danni a strutture neurovascolari ed avverte il chirurgo del raggiungimento delle fibre più distali;
- f) La caratteristica sezione a "D" della cannula consente di mantenere una stretta aderenza tra la stessa ed il legamento, evitando rotazioni indesiderate e l'interposizione di tessuti molli;
- g) La tecnica determina un reale aumento di volume del canale carpale.

Uno studio su 18 casi compresi in casistica è stato effettuato con RMN dedicata allo studio degli arti, prima e dopo la sezione del legamento (6 settimane-10 mesi), per la valutazione dei cambiamenti morfologici del canale carpale²⁶. È stata rilevata una minore traslazione anteriore del nervo mediano e un incremento del canale carpale in senso antero-posteriore, con passaggio da una sezione ovale ad una circolare. L'incremento dell'arco palmare osseo (dimensione medio-laterale) è presente a 6-8 settimane, ma minore rispetto ai controlli eseguiti dopo tecnica aperta²⁷; a 8-12 mesi dall'intervento endoscopico tale incremento non era più statisticamente significativo.

Esiste un rapporto tra grado di ampliamento del canale carpale e diminuzione della forza di presa; questi dati possono essere il substrato anatomico alla affermazione di Menon: "I pazienti "endoscopici" mantengono la loro forza di presa piuttosto che recuperarla rapidamente"³.

L'assenza di dolore postoperatorio è in rapporto alla preservazione della ricca innervazione della cute palmare ed alla scarsità di quella del LTC¹⁹.

I problemi che possono nascere dall'impiego della tecnica sono essenzialmente correlati ad uno scorretto posizionamento della cannula nel "binario" ideale e possono ricondursi a:

- a) Erroneo reperimento dei reperi cutanei
- b) Eccessiva protrusione della cannula oltre il margine distale del LTC (danni iatrogeni dell'arcata palmare o del ramo nervoso di comunicazione ulnare)
- c) Eccessiva radializzazione della cannula (danni iatrogeni al terzo nervo interdigitale)
- d) Sezione troppo profonda del tessuto fasciale palmare e/o del sottocutaneo (pillar pain)

Le complicanze probabilmente più frequenti ed insidiose paiono, anche nella nostra esperienza, quasi tutte riconducibili ad un errato posizionamento della cannula nel canale (eccessiva protrusione od inclinazione): è dunque necessario porre la massima attenzione a questo tempo chirurgico, che condizionerà la corretta conduzione del release.

Il rischio di lesioni iatrogene viene comunque molto ridotto con l'acquisizione di una sufficiente manualità da parte del chirurgo²⁵.

Bibliografia

1. Menon J: Endoscopic carpal tunnel release. A single portal technique. *Contemp. Orthop* 2: 109-116, 1993.
2. Menon J: Endoscopic carpal tunnel release. Current status. *J Hand Therapy* 6: 139-144, 1993.
3. Menon J: Endoscopic carpal tunnel release: preliminary report. *Arthroscopy* 10: 31-38, 1994.
4. Okutsu I, Ninomya S, Takatori L, Ugawa Y: Endoscopic management of carpal tunnel syndrome. *Arthroscopy* 5: 11-18, 1989.
5. Okutsu I, Ninomya S, Hanamaka T, Kuroshima N, INANAMI H: Measurement of pressure in the carpal canal before and after endoscopic management of carpal tunnel syndrome. *J Bone Joint Surg* 71A:679-683, 1989.
6. Agee JM, Tortosa RD, Paimer CA, Berry DA: Endoscopic release of carpal tunnel: a prospective randomized multicenter study. Comunicazione al 45th Annual Meeting of American Society for Surgery of the Hand, Toronto, Canada, 1990.
7. Agee JM, McCarroll HR Jr., Tortosa RD, Berry DA, Szabo RM, Peimer CA: Endoscopic release of carpal tunnel: a randomized prospective multicenter study. *J Hand Surg* 17A 987-995, 1992.
8. Thomas C, Merle M, Gilbert A: Endoscopic surgical treatment of carpal tunnel syndrome. In Tubiana R (ed): *The Hand*, vol. 4, W.B. Saunders Co., Philadelphia, London, Toronto, 1993.
9. Scoggin JF, Whipple TL: A potential complication of endoscopic carpal tunnel release. *Arthroscopy* 8: 363-365, 1992.
10. Wolf AW, Packard S, Chow J: Transligamentous motor branch of the median nerve discovered during endoscopically assisted carpal tunnel release. *Arthroscopy* 9:222-223, 1993.
11. North ER: Endoscopic carpal tunnel release. In Gilbertmann R.H. (ed): *Operative nerve repair and reconstruction*. Philadelphia, J.B. Lippincott-Raven, 913-920, 1991.
12. Nakamichi K, Tachibana S: Ultrasonography in the diagnosis carpal tunnel syndrome caused by an occult ganglion. *J Hand Surg* 18A: 174-175, 1993.
13. Buchberger W, Judmaier W, Birbamer E: Carpal tunnel syndrome: diagnosis with high-resolution sonography. *Am J Roentgenol* 159: 793-798, 1992.
14. Milbrandt H, Calleja E, Quayle SA: Sonography of the wrist and hand. *Radiology* 30: 360-365, 1990.
15. Nakamichi K, Tachibana S: The use of ultrasonography in detection of synovitis in carpal tunnel syndrome. *J Hand Surg* 18B: 176-179, 1993.
16. Chow J: Carpal tunnel release. In J McGinty (ed): *Operative Arthroscopy*. (2nd Edition) Philadelphia, J.B. Lippincott-Raven, 1997.
17. Lee DH, Masear VR, Meyer RD, Stevens DM, Colgin S: Endoscopic carpal tunnel release: a cadaveric study. *J Hand Surg* 17A,1003-1008, 1992.
18. Levy HJ, Seifer TB, Kleibart FA: Endoscopic carpal tunnel release: an anatomic study. *Arthroscopy*, 9: 1-4, 1993.
19. Chow J: Endoscopic release of carpal ligament for carpal tunnel syndrome: 22-month clinical result. *Arthroscopy*, 6: 288-296, 1990.
20. Dell'Uomo A., Bernardini A.: Sindrome del tunnel carpale: trattamento endoscopico con metodica a portale unico secondo Menon. *Riv Chir Riab Mano Arto Sup* 32, 37-43, 1995.
21. Castelli PG., Ferrari C: Sindrome del tunnel carpale. Confronto tra trattamento a cielo aperto e decompressione endoscopica. *Riv Chir Riab Mano Arto Sup* 31, 157-161, 1994.
22. Castelli PG, Ferrari C: Evaluation of one portal endoscopic release in treatment of CTS. Comunicazione 3rd Congress of E.F.O.R.T. Barcelona, 1997.
23. Meals RA, Shaner M: Variations in the digital sensory patterns. A study of the ulnar nerve-median nerve, palmar, communicating branch. *J Hand Surg* 8: 411-414, 1983.
24. Schwartz JT, Waters PM, Simmons BP: Endoscopic carpal tunnel release: a cadaveric study. *Arthroscopy*, 9: 209-213, 1993.
25. Luchetti R, Pederzini L, Soragni O, Alfàrano M, Montagna G, Ghinelli D: La sindrome del tunnel carpale. Decompressione endoscopica secondo Chow e secondo Agee. *Riv Chir e Riab Mano Arto Sup* 30: 163-175, 1993.
26. Dell'Uomo A, Mastantuono M: Endoscopic carpal tunnel release by Menon single portal technique: clinical and MRI evaluation after 120 cases. *J Hand Surg* 22B: 42, 1997.
27. Richman JA, Gelberman RH, Rydevik BL et al: Carpal tunnel syndrome: Morphologic changes after release of the transverse carpal ligament. *J Hand Surg* 14A: 852-857, 1989.

TECNICA ENDOSCOPICA CON ACCESSO UNICO PALMARE: TECNICA DI MIRZA

M.A. Mirza, E.T. King, M.K. Reinhart

INTRODUZIONE

La Sindrome del Tunnel Carpale (STC), descritta nel 1854 da Sir James Paget, desta ancora una certa curiosità¹. La decompressione chirurgica, utilizzata come terapia, è stata presentata per la prima volta da Learmonth e Woltman negli anni 30, mentre il contributo di Phalen alla valutazione clinica si ebbe verso il 1950²⁻⁴. La STC è la più comune nel quadro delle patologie nervose da compressione, con un'incidenza sempre in aumento^{5, 6}. La sindrome è stata oggetto di numerose ricerche e, quando fallisce la terapia conservativa, è necessario l'intervento chirurgico. In circa il 50% dei casi si tratta di malattie professionali che comportano assenza dal lavoro e incidono molto sul bilancio sociale⁷. L'aumentata sensibilità della cicatrice, del pillar, la perdita di forza della pinza pulpo-pulpare e della mano sono i sintomi residui più frequenti nei pazienti operati che ritornano al lavoro⁸.

L'accesso chirurgico più utilizzato è un'incisione al palmo con possibile estensione a 1/3 distale dell'avambraccio. Con questa tecnica la guarigione e la media dei giorni di assenza dal lavoro è di 45,5. L'apertura del legamento trasverso del carpo (LTC) per via endoscopica può farsi con un doppio accesso o con un accesso unico, prossimale o distale⁸⁻¹³. Queste tecniche hanno ridotto il tempo medio di assenza dal lavoro, diminuito la morbidità della cicatrice e permesso un recupero più veloce della forza di presa.

L'apertura del LTC per via endoscopica con singola incisione palmare è stata descritta per la prima volta nel 1993¹⁵. La tecnica, la sua evoluzione ed i risultati post-operatori sono stati già riportati in letteratura¹³⁻¹⁴.

PROTOCOLLO DI STUDIO

I sintomi preoperatori di rilievo considerati sono: il dolore, il formicolio, le parestesie, il bruciore ed il gonfiore. Vengono classificati in: assenti, lievi (che non interferiscono con il la-

voro o la vita quotidiana), moderati (che disturbano occasionalmente l'attività lavorativa o quella quotidiana), gravi (che alterano in un modo significativo l'attività lavorativa o quotidiana). La forza di presa, la pinza pulpo pulpare o laterale e la discriminazione dei due punti sono altri elementi da valutare. Stati inclusi nello studio anche la misurazione della forza di presa con il dinamometro di Jamar, e quella pulpo pulpare.

I controlli post-operatori sono stati effettuati a 10 giorni, 4 e 8 settimane, 6 e 12 mesi valutando l'intensità dei sintomi residui, il test di discriminazione dei due punti, la forza di presa, quella della pinza e l'uso di analgesici. L'eventuale sensibilità aumentata del pillar radiale, ulnare e della cicatrice è stata classificata in assente, lieve, moderata o grave.

I giorni di assenza dal lavoro sono stati considerati suddividendo i pazienti in base al lavoro: impiegati, operai, ecc. Per le casalinghe ed i pensionati si è tenuto conto del tempo necessario a riprendere le attività quotidiane.

TECNICA OPERATORIA

I pazienti venivano ricoverati in regime di day hospital. Veniva preso un accesso venoso periferico e si usava una anestesia per via sistemica (*Bier block*). Una volta applicato il laccio emostatico ed appoggiata la mano sull'apposito supporto AM, si segnavano i punti di repere per l'incisione, con una linea trasversale parallela al margine ulnare del pollice in massima abduzione ed un'altra passante per il terzo spazio intermetacarpale, due altre linee longitudinali di circa 2,5 cm venivano poste sulla parte distale dell'avambraccio, la prima 5 mm radialmente al tendine del FUC e l'altra lungo il tendine del palmarare lungo. In assenza di quest'ultimo il repere diventava la parte centrale del polso. Una "X" viene posta tra queste due linee. Si incide quindi longitudinalmente la cute da 1,5 cm a 0,5 cm

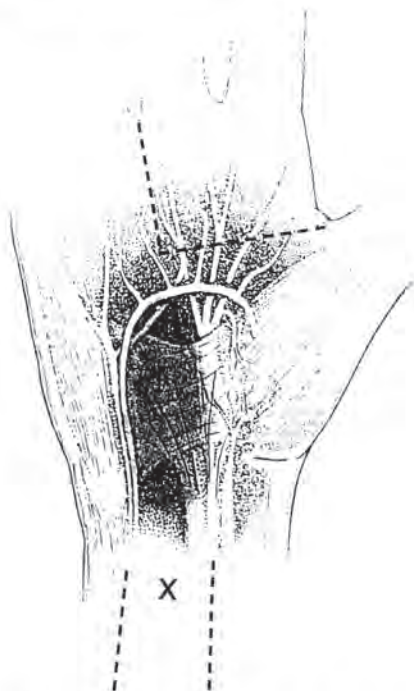


Fig. 25-1. Tecnica della singola incisione distale.

prossimalmente all'intersezione delle linee tracciate sul palmo, di solito sulla piega dell'eminanza tenare (Fig. 25-1). Si incide, longitudinalmente l'aponevrosi palmare. Si repertano il margine distale del LTC, il grasso localizzato in questa sede, il nervo mediano e l'arcata palmare superficiale. Si cerca di identificare qualunque struttura non legamentosa, come ad esempio una branca motoria a decorso anormale o una comunicante tra nervo mediano ed ulnare. Si raggiunge, disseccando, il canale del carpo sotto il legamento rimanendo ulnare al nervo mediano. Si solleva la mano e si estende il polso con l'aiuto del supporto AM, per facilitare la dissezione della borsa sottolegamentosa. Ciò si realizza con una cannula, assemblata ad un trocar, introdotta nel canale carpale volarmente alla borsa ulnare, strisciando contro la faccia dorsale del LTC. La dissezione è spinta fino al segno della "X" sul polso. Con dei movimenti di va e vieni si eliminano gli eventuali residui sinoviali sotto il legamento. Quest'operazione crea uno spazio sotto legamentoso ed elimina le aderenze sinoviali dal retinacolo dei flessori che possono diminuire la visione. Il dissectore è mantenuto in mezzo alle due linee longitudinali disegnate sull'avambraccio, per evitare una lesione delle strutture neurovascolari. A questo punto il trocar è sostituito con l'endoscopio per visualizzare il retinacolo dei flessori. È di fondamentale importanza vedere le fibre del legamento con il loro orientamento trasverso. Qualunque elemento ostruttivo quale fluido, grasso o membrana sinoviale che possa impedire la

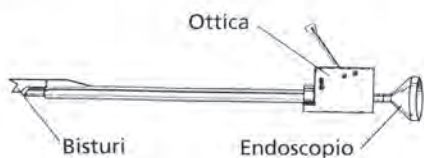


Fig. 25-2. Unità bisturi/endoscopio.

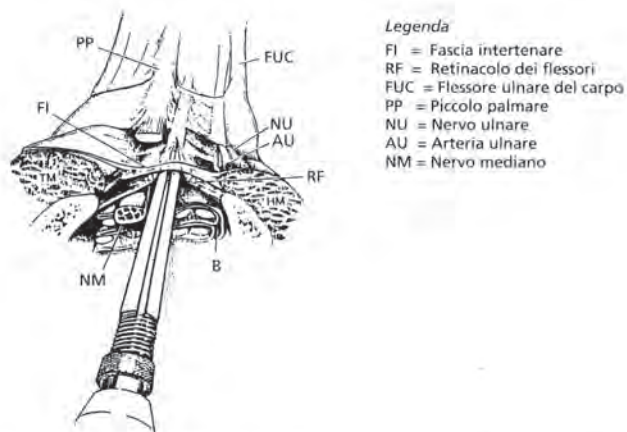


Fig. 25-3. L'unità bisturi/endoscopio seziona il retinacolo dei flessori (RF) mentre si preserva la fascia intertenare (FI).

Legenda

FI = Fascia intertenare
RF = Retinacolo dei flessori
FUC = Flessore ulnare del carpo
PP = Piccolo palmare
NU = Nervo ulnare
AU = Arteria ulnare
NM = Nervo mediano

buona visualizzazione delle fibre deve essere rimosso con gli appositi strumentari, rispettando il nervo mediano. Con un movimento rotatorio radio-ulnare si repertano prima il nervo mediano e poi i tendini dei flessori. Si tratta di una manovra importante, soprattutto per i principianti, poiché permette di verificare la posizione di queste strutture. È sconsigliato iniziare l'incisione del legamento finché le sue fibre non sono ben visibili.

Si può allora passare alla sezione del legamento con l'apposito bisturi fissato sull'endoscopio (Fig. 25-2). La sezione inizia dalla parte distale spingendo, con garbo, il bisturi per raggiungere il polo prossimale del legamento, il tutto sotto controllo scopico (Figg. 25-3 e 25-4).

La punta del bisturi può essere palpata sotto la cute, al polso, con la mano controlaterale, ciò conferma la completa incisione del LTC. Si ritira l'insieme di bisturi ed endoscopio e si fa un ultimo controllo dello stato di apertura del legamento, dei bordi incisi, del nervo mediano e dei tendini flessori solo con l'endoscopio.

Spingendo l'endoscopio oltre il margine distale del LTC si vedranno i margini tagliati della fascia antibrachiale, che appaiono più sottili rispetto a quelli del legamento. Le fibre trasverse della "fascia intertenare", superficiale al legamento, so-

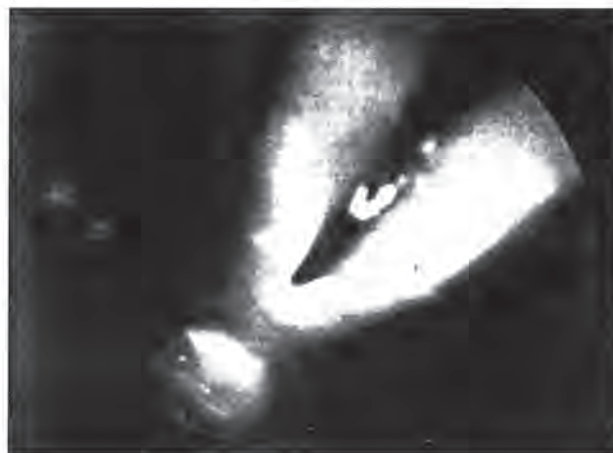


Fig. 25-4. Foto endoscopica dell'unità bisturi/endoscopio mentre divide il retinacolo dei flessori.

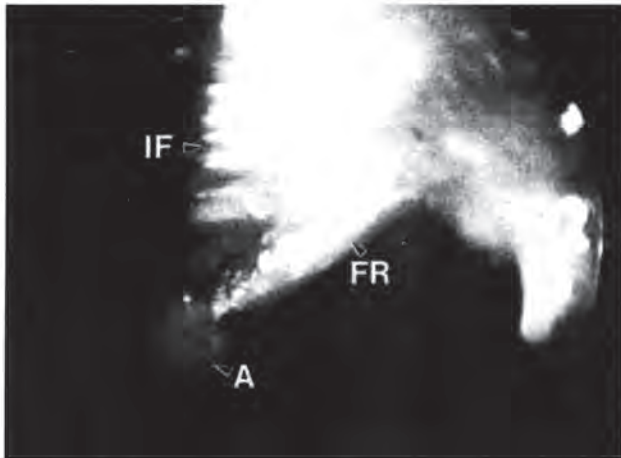


Fig. 25-5. Foto endoscopica che mostra un margine del retinacolo dei flessori sezionato (RF) e le fibre intatte della fascia intertenare (IF). (A) tessuto adiposo dell'avambraccio distale.

no di solito risparmiate. Si tratta di fibre lasse, rispetto a quelle del LTC, dal cui margine prossimale si ernia il tessuto adiposo palmare (Fig. 25-5).

Si medica l'incisione cutanea che viene suturata con un prolene 4-0. Si applicano degli steristrips e si iniettano nel sottocute 2-3 ml di bupivacaina allo 0,5%. Il laccio è rimosso dopo l'applicazione di un bendaggio elastico compressivo.

RISULTATI

Con questa tecnica sono stati trattati 1001 polsi, di cui 679 donne e 322 uomini con un'età media di 49 anni, affetti da STC. I casi dubbi sono stati diagnosticati con uno studio elettromiografico.

Nel post-operatorio (4 settimane dopo) i sintomi soggettivi erano minimi, la maggior parte dei disturbi riferiti erano di lieve intensità (Tab. 25-1).

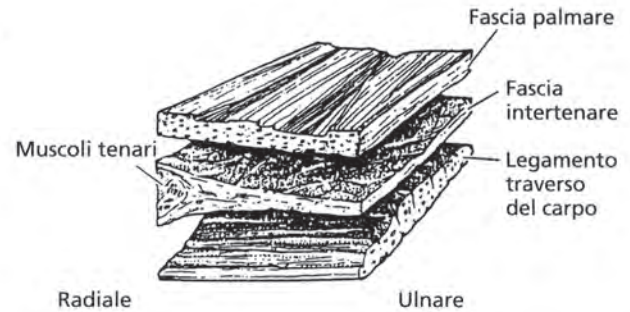


Fig. 25-6. Strati della fascia palmare, fascia intertenare, e legamento traverso del carpo.

A otto settimane la forza di presa si avvicinava a quella preoperatoria e a 6 mesi la eguagliava (Tab. 25-2, Fig. 25-7). La forza media della pinza laterale e pulpo pulpare, a otto settimane, era aumentata rispettivamente di 7 e 19 lbs (Tab. 25-2, Fig. 25-8). Si è notata una grande differenza d'intensità della pinza laterale a otto settimane tra i pazienti a cui si era risparmiata la fascia intertenare rispetto a quelli in cui era stata incisa. Il divario fra questi valori si riduceva a 6 mesi. Ad un anno, il numero dei pazienti rintracciati, con la fascia intertenare risparmiata era troppo piccolo per poter trarre delle conclusioni comparative (Fig. 25-9).

Nel preoperatorio, il 36% dei pazienti presentava una discriminazione dei due punti superiore a 5 mm, il 17% superiore a 20 mm, compatibile con un quadro grave di compressione. A otto settimane il 19% di questi scendeva a 2-4 mm, il 43% tra 5-20 mm ed il 3% rimaneva superiore ai 20 mm. Il restante 35% non è stato valutato.

Nel post-operatorio i pazienti presentavano una cicatrice minima, cori come la sensibilità del pillar radiale e ulnare alla palpazione. A otto settimane, il 25% aveva una sensibilità aumentata sulla cicatrice, il 31% sul pillar radiale e il 22% sul

TAB 25-1. SINTOMI RIFERITI DAI PAZIENTI

Sintomi	Intensità	Preop (N=291)	10 Giorni (N=262)	4 Settimane (N=178)	8 Settimane (N=115)
Dolore	Lieve	51	119	81	29
	Moderato	139	60	11	6
	Grave	153	7	3	1
Formicolio	Lieve	32	133	70	32
	Moderato	139	44	14	7
	Grave	207	9	1	0
Intorpidimento	Lieve	30	127	78	37
	Moderato	129	62	16	7
	Grave	220	14	5	1
Bruciore	Lieve	42	55	14	9
	Moderato	39	16	5	1
	Grave	36	3	1	0
Gonfiore	Lieve	43	61	25	15
	Moderato	44	23	4	0
	Grave	24	3	1	0

TAB 25-2. MODIFICA DELLA FORZA NEL TEMPO (DAL MOMENTO DELL'OPERAZIONE)

Misura della Forza	Modifica percentuale media dal valore preoperatorio			
	10 Giorni (N=544)	4 Settimane (N=511)	8 Settimane (N=415)	6 Mesi (N=210)
Presa a pugno	-64	-29	-13	+3
Pinza laterale	-39	-10	+7	+11
Pinza di precisione	-30	-2	+19	+11

pillar ulnare di intensità da lieve a moderata: nessuno pillar radiale era di grado grave. Il 5% aveva una sensibilità di grado grave sulla cicatrice e l'1% sul pillar ulnare (Tab. 25-5).

Il dolore alla medicazione era minimo. Il 25% non ha assunto analgesici, l'11% è ricorso all'assunzione di acetaminophen, l'1% al Percocet, il restante 64% ha assunto dell'idrocodone.

I giorni di assenza dal lavoro sono stati in media 20,3 (Tab. 25-3). I pazienti che beneficiavano dell'assistenza del Servizio Sanitario Nazionale sono tornati al lavoro dopo un periodo di assenza superiore a quelli che non ne usufruivano (Tab. 25-4). La ripresa delle attività quotidiana si è avuta dopo una media di 10 giorni.

COMPLICANZE

Un paziente è stato rioperato a cielo aperto dopo circa 11 mesi dall'intervento in endoscopia, con un miglioramento del test di discriminazione dei due punti. Due pazienti hanno avuto un lieve quadro di algodistrofia, che si è risolto spontaneamente; in tre persisteva una parestesia al terzo e quarto dito.

Non si sono avute lesioni del nervo mediano, del nervo motore o dell'arcata palmare. Nell'1% dei casi si è notata una variante del decorso della branca motrice tenare che insorgeva dal lato ulnare dirigendosi radialmente, come descritto da Lanz¹⁶.

DISCUSSIONE

Durante l'intervento è importante identificare le varie strutture anatomiche¹⁷. L'incisione al palmo che indichiamo permette di evidenziare l'arcata palmare superficiale, il nervo

mediano e le sue branche sensitive ed il bordo distale del LTC. Abbiamo scelto questo accesso proprio per minimizzare le complicanze dovute all'apertura accidentale del canale di Guyons, alla lesione dell'arcata palmare superficiale o ai rami sensitivi e motore del nervo mediano^{17,18-21}.

Il bisturi è stato concepito per incidere il legamento attraverso in un unico passaggio mantenendo un buon controllo endoscopico. Viene utilizzato l'endoscopio standard di 4 mm, evitando così l'acquisto di nuovi strumenti costosi. La decompressione endoscopica determina l'incisione sia del legamento che della porzione distale della fascia antibrachiale.

Da quando Rotman e Manse²² classificarono il legame che intercorre tra il canale carpale e le strutture anatomiche vicine, si è capito meglio il ruolo della fascia superficiale palmare al legamento. Questa è denominata anche "fascia intertenare", perché riceve più fibre dalla fascia muscolare tenare rispetto alla fascia ipotenare e del muscolo palmare breve (Fig. 25-10)²²⁻²⁴. Nella decompressione endoscopica questa fascia è di solito risparmiata se il bisturi è fatto passare solo una volta. La fascia appare costituita di fibre trasverse meno dense rispetto al LTC (Fig. 25-5). Confrontando la decompressione a cielo aperto con quella endoscopica²⁵ è stata notata una diastasi inferiore dell'arcata palmare superficiale. L'integrità della fascia intertenare contribuisce ad una minore migrazione del pillar e una minore diminuzione della forza e minor disturbi sul pillar, permettendo un più veloce ritorno al lavoro. Siamo quindi propensi, in accordo con altri autori, a mantenere integra questa fascia. Se la si vuole sezionare basterà fare un secondo passaggio con il bisturi. La conservazione della fascia sembra essere la causa del miglioramento della forza di presa post-operatoria.

Risultati: forza di presa

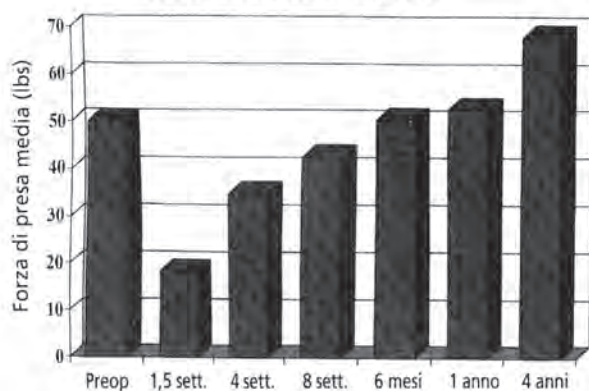


Fig. 25-7. Forza di presa (media).

Risultati: forza di presa digitale

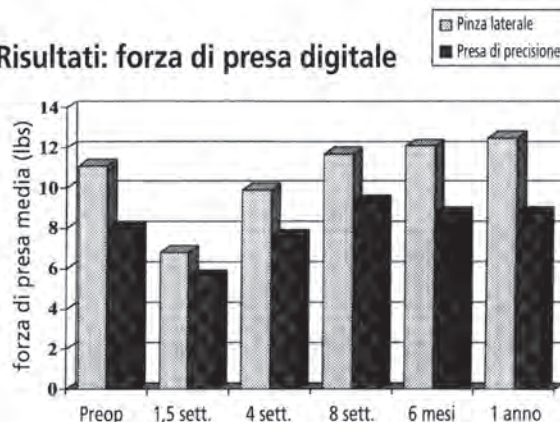


Fig. 25-8. Presa laterale e di precisione (media).

TAB 25-3. RITORNO AL LAVORO ED ALLE NORMALI FUNZIONI OCCUPAZIONALI

Occupazione(n)	No. Giorni (Media)
Ritorno al lavoro	
“White collar” (14)	7,4
“Clerical” (66)	20,2
“Blue collar” (65)	23,5
Ritorno alle normali attività	
Casalinga (3)	25,3
Pensionato (10)	17,4
Tutti (158)	20,3

Nota. I pazienti disabili sono stati esclusi
Differenza significativa pari a $P < .05$ nella comparazione fra “white collar” e “blue collar”.

TAB 25-4. RITORNO AL LAVORO ED ALLE NORMALI FUNZIONI COMPARAZIONE FRA PAZIENTI ASSISTITI E NON ASSISTITI

Tipo di assistenza	Giorni (Media)	No. di pazienti
Lavoratori assistiti	29,3	66
Lavoratori non assistiti	16,1	81

Note. Differenza significativa pari a $P < .05$.

L'accesso piccolo e unico, di solito fatto sulla piega tenare, dà un esito cicatriziale estetico ed evita l'incisione trasversa al polso. Inoltre, questo potrebbe spiegare l'assenza di neuroaprassia del nervo ulnare nell'accesso unico distale, rispetto alla neuroaprassia transitoria postoperatoria dello stesso con un'incisione trasversa al polso e conseguenti possibili retrazioni cicatriziali vicine alla struttura neurovascolare ulnare⁸.

Nel post-operatorio si è avuta una diminuzione dei sintomi, un buon recupero della forza e un uso minimo di antidolorifici.

Presenza laterale in relazione alla fascia intertenare

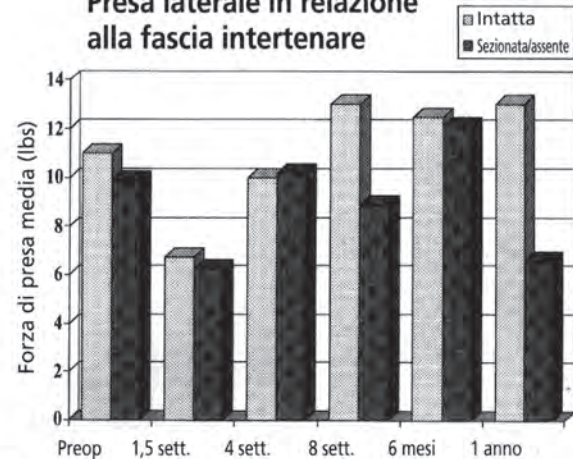


Fig. 25-9. Forza di presa in pinza laterale (media) per fascia intertenare intatta o sezionata /assente.

Il 3% (21 casi) dei pazienti è stato trattato a cielo aperto, soprattutto all'inizio del nostro apprendimento, per una eccessiva tenosinovite. Man mano che la curva di apprendimento migliorava questi casi venivano trattati in endoscopia. Il passaggio alla decompressione a cielo aperto si realizzava con il semplice prolungamento dell'incisione iniziale.

CONCLUSIONE

In otto anni di esperienza abbiamo avuto dei buoni risultati sia a breve che a lungo termine. La sicurezza dell'intervento dipende dalla bravura del chirurgo nel reperire le strutture anatomiche importanti sia a occhio nudo che con l'endoscopio. Pensiamo che questa tecnica associ ad un intervento sicuro una rapida ripresa del paziente ed una sua soddisfazione personale.

Ringraziamenti

Uno speciale ringraziamento a Beth Porco per il suo aiuto nell'analisi statistica.

TAB 25-5. RISOLUZIONE DELLA SENSIBILITÀ ALLA PALPAZIONE

Sede	Intensità	Postoperative Period		
		10 Giorni (N=385)	4 Settimane (N=300)	8 Settimane (N=196)
Cicatrice	Lieve	125	81	38
	Moderato	63	30	11
	Grave	3	1	1
“Pillar pain” radiale	Lieve	78	84	43
	Moderato	38	31	17
	Grave	5	2	0
“Pillar pain” ulnare	Lieve	75	69	32
	Moderato	46	38	11
	Grave	6	3	2

Bibliografia

1. Paget J: Lectures on surgical pathology. Philadelphia, Lindsay & Bakistson, 1900.
2. Learmonth J: The principle of decompression in the treatment of certain diseases of peripheral nerves. *Surg Clin North Am* 13:9005-9013, 1933.
3. Phalen GS: Spontaneous compression of the median nerve at the wrist. *JAMA* 145:1128-1133, 1951.
4. Phalen GS: The carpal tunnel syndrome. Clinical evaluation of 598 hands. *Clin Orthop* 83:29-40, 1972.
5. Tomberlin JP, Saunders HD: Evaluation, treatment and prevention of musculoskeletal disorders. Vol.2 extremities The Saunders Group, 1995
6. Dawson DM, Hallet M, Millender LH: Entrapment neuropathies, Ed 2. Boston/Toronto: Little, Brown, 1990.
7. Praemer A, Furner S, Rice D: Musculoskeletal conditions in the United States. Park Ridge, IL: AAOS, 1992.
8. Agee JM, McCarroll HR Jr, Tortosa R, et al: Endoscopic release of the carpal tunnel: A randomized prospective multicenter study. *J Hand Surg* 17A:987-995, 1992.
9. Palmer DH, Paulson JC, Lane-Larsen CL, et al: Endoscopic carpal tunnel release: a comparison of two technique with open release. *Arthroscopy* 9:498-508, 1993.
10. Chow JC: Endoscopic release of the carpal ligament: a new technique for carpal tunnel syndrome. *Arthroscopy* 5:1924, 1989.
11. Okutsu I, Ninomiya S, Takatori Y, Ugawa Y: Endoscopic management of carpal tunnel syndrome. *Arthroscopy* 5:11-18, 1989.
12. Resnick CT, Miller BW: Endoscopic carpal tunnel release using the subligamentous two-portal technique. *Contemp Orthop* 22:269-277, 1991.
13. Mirza MA, King ET, Tanveer S: Palmar uniportal extrabursal endoscopic carpal tunnel release. *Arthroscopy* 2 (1):82-90, 1995.
14. Mirza MA, King ET: Newer techniques of carpal tunnel release. *Ortho. Clinics of NA* 27 (2): 355-371, 1996.
15. Mirza MA, King ET: Palmar uniportal extrabursal endoscopic carpal tunnel release. Presented at the 23rd Meeting of American Association of Hand Surgery, Cancun, Mexico, 1993.
16. Lanz U: Anatomical variations of the median nerve in the carpal tunnel. *J Hand Surg* 2(1):44-53, 1997.
17. Brown RA, Gelberman RH, Seiler JG, et al: Carpal tunnel release. A prospective, randomized assessment of open and endoscopic methods. *J Bone Joint Surg Am* 75:1265-1275, 1993.
18. Feinstein PA: Endoscopic carpal tunnel release in a community-based series. *J Hand Surg* 18A:451-454, 1993.
19. Luallin SR, Toby EB: Incidental Guyon's canal release during attempted endoscopic carpal tunnel release: an anatomical study and report of two cases. *Arthroscopy* 9:382-386, 1993.
20. Lee DH, Masear VR, Meyer RD, et al: Endoscopic carpal tunnel release: a cadaveric study. *J Hand Surg* 71A:1003-1008, 1992.
21. Seiler III J, Barnes K, Gelberman R, Chalidapong P: Endoscopic carpal tunnel release: an anatomic study of the two-incision method in human cadavers. *J Hand Surgery* 17A:996-1002, 1992.
22. Rotman MB, Manske PR: Anatomic relationships of an endoscopic carpal tunnel device to surrounding structures. *J Hand Surg* 18A:442-450, 1993.
23. Cobb TK, Dalley BK, Posteraro RM, Lewis RC: Anatomy of the flexor retinaculum. *J Hand Surg* 18A:91-99, 1993.
24. Schwartz JT, Waters PM, Simmons BP: Endoscopic carpal tunnel release: A cadaveric study. *Arthroscopy* 9:209-213, 1992.
25. Viegas SF, Pollard A, Kaminski K: Carpal arch alteration and related clinical status after endoscopic carpal tunnel release. *J Hand Surg* 17A:1012-1016, 1992.

TECNICA A CIELO CHIUSO: MEDIANTE FORBICI

C. Panciera, P. Panciera

INTRODUZIONE E RICHIAMI STORICI

La tecnica di neurolisi del nervo mediano che pratichiamo è il punto di arrivo di una ricerca progressiva tesa a ridurre il più possibile il danno anatomico alla mano operata, salvaguardando nel contempo l'efficacia del gesto chirurgico.

La nostra incisione cutanea deriva, con progressive modifiche e semplificazioni, da quella proposta nel 1978 da Kuhlman-Tubiana-Lisfranc (1) (Fig. 26-1), che si estendeva con andamento zigzagante per 11 cm circa, 7 prossimalmente alla plica trasversa distale del polso e 4 distalmente ad essa. Tale incisione è stata da noi utilizzata per alcuni anni; l'abbiamo in seguito progressivamente accorciata, sia distalmente che prossimalmente, avendo osservato che la sezione del legamento trasverso del carpo (tempo essenziale e, a nostro avviso, unico dell'intervento) riusciva comunque agevole.

In questo "percorso" siamo stati costantemente supportati dall'esperienza e confortati dai risultati più che positivi dal punto di vista clinico, ma soprattutto dal gradimento delle e dei pazienti.

L'incisione attuale, lunga circa 2 cm, è localizzata al polso, e non invade la cute palmare (solo in caso di sinoviectomia essa può venire prolungata).

Con questa metodica, negli ultimi quindici anni, abbiamo trattato oltre ventimila casi.

DESCRIZIONE DELLA TECNICA

Preparativi all'intervento

L'intervento è abitualmente praticato in regime di chirurgia ambulatoriale (Day-surgery) e da un solo chirurgo, che pratica anche l'anestesia; questa, salvo rarissime eccezioni (bambini, pazienti non collaboranti), è loco-regionale. L'ischemia dell'arto si ottiene posizionando alla radice dell'arto stesso un bracciale pneumatico, gonfiato a una pressione superiore di circa 50 mm di mercurio rispetto alla pressione sistolica del paziente.

Lo strumentario necessario per eseguire l'intervento consta di: bisturi, forbice a punte smusse, preferibilmente retta, pinza chirurgica, divaricatore tipo Farabef, porta-aghi e filo da sutura cutanea. Il chirurgo disegna l'incisione cutanea con penna dermografica.

Anestesia

L'intervento viene eseguito in anestesia loco-regionale, che si ottiene infiltrando (con ago da insulina, 6-10 cc di Mepivacaina all'1%) la cute del polso e del palmo nella zona corrispondente al tracciato dell'incisione, rispettivamente della cute e del legamento volare trasverso del carpo (Fig. 26-2). Tale tracciato, lungo 2-3 cm, giace sulla bisettrice dell'angolo formato dall'intersezione della linea mediana dell'avambraccio con la plica trasversa distale del polso e si diparte in senso ulno-proximale dal punto di incontro di queste due linee (Fig. 26-3).

Tecnica chirurgica

Incisa la cute (Fig. 26-4) e divaricati i bordi della ferita, si evidenzia al fondo della stessa la fascia superficiale. Subito si ricerca il tendine del palmare lungo o gracile (che però in circa il 20% dei casi può mancare), che si trova subito sotto la cute ed è extrafasciale (vedi Fig. 26-5). Esso costituisce un repere importante. Infatti il suo bordo ulnare indica la zona di fascia da incidere per penetrare nel tunnel, mentre il suo margine radiale corrisponde alla zona di emergenza del ramo cutaneo palmare del nervo mediano, che va ovviamente rispettato e protetto.

Con la pinza chirurgica si solleva, ulnarmente al tendine del palmare lungo, una plica della fascia superficiale, e su questa si apre, con l'ausilio delle forbici, un opercolo in senso longitudinale (Fig. 26-6). Il viraggio di colore, dal bianco perlaceo della fascia, al giallo chiaro sottostante, ci avverte che abbiamo superato la fascia e siamo penetrati nel canale (che si continua distalmente con il tunnel carpale).

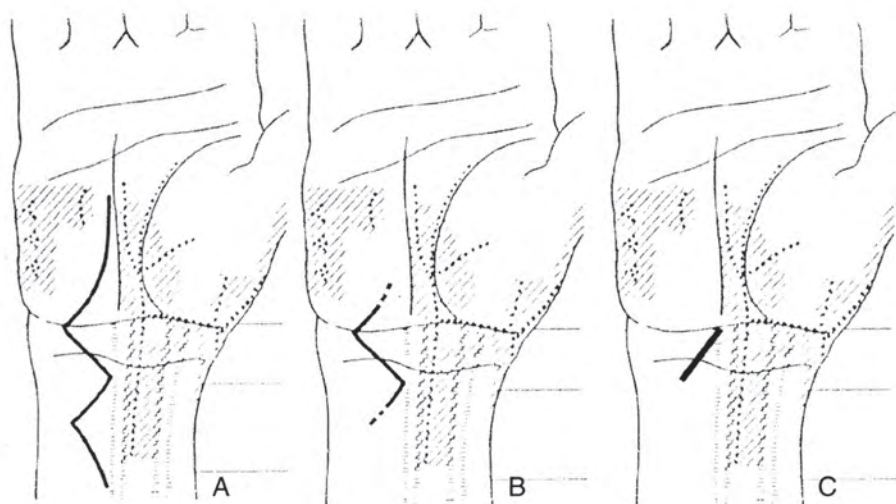


Fig. 26-1. A, Tracciato originale dell'incisione proposta da Kuhlmann, Tubiana e Lisfranc (K.T.L.). B, Progressivo accorciamento del tracciato dell'incisione (vedi testo). C, Tracciato attuale dell'autore, descritto nel testo, come evoluzione e punto di arrivo di quello di K.T.L.

Fig. 26-2. Viene indicato il tracciato cutaneo dove viene infiltrato l'anestetico, usando una siringa munita di ago da insulina.

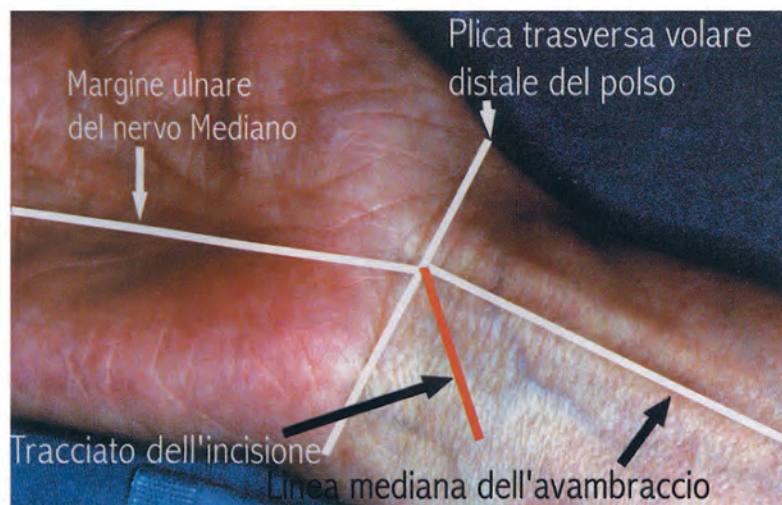
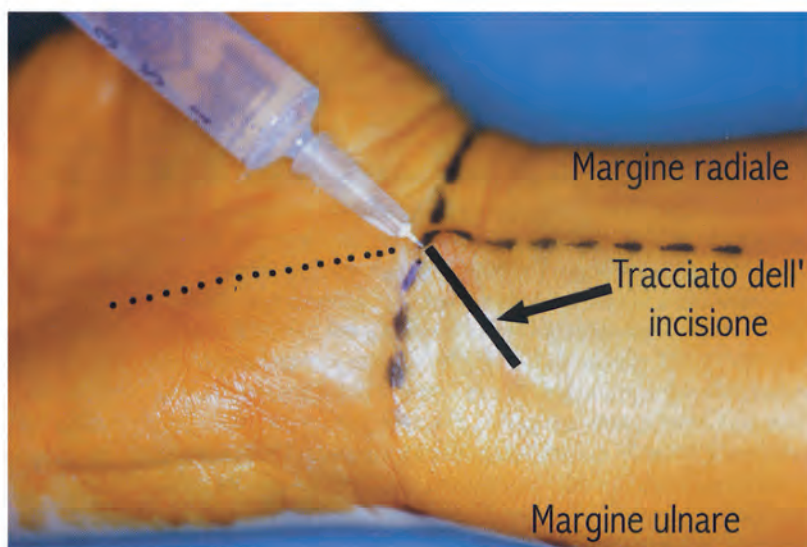


Fig. 26-3. Viene illustrata la sede dell'incisione cutanea e i reperti utilizzati per definirla

Fig. 26-4. Viene illustrato il momento dell'incisione cutanea.

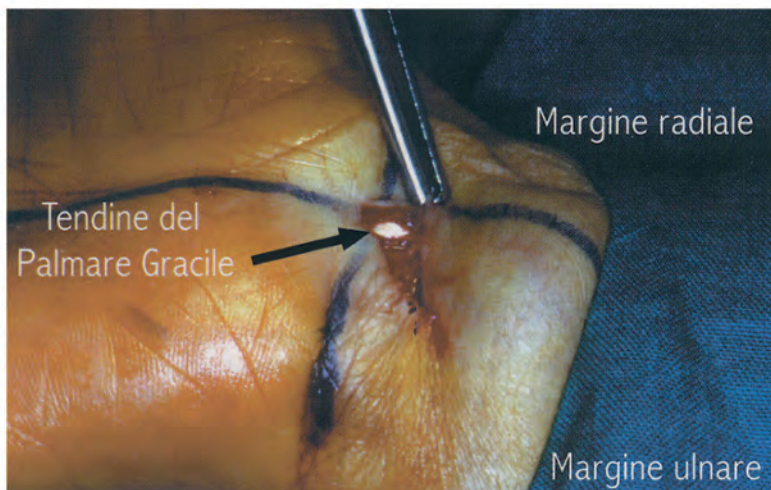
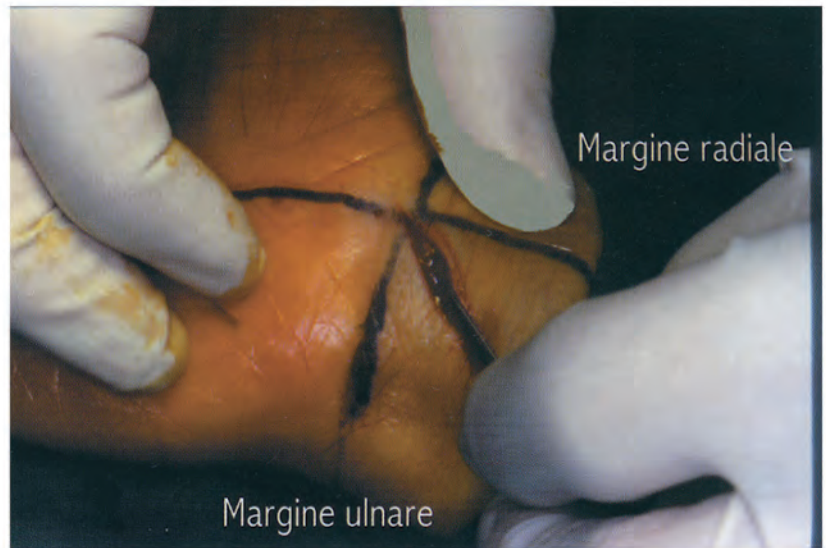

Fig. 26-5. Si evidenzia il tendine del palmare gracile.

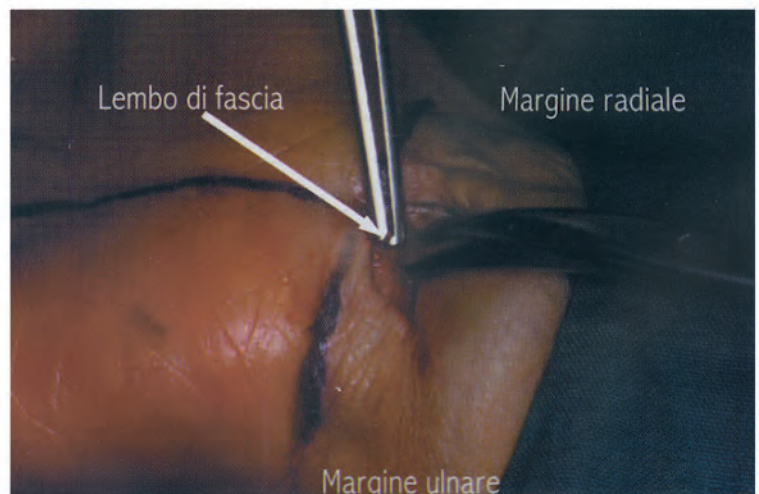

Fig. 26-6. Con la pinza si solleva una plica della fascia superficiale: tagliandola si crea l'opercolo che dà accesso al canale carpale.

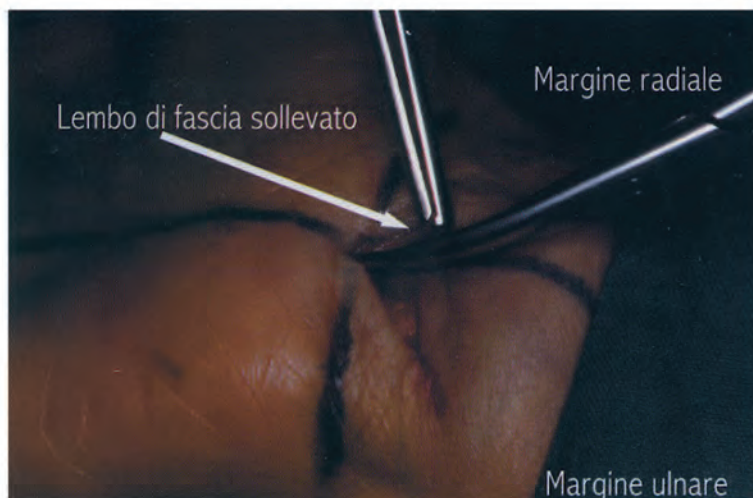

Fig. 26-7. L'opercolo viene allargato, con l'ausilio delle forbici, in senso longitudinale, sia distalmente che prossimalmente.

Si prolunga, quindi, di alcuni millimetri la breccia della fascia, a monte ed a valle dell'opercolo, sempre con la forbice a punte smusse (Fig. 26-7). A questo punto, prima di procedere, si compiono alcune manovre in successione:

1. Si controlla, attraverso la breccia fasciale, la presenza e la sede del nervo medianico, che normalmente appare come la struttura più superficiale, che affiora per prima, ed è di colorito giallastro.

2. Con le punte della forbice, per via smussa, si crea, a livello della plica trasversa distale del polso, tra cute e fascia superficiale, in sede extrafasciale, uno spazio dove sarà poi inserito il divaricatore tipo Farabef (Fig. 26-8).

3. Si pone il polso del paziente in iperestensione, e lo si mantiene in tale posizione ponendo sotto il dorso del polso un telino sterile, arrotolato.

Utilizzando il Farabef inserito nello spazio extrafasciale precedentemente ricavato (Fig. 26-9), si solleva palmarmente la cute e il sottocute, distanziandoli dalla fascia retrostante, e si inizia la sezione vera e propria degli ultimi millimetri di fascia e poi del legamento volare trasverso del carpo, che con essa si continua (vedi Fig. 26-10). È questo il tempo fondamentale di tutto l'intervento.

Il legamento va sezionato lungo una linea che costeggia ulnarmente il nervo medianico. Pertanto, prima di iniziare tale sezione, occorre localizzare esattamente il margine del nervo; esso corrisponde normalmente ad una linea retta che costeggia il bordo radiale del IV° raggio della mano, circa 1 centimetro ulnarmente alla linea mediana del polso e della mano (Fig. 26-1).

Come è noto, il tunnel carpale, visto in sezione sagittale, ha forma a clessidra, con la zona più stretta in corrispondenza della parte centrale del legamento volare trasverso; è evidente che, quando esiste una STC, le strutture contenute nel tunnel, e quindi anche il nervo medianico, risultano compresse soprattutto a livello del suo punto più stretto, e la costrizione può essere così importante da non consentire l'introduzione, al di sotto del legamento, di alcuna struttura rigida. Sono questi casi di grave e gravissima compressione, che sono molto frequenti, (almeno nella nostra esperienza) in cui pensiamo sia inopportuno e rischioso attuare la sezione del legamento con quelle metodiche che prevedono l'inserimento di un qualsiasi strumento, dilatatore o sonda, al di sotto dell'intero legamento prima della sua sezione. Infatti, in tali casi, pensiamo che una ripetuta introduzione di strumenti rigidi, potrebbe indurre un ulteriore schiacciamento con elevato rischio di danno al nervo medianico.

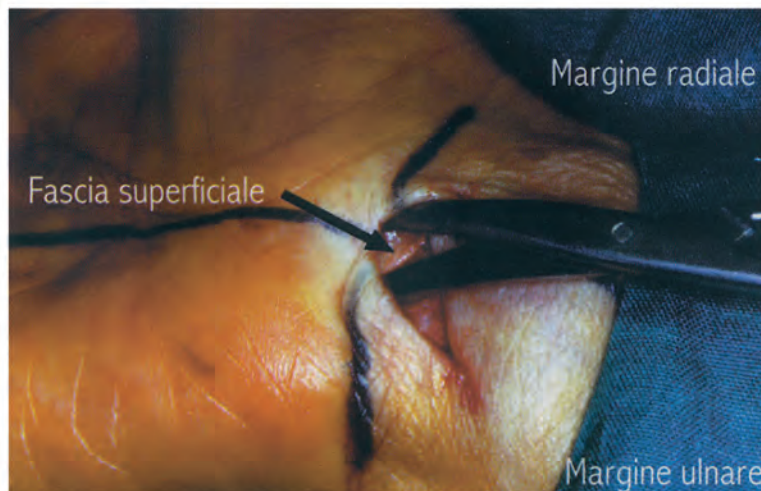
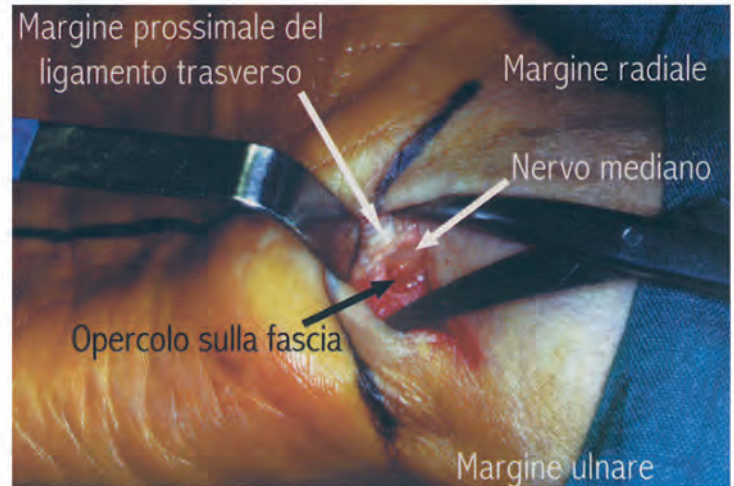


Fig. 26-8. Per via smussa si crea lo spazio tra cute e fascia, per inserire il divaricatore.

Fig. 26-9. Inserito il divaricatore, distanziata la cute dalla fascia superficiale, appaiono evidenti il margine prossimale del legamento trasverso ed il nervo mediano (al fondo dell'opercolo precedentemente creato).



Noi usiamo un sistema che consente di *tagliare il legamento in tutti i casi*, anche quando esso risulta gravemente costrittivo, senza rischiare di danneggiare il nervo mediano. Per fare questo utilizziamo alcuni accorgimenti-trucchi:

1. Sia all'inizio della sezione del legamento che ad ogni tappa successiva della stessa (vedi punto n° 2), prima di "tagliare", sottominiamo delicatamente e dissociamo il legamento stesso dalle strutture antestanti- e retrostanti usando le punte chiuse smusse della forbice retta, inserite per breve tratto (uno o due millimetri circa) anteriormente e posteriormente al legamento stesso nel tratto da tagliare: tale manovra è sempre possibile, anche se il legamento è strettissimo.

2. In questo modo, usando la forbice retta a punte smusse, tagliamo il legamento non in un unico tempo, ma in più tempi successivi, usando, per così dire, una "politica dei piccoli passi" progressivi, ogni volta avanzando delicatamente con la punta delle forbici e tagliando non più di 1-2 mm del legamento che è stato previamente sottominato (vedi sopra al punto n° 1).

3. Per allargare la visuale del campo chirurgico entro il tunnel, e quindi ottenere un controllo visivo costante e progressivo del nervo mediano, man mano che si procede nella sezione del legamento, ad ogni taglio di un tratto di questo, si sposta oppor-

tunamente in senso distale il farabef e nel contempo "si esplora" il campo chirurgico divaricando la breccia mediante l'apertura delle punte della forbice (Fig. 26-11). Per migliorare la visuale, può talora essere prezioso l'uso di un divaricatore autostatico, specie nei pazienti con pannicolo adiposo sottocutaneo abbondante. Tutto ciò fino alla sezione completa del legamento con la totale apertura del tunnel (Fig. 26-12), che si percepisce quando la forbice procede in senso distale all'interno del tunnel senza incontrare più alcun ostacolo. È da ricordare che non si deve procedere nel taglio oltre il margine distale del legamento trasverso in quanto, subito dopo, decorre trasversalmente l'arcata palmare superficiale, che va ovviamente rispettata.

In verità la sezione del legamento avviene sotto il controllo della vista solo per circa i 2/3 prossimali dello stesso; nell'ultimo tratto, infatti, essa si compie "alla cieca", o meglio, si realizza usando, per così dire, una "percezione tattile" in qualche modo veicolata attraverso le punte della forbice. È evidente che il taglio deve essere, a questo punto, estremamente prudente, attento, e bisogna procedere per tratti sempre più brevi.

È da ricordare un dato importantissimo: è possibile anche in mani esperte, se non si ha lo scrupolo assoluto di accertarsene ogni volta, compiere un grave errore e sbagliare "alla

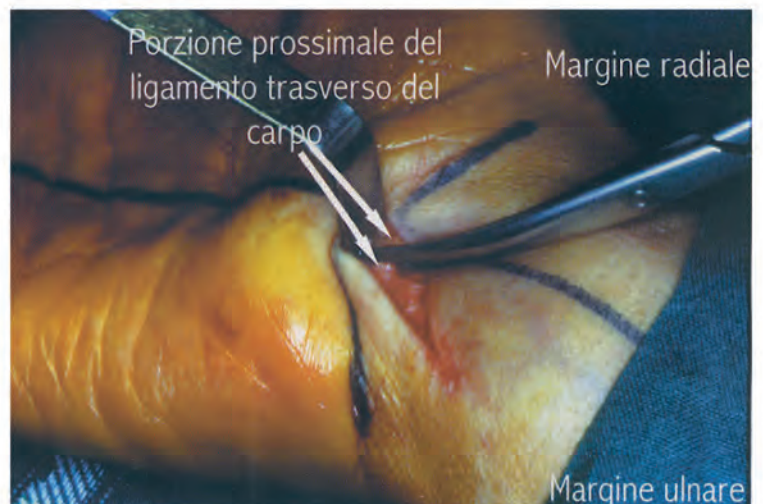

Fig. 26-10. Con la forbice a punte smusse si inizia la sezione del legamento trasverso del carpo.

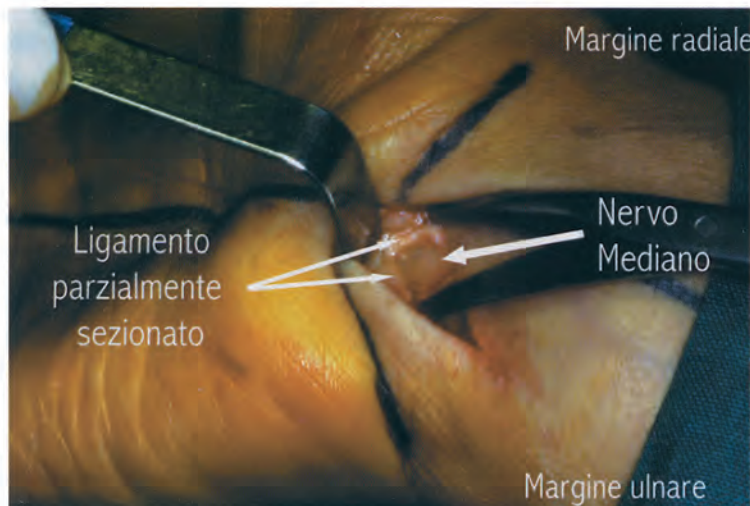


Fig. 26-11. Le punte della forbice divaricate consentono di visualizzare meglio il campo chirurgico durante la sezione a piccoli tratti del legamento.

partenza”, inoltrandosi su una falsa strada quando si inizia la sezione del legamento, subito dopo aver aperto la breccia nella fascia. Infatti può capitare di “credere” di essere nel tunnel carpale mentre invece ci si trova nel canale di Guyon, che si trova adiacente, a soli 1-2 mm di distanza da quello. Se non ci si accorge subito dell’errore, si possono danneggiare sia l’arteria ulnare che il nervo ulnare.

Pertanto è assolutamente indispensabile, prima di procedere, individuare fin dall’inizio il nervo mediano, per garantirci di essere nello spazio anatomico corretto.

Ci si può insospettire di essere sulla falsa strada se si intravede, al fondo della breccia, una struttura bluastrea (arteria ulnare) invece di una giallastra (nervo mediano). Comunque, in caso di dubbio persistente, suggeriamo di allungare l’incisione al palmo di circa un centimetro, trasformandola da rettilinea a incisione a “L” (Fig. 26-13). Consigliamo tale soluzione anche a quanti intendessero intraprendere l’uso della nostra metodica, almeno nei loro primi interventi, per procedere con più sicurezza e rendere più favorevole e soddisfacente la loro curva di apprendimento.

Alla fine dell’intervento, per accertarsi di aver sezionato completamente il legamento volare trasverso, prima di rimuovere il bracciale pneumatico e di iniziare la sutura, consigliamo di fare questa semplice manovra: si inserisce la forbice a punte chiuse nella ferita e si solleva e si striscia in senso palmare la pelle; contemporaneamente retraindo la forbice in senso disto prossimale dall’esterno, con l’altra mano, si controlla che la forbice non incontri ostacoli (vedi Fig. 26-14).

Indicazioni-controindicazioni

Poniamo diagnosi di STC basandoci soprattutto sui dati anamnestici e clinici, obiettivi e soggettivi: la conferma del riscontro elettromiografico per noi non è indispensabile né per la diagnosi, né per l’indicazione chirurgica. Per quest’ultima ci si basa sullo stadio di gravità della sindrome (irritativo, deficitario o paretico-paralitico), sulla sua durata, sull’età del paziente, sulle sue condizioni fisiologiche (gravidanza) o patologiche (dializzati, diabetici, reumatoidi), ecc.. Negli stadi iniziali (irritativi) tentiamo sempre una terapia incruenta (riposo, una infiltrazione anestetico-cortisonica, fans, fisioterapia, ecc.). Se però i disturbi non regrediscono entro 1-2 mesi, con-

sigliamo l’intervento, specie se il paziente viene svegliato nel sonno dai dolori e/o parestesie (il risveglio notturno causato dalle parestesie, per noi è il “sintomo soglia” per porre l’indicazione chirurgica).

Decidiamo invece subito per l’intervento nei casi più gravi (già agli stadi deficitari e/o paralitici), indipendentemente dall’età: abbiamo operato pazienti dai 14 ai 96 anni e un bambino di 6 anni, affetto da Sindrome di Weil Marchesani.

A nostro avviso crediamo non esistano controindicazioni assolute o relative all’intervento, se attuato con la nostra metodica. Infatti, dato il tipo di anestesia e la quantità esigua di anestetico (5-10 cc di Mepivacaina all’1%), anche nel caso di pazienti in condizioni generali molto compromesse, il rischio operatorio è assolutamente trascurabile. È chiaro che in questi casi usiamo maggiori cautele.

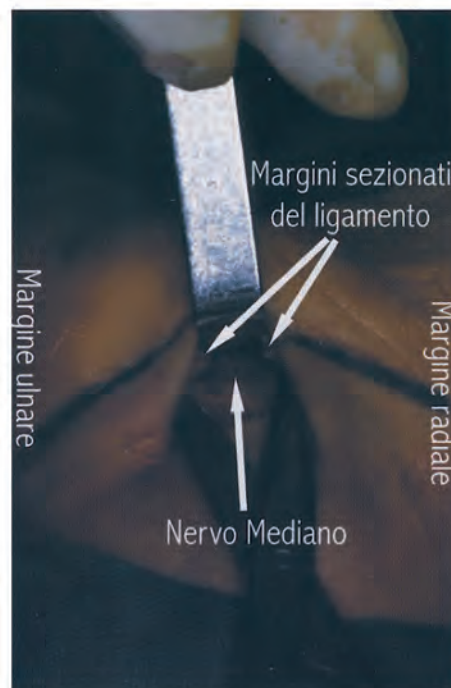
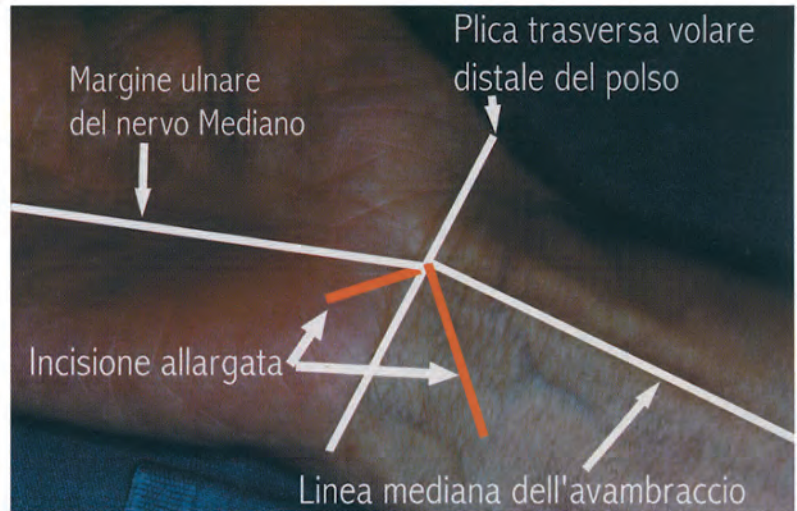


Fig. 26-12. Completata la sezione del legamento, si esplora agevolmente il nervo mediano.

Fig. 26-13. Tracciato allungato a "L" dell'incisione, da usare in casi particolari.



Complicazioni

Abbiamo più volte controllato, in passato, vari gruppi di pazienti tra più di ventimila casi operati. Sommando i casi rivisti, abbiamo complessivamente controllato 1802 pazienti, 1577 (87,5%) donne e 225 (12,5%) uomini, di età media 52,5 anni, a una distanza variabile da 24 a 126 mesi dall'intervento (media 65 mesi). Distinguiamo le complicanze avute in generali e locali, immediate e tardive.

A parte rare crisi vagali, prontamente risolte con l'impiego di infusione endovenosa di soluzione di Atropina, non sono da annoverare altre *complicanze generali immediate*; non annoveriamo alcuna *complicanza generale tardiva*.

Tra le *complicanze locali immediate*, le lesioni vascolari sono di pronta constatazione in tutti i casi; quelle nervose sono pure quasi sempre subito rilevabili, perché l'operatore, allertato dal fatto che il paziente ha avvertito una forte «scossa», preferisce controllare subito, allargando l'incisione e così riparando immediatamente l'eventuale danno. Ricordiamo:

- **Lesione vascolare:** Abbiamo avuto lesioni parziali dell'arteria ulnare in 3 casi su tutti i ventimila operati (0,015%),

e presumibilmente dell'arcata palmare superficiale in 25 casi sui 1802 controllati (1,4%). Tali evenienze si manifestano con ematoma e sanguinamento cospicuo, alla rimozione del bracciale pneumatico. Abbiamo sempre eseguito in questi casi solo una semplice sutura «stagna» dell'incisione cutanea, preavvertendo il paziente della eventualità di una possibile comparsa di ematoma e/o di ecchimosi alla mano ed avambraccio. L'ematoma-ecchimosi, sempre ben tollerati, sono sempre scomparsi in due-tre settimane, senza conseguenze rilevanti a distanza. Anche in questi casi il paziente è invitato a muovere lo stesso la mano fin dall'immediato post-operatorio.

- **Lesione nervosa:** il **nervo mediano** è stato leso accidentalmente in un solo caso tra tutti i pazienti operati, ad opera di un medico volontario, che stava apprendendo la metodica nel nostro centro. Subito riparata, la lesione interessava il nervo al suo bordo ulnare per circa un terzo dei suoi funicoli. Abbiamo avuto 2 casi (0,11%) di presumibile lesione della **branca motoria** del nervo mediano, con esito di deficit dell'opposizione. Più frequenti invece (27 casi su 1802 pazienti controllati, pari all'1,5 % dei casi) le lesioni dei rami sensitivi digitali comuni (20 casi pari all'1,1%) e propri delle dita lunghe (4 casi, pari

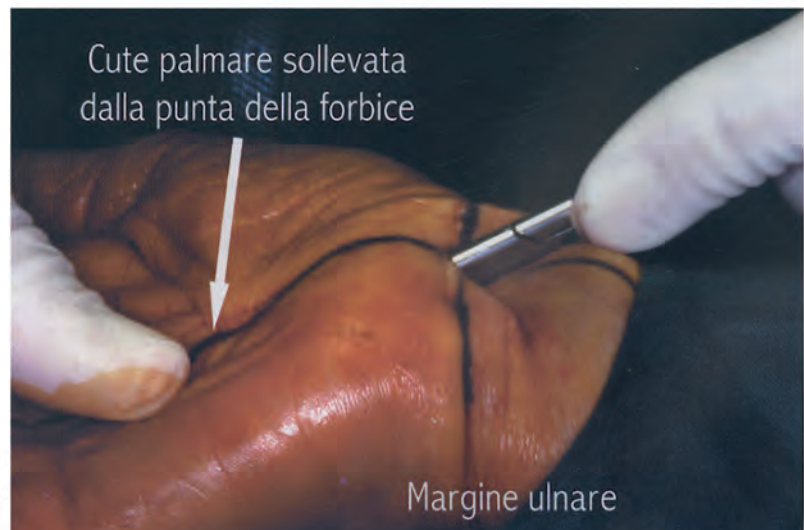

Fig. 26-14. Al termine dell'intervento si inserisce la forbice a punta chiusa nella ferita. Sollevando palmarmente la pelle e rifacendo, in senso disto-prossimale, il percorso della forbice, si controlla l'avvenuta sezione completa del legamento.

allo 0,22%) e del pollice (3 casi, pari allo 0,16%). Tali lesioni, riparate subito in 23 pazienti (pari all'85,2% dei casi), sono sempre guarite, con lievi parestesie-ipoestesie residue.

Risultati

L'intervento ha indotto scomparsa più o meno rapida e completa delle parestesie e del dolore in 1710 casi (94,9%) e scomparsa del deficit di forza e di destrezza e della facile stancabilità della mano in 1620 casi (89,9%). La sensibilità ha ripreso completamente in 972 casi (53,9%); permane una lieve ipoestesia in 792 casi (43,9%) ed una iperestesia in 36 casi (2%). L'ipotrofia della eminenzia tenare è migliorata in circa metà dei casi, ma mai è regredita del tutto, mentre l'opposizione del pollice è rimasta pressochè invariata in tutti i casi operati. In 24 casi (1,3%) si è avuto un insuccesso per errore diagnostico e/o double crush syndrome; in 29 casi (1,6%) un risultato incompleto per persistenza di algie residue temporanee al palmo (Pillar Pain Syndrome). In 1712 casi (95%) i pazienti si dichiaravano soddisfatti del risultato.

Conclusioni

Ci sembra che la metodica sopra illustrata si caratterizzi per:

1. **Semplicità:** può essere eseguita in anestesia locale da un unico operatore, in pochi minuti (5-10 minuti);
2. **Economicità:** non necessita di strumentari costosi, e consente il precoce rientro al lavoro del paziente (entro 2-3 settimane);
3. **Atraumaticità e sicurezza:** ha scarse complicanze;
4. **Efficacia:** in mani esperte consente alte percentuali di successo.

Bibliografia

1. Kuhlmann N, Tubiana R, Lisfranc R: Apport de l'anatomie dans la compréhension des syndromes de compression du canal carpien et des séquelles des interventions décompressives. *Rev Chir Orthop* 64:(1):59-70, 1978.
2. Panciera C, Pasquon P, Rocchetto F: Neurolisi esterna del mediano attraverso mini incisione nella Sindrome del Tunnel Carpale. Presentazione di 550 casi. *Atti Second World Week of professional updating in Surgery*. Università di Milano, 15-21 luglio 1990. Monduzzi Editore S.P.A. Bologna. 221-226, 1990.

TECNICA A CIELO CHIUSO MEDIANTE RETINACOLOTOMO DI PAINE

A. Mantovani, L. De Cristofaro, A. Ciaraldi

INTRODUZIONE

Le tecniche chirurgiche a cielo chiuso per la decompressione del nervo mediano al polso nella sindrome del tunnel carpale (STC) sono state prese in maggiore considerazione verso la fine degli anni ottanta, assieme alle tecniche endoscopiche, dopo che si è dimostrato che la tenosinoviectomia dei flessori e la neurolisi del nervo mediano sono praticamente inutili nel trattamento delle STC "essenziali" e sono da riservare a indicazioni particolari¹⁻³. Solo recentemente quindi, si è riconosciuto che tutti i miglioramenti della funzione del nervo mediano dopo l'intervento per STC sono da attribuire alla sola sezione del legamento trasverso anteriore del carpo (LTC)³. Tuttavia Paine, ideò e presentò il suo retinacolotomo⁴ già nel 1955 e questa pare un'intuizione veramente geniale se si considera che, fino al 1950, solo una dozzina di canali carpalí erano stati operati⁵ e solo a cielo aperto. Nella sua casistica⁶ del 1983, Paine riportava risultati veramente significativi, con un minimo numero di recidive, un precoce uso della mano operata e, soprattutto, l'assenza di lesioni iatrogene col suo intervento a cielo chiuso. Questo ci ha spinto ad utilizzare per primi nel nostro Paese il retinacolotomo di Paine dal 1990, presentando i primi risultati⁷ nel 1991, alcune modifiche della tecnica⁸ nel 1994, un videotape⁹ nel 1995 e un'ampia casistica¹⁰ nel 1997.

Pagnanelli¹¹ ha pubblicato una valida casistica con la stessa metodica di Paine nel 1991 e Grangé¹² ha valutato i risultati a confronto fra la tecnica tradizionale a cielo aperto e la tecnica di Paine nel 1992. Carneiro¹³ ha presentato una casistica con il retinacolotomo di Paine al 6° congresso I.F.S.S.H. di Helsinki nel 1995, utilizzando lo strumento in senso disto-prossimale, cioè con accesso chirurgico al polso.

L'accesso chirurgico palmare con lo strumento di Paine per sezionare il LTC in senso disto-prossimale è in realtà possibile, ma, in tal caso, non si tratta più della tecnica originale di Paine a cielo chiuso, che prevede l'accesso al polso, ma di una

tecnica a cielo aperto con mini incisione al polso, in cui è indispensabile isolare le strutture anatomiche in tale sede prima di procedere alla sezione del LTC. Personalmente abbiamo verificato questa possibilità e abbiamo posto a confronto i dati clinico-strumentali pre e post operatori di 100 pazienti operati sempre dallo stesso chirurgo, di cui 50 con accesso palmare e 50 con accesso al polso secondo Paine. I risultati di tale confronto sono stati analizzati e presentati¹⁴ al 33° Congresso della Società Italiana di Chirurgia della Mano di Brescia nel 1995 in uno studio pluricentrico di confronto fra varie metodiche con protocollo valutativo comune e noi preferiamo l'accesso chirurgico al polso.

TECNICA

Il retinacolotomo di Paine (Fig. 27-1), consiste in una spatola di acciaio inossidabile a bordi arrotondati, spessa 1,5 millimetri, larga 7 millimetri e lunga 4,4 centimetri, con impugnatura angolata a 30 gradi. Al centro della spatola emerge una lama verticale alta 3,3 millimetri, protetta superiormente da un bordo arrotondato e prominente oltre la linea di taglio per 1,5 millimetri. Questa particolare forma dello strumento consente di eseguire una vera sindesmotomia selettiva a cielo chiuso "guidata" del LTC, purché si rispettino scrupolosamente i progressivi passaggi della procedura.

Il primo suggerimento per chi vuole impiegare questa tecnica, è quello di iniziare ad usare lo strumento di Paine a cielo aperto per alcuni interventi. Si possono così verificare visivamente i rapporti fra il retinacolotomo e le formazioni anatomiche circostanti e si prende dimestichezza con la "percezione" di sezione completa del LTC che lo strumento offre. Inoltre, per usare bene il retinacolotomo di Paine, è necessario riconoscere quali sono, e come sono disposte, le strutture anatomiche della regione da operare. Alcuni Autori^{15,16} considerano il LTC e il retinacolo dei flessori come sinonimi. In realtà, il LTC, è una struttura anatomica a sé stante e con precise inser-




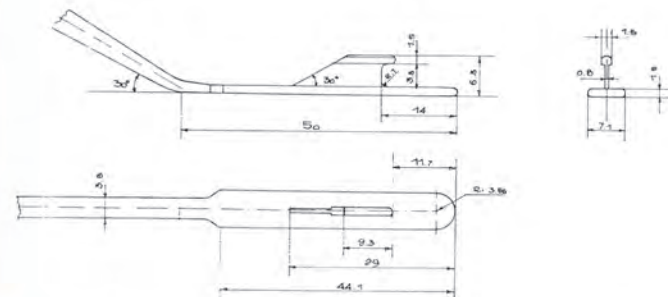
Fig. 27-1. Fotografia e disegno tecnico del retinacolotomo di PAINE (lo strumento è distribuito in Italia da DIMA s.r.l. Str. Cattane, 10 - 36100 Vicenza tel.0444961907 fax 0444961883).

zioni ossee, pur essendo anche l'ispessimento localizzato del segmento centrale del retinacolo dei tendini flessori delle dita¹⁷. Il retinacolo a sua volta, non è altro che il prolungamento distale della fascia muscolare antibrachiale profonda, che termina come fascia intertenare al palmo¹⁷ (Fig. 27-2).

Si possono perciò distinguere, procedendo in senso prossimo distale, tre segmenti del retinacolo dei flessori: il primo segmento è l'ispessimento della fascia antibrachiale profonda, il segmento centrale è il LTC vero e proprio e il terzo segmento è la fascia intertenare¹⁷.

Il retinacolo intero rappresenta, per i sottostanti tendini flessori delle dita, la prima e più grande puleggia di riflessione che consente di trasmettere e amplificare la loro forza sulle falangi ed è contemporaneamente il tetto del tunnel carpale. Il tunnel carpale infine, se raffigurato in schema tridimensionale, non è cilindrico, ma ha una forma a clessidra, con punto di maggior strozzatura a livello dell'uncino dell'uncinato¹⁷.

Il tendine del muscolo palmare lungo è il "tendine guida" per l'intervento di apertura del tunnel carpale a cielo chiuso con la tecnica di Paine. Questo tendine è adagiato all'esterno



del retinacolo dei flessori e si continua con l'aponeurosi palmare superficiale giusto al di sopra del LTC e della fascia intertenare, dai quali è separato da uno strato di tessuto adiposo¹⁸ (Fig. 27-2).

Oltre a questo strato di tessuto adiposo interfasciale, è presente, secondo alcuni Autori^{19,20}, fra aponeurosi palmare superficiale e retinacolo, un'ulteriore fascia connettivale intertenare. Tale fascia però è così adesa al LTC da non poter essere individuata e risparmiata dalla sezione durante l'intervento di apertura del tunnel carpale in senso prossimo distale con il retinacolotomo di Paine.

Al di sotto del LTC, gli 8 tendini flessori del 2°, 3°, 4°, 5° dito sono avvolti da una guaina sinoviale comune che forma delle pieghe prepuziali attorno ad essi, mentre il tendine flessore lungo del pollice è avvolto da una guaina propria. Tali guaine tendinee non avvolgono affatto il nervo mediano, il quale si trova in situazione extrabursale rispetto ai tendini flessori²¹ (Fig. 27-2). Lo spazio extrabursale all'interno del canale carpale è praticamente virtuale, poiché il canale è completamente riempito dai tendini e dalle loro guaine. Il nervo

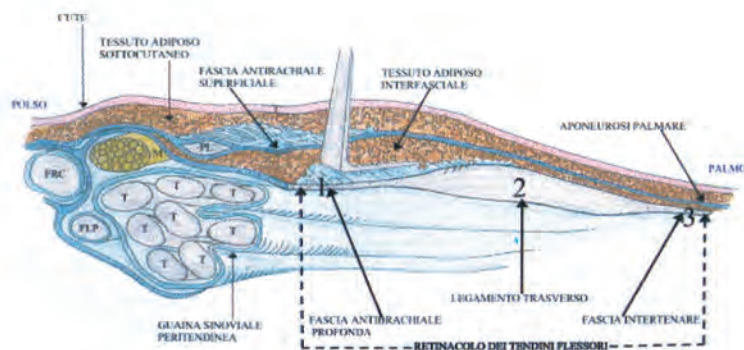


Fig. 27-2. Disegno schematico di sezione trasversale al polso e longitudinale del tunnel carpale lungo l'asse del quarto raggio digitale. Il retinacolo dei flessori comprende tre segmenti continui in senso prossimo distale che sono costituiti rispettivamente dall'ispessimento della fascia antibrachiale profonda (1), dal legamento trasverso del capo vero e proprio (2) e dalla fascia intertenare (3). La fascia antibrachiale superficiale si continua distalmente come aponeurosi palmare ed è separata dal retinacolo dei flessori da tessuto adiposo interfasciale. FRC = tendine flessore radiale del carpo, FLP = tendine flessore lungo del pollice, PL = tendine palmare lungo, T = tendini flessori delle dita, M = nervo mediano.

mediano inoltre, in proiezione topografica, è sempre dislocato in posizione radiale sia prossimalmente che all'interno del canale: prossimalmente si trova proiettato fra il tendine del palmare lungo e il tendine del flessore radiale del carpo, mentre, dentro al canale, si trova realmente fra il tendine flessore superficiale del 3° dito e il flessore lungo del pollice²¹, quindi sempre sul versante radiale del canale carpale (Fig. 27-2). Anche il ramo sensitivo cutaneo palmare del nervo mediano, che emerge nel sottocute prossimalmente al retinacolo dei flessori, decorre sempre in posizione radiale, quasi a ridosso del tendine del flessore radiale del carpo²². È intuitivo quindi che l'approccio chirurgico per la sezione selettiva a cielo chiuso del LTC deve avvenire ulnarmente e al di sotto del tendine del palmare lungo, scostando all'esterno il fascio vascolo-nervoso nel contiguo canale di Guyon; questo, che si trova al di sopra e ulnarmente al canale carpale, in realtà viene solo parzialmente coinvolto dalla tecnica di Paine nella sua porzione prossimale.

In considerazione di questi particolari anatomici, si può procedere all'anestesia locale e all'intervento che avvengono in successione alterna. Pur consigliando inizialmente di eseguire l'operazione in anestesia plessica e con l'arto in ischemia, ci siamo resi conto che, quando il chirurgo è ben allenato, è preferibile utilizzare l'anestesia locale e non applicare il laccio emostatico, in accordo con altri Autori^{23,24}. Infatti, l'iperafflusso di sangue conseguente alla rimozione del laccio emostatico può essere fonte di ematomi e ciò è evitabile se, in assenza di laccio, si utilizza come anestetico locale Lidocaina con Adrenalina al 1%. Si ottiene così un'ischemia farmacologica che consente di operare con sicurezza ed efficacia semplificando la procedura. L'anestetico locale viene iniettato con ago da insulina e su campo sterile, inizialmente solo nel sottocute, in sede di incisione cutanea, cioè nella plica flessoria distale del polso. In pratica, non va iniettato anestetico dentro al canale carpale, né verso il nervo mediano, essendo l'accesso chirurgico in un piano più superficiale e ben distinto da quello dove è localizzato il nervo. Il polso da operare va posto in posizione neutra e non in iperestensione, per evitare che le strutture contenute nel tunnel carpale vengano compresse contro il LTC durante l'intervento.

Il chirurgo si pone in modo da poter operare usando la sua mano dominante: un destrimane si posizionerà perciò dal lato ulnare del polso per l'intervento a destra e dal lato radiale per l'intervento a sinistra, viceversa per il chirurgo mancino.

L'incisione cutanea nella plica trasversa distale del polso, deve essere fatta a ridosso del tendine del palmare lungo e va estesa ulnarmente ad esso per 2 centimetri fino al bordo palpabile dell'osso pisiforme (Fig. 27-3).

Topograficamente l'accesso avviene quindi nello spazio fra il tendine del palmare lungo e il fascio vascolo-nervoso ulnare e fra la fascia antibrachiale superficiale e quella profonda (Fig. 27-2). In questo punto particolare non si trovano strutture anatomiche da individuare, salvo piccoli vasi e branche nervose terminali palmari dei nervi mediano e ulnare che vengono scostati facilmente assieme al tessuto adiposo, fino ad isolare il sottostante retinacolo dei flessori. Per isolare bene il retinacolo, si scolla cautamente da esso, in senso prossimo-distale, il tessuto adiposo interfasciale già infiltrato di anestetico, seguendo il tendine del palmare lungo come guida. L'imbocco del canale di Guyon viene aperto superficialmente, poi-

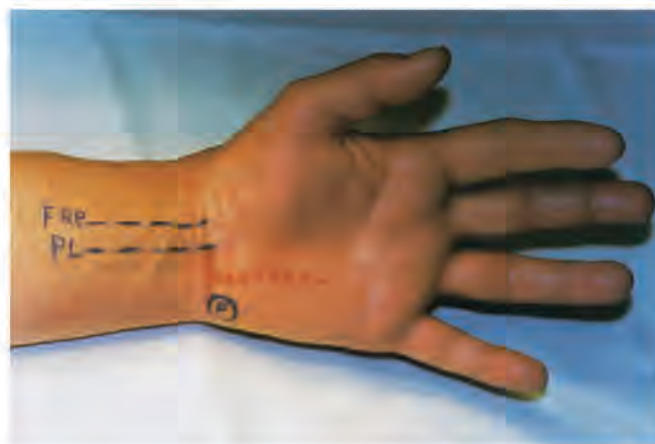

Fig. 27-3. Riferimenti cutanei essenziali per la decompressione del nervo mediano al tunnel carpale con la tecnica di Paine. La linea rossa continua indica l'incisione cutanea. La punteggiatura rossa indica la linea di azione del retinacolotomo di Paine (spiegazione nel testo). FRC = tendine flessore radiale del carpo, PL = tendine palmare lungo, P = proiezione cutanea palpabile dell'osso pisiforme.

ché si seziona la fascia antibrachiale superficiale che a questo livello è ispessita e forma il tetto di tale canale che prende il nome di legamento carpale palmare²⁵ (Fig. 27-4).

Si applica dunque un primo divaricatore a spatola sotto al tendine del palmare lungo e un secondo divaricatore a spatola nel versante ulnare dell'incisione, per spostare delicatamente il fascio vascolo-nervoso ulnare. I due divaricatori a spatola, per essere ben efficaci, devono avere branche sottili e profonde, con spessore di 1 millimetro, larghezza di 5 millimetri e lunghezza rispettivamente di 2 cm quello posto sotto al tendine palmare lungo e di 2,5 cm quello posto a protezione del fascio vascolo-nervoso ulnare ed entrambi devono essere indirizzati in senso prossimo distale. Quando il tessuto adiposo interfasciale è ben scostato dalle due spatole, diventa completamente visibile il piano fasciale profondo, cioè il retinacolo dei flessori, nei suoi due terzi prossimali. Si pratica allora con lama da bisturi numero 15 un'incisione longitudinale sul versante ulnare del retinacolo, nella direzione del quarto raggio digitale. Questa incisione del retinacolo deve essere prolungata distalmente sotto completo controllo visivo, per circa 1,5-2 centimetri, iniziando in pratica a cielo aperto la sezione del LTC e avendo molta cura di non incidere la sottostante guaina dei tendini flessori. Per questo è molto utile che, chi aiuta l'operatore, mantenga i due divaricatori ben trazionati verso l'alto, così da scollare per trazione il piano legamentoso dal piano bursale peritendineo, che sarà allora ben evidente attraverso l'asola prodotta dall'incisione del retinacolo dei flessori (Figg. 27-4 e 27-5).

È importante precisare a questo punto che, oltre ad aver già iniziato la sezione del LTC, si è praticata contemporaneamente anche l'apertura della prima parte del canale di Guyon. Infatti si è aperto il tetto di tale canale, cioè la fascia antibrachiale superficiale o legamento carpale palmare, prima di introdurre le spatole e si è aperto anche il pavimento dello stesso canale di Guyon poiché si è sezionata la parte di LTC posta fra osso pisiforme e uncino dell'osso uncinato (Fig. 27-4).

A questo punto, bisogna iniettare altro anestetico con ago da insulina nel tessuto adiposo interfasciale verso il palmo della mano, attraverso la breccia operatoria, giusto al di sopra

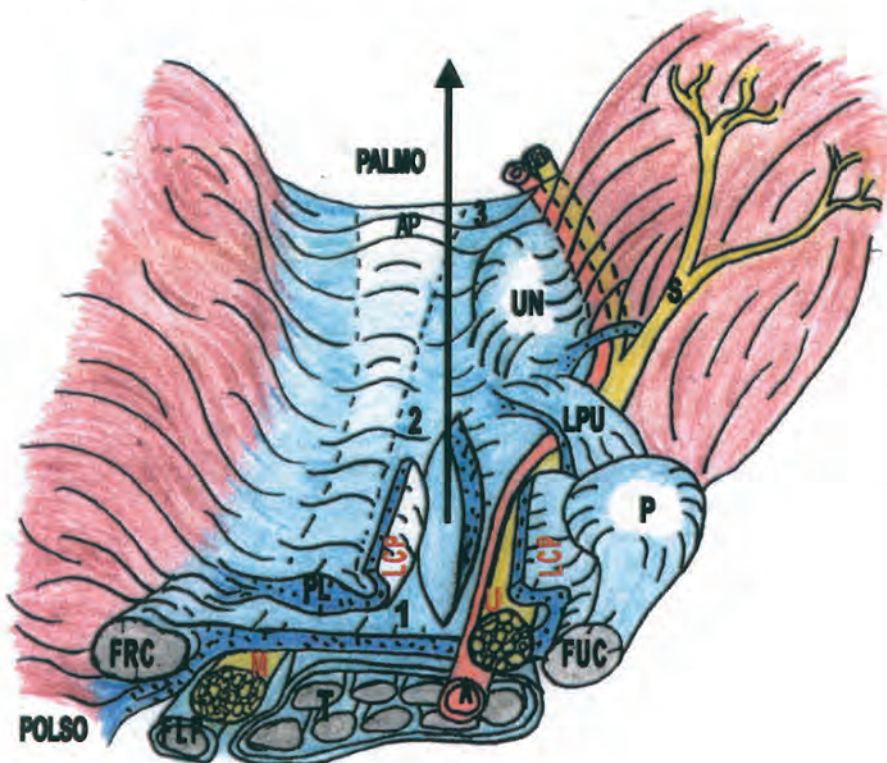


Fig. 27-4. Disegno schematico del retinacolo dei flessori in rapporto al fascio vascolo-nervoso ulnare nel canale di Guyon durante l'accesso chirurgico con la tecnica di Paine. L'imbocco del canale di Guyon viene aperto sia superficialmente, sezionando il legamento carpale palmare, sia in profondità praticando un'asola nel primo segmento del retinacolo sotto controllo visivo. Tale asola perciò è praticata nel pavimento della prima parte del canale di Guyon e in essa verrà introdotto lo strumento di Paine che sezionerà del tutto il restante retinacolo a cielo chiuso lungo la linea indicata dalla freccia che corrisponde alla direzione del quarto raggio digitale e prendendo appoggio contro l'uncino dell'osso uncinato.

A = arteria ulnare; M = nervo mediano; U = nervo ulnare; S = ramo sensitivo del nervo ulnare; T = tendini flessori delle dita; P = osso pisiforme; UN = uncino dell'osso uncinato; PL = tendine palmare lungo; AP = aponeurosi palmare; LCP = legamento carpale palmare sezionato; LPU = legamento piso-uncinato; FRC = tendine flessore radiale del carpo; FUC = tendine flessore ulnare del carpo; 1-2-3 = successione dei tre segmenti continui del retinacolo dei flessori 17.

del piano legamentoso e in direzione del quarto raggio digitale. Altro anestetico ancora va lasciato cadere nell'asola del retinacolo e si invita il paziente ad eseguire movimenti ripetuti di flesso-estensione completa delle dita senza interrompere la trazione verso l'alto dei divaricatori, per mantenere ben aperta l'asola creata nel retinacolo. In questo modo, la guaina dei tendini flessori si bagna direttamente con il liquido anestetico senza che sia rigonfiata da esso e i movimenti attivi di scorrimento tendineo facilitano la diffusione del liquido. È del tutto sconsigliabile eseguire l'infiltrazione anestetica dentro la guaina dei tendini flessori, per non rigonfiarla e occludere così ulteriormente il già ristretto spazio virtuale extrabursale.

Una sottile spatola smussa con impugnatura angolata a 30° come lo strumento di Paine, può essere ora introdotta sotto il legamento trasverso per scollare delicatamente il piano bursale dal piano legamentoso, sempre lungo l'asse del quarto raggio digitale. Questo passaggio di "palpazione" sotto il legamento trasverso serve sia a diffondere meccanicamente il liquido anestetico nello spazio extrabursale anche verso il nervo mediano, sia a preparare la strada allo strumento di Paine e, soprattutto, informa il chirurgo del grado di stenosi che incontrerà nel successivo passaggio col retinacolotomo. È interessante notare che questa manovra non è dolorosa sia perché avviene in presenza di anestetico, sia perché non si entra in contatto diretto col nervo mediano che è dislocato più radialmente. In pratica il nervo mediano non viene ricercato perché la sindesmotomia del retinacolo avviene decisamente sul suo versante ulnare dove il nervo mediano non è presente (Fig. 27-6). Finalmente, dopo questi indispensabili passaggi, può essere introdotto nell'apertura ad asola del retinacolo lo strumento di Paine, la cui lama verticale incontrerà subito l'apice distale di tale asola. Prima di procedere alla sindesmotomia, si deve ricercare l'appoggio dello strumento sulla parete ossea ulnare

del canale carpale, cioè sull'uncino dell'uncinato (Fig. 27-6) e, solo allora, si spinge lo strumento distalmente in direzione del quarto raggio digitale e si seziona così completamente il LTC. La forza da imprimere al retinacolotomo sarà proporzionale alla sua affilatura e alla resistenza incontrata, che è variabile quindi da paziente a paziente. L'attenzione del chirurgo in questa fase è identica a quella che si deve avere quando col bisturi ci si appresta ad incidere tipi diversi di cute: non si deve andare "oltre". È consigliabile perciò, acquisire la giusta "percezione" di sezione completa del LTC usando inizialmente lo strumento di Paine a cielo aperto. Si impara così senza difficoltà che bisogna interrompere la sezione quando cala di colpo la resistenza contro la lama del retinacolotomo.

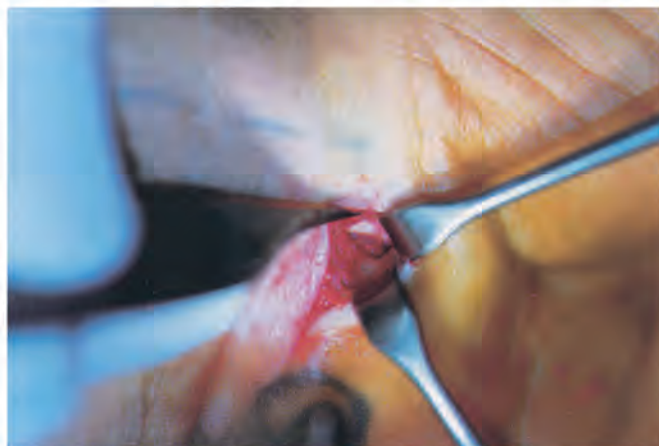

Fig. 27-5. Attraverso la breccia operatoria è visibile l'asola prodotta con l'incisione del retinacolo dei flessori nel suo terzo prossimale. In tale asola viene introdotto il retinacolotomo di Paine.

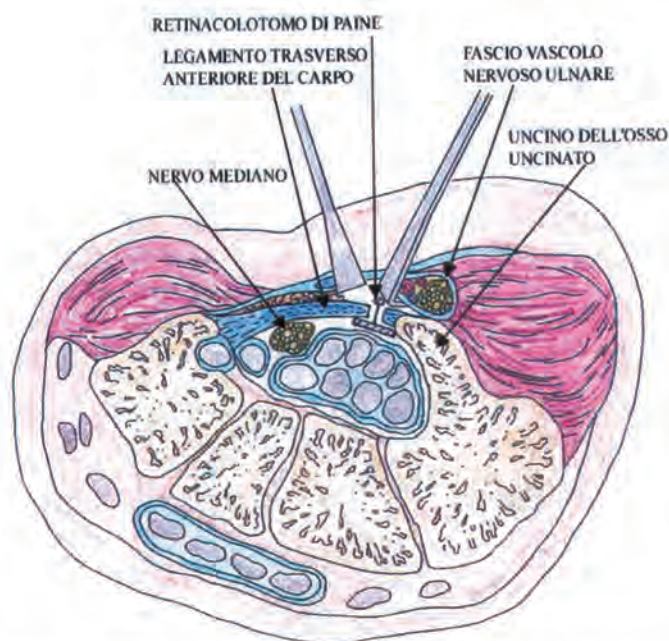


Fig. 27-6. Disegno di sezione trasversa del polso a livello dell'osso uncinato durante l'apertura del tunnel carpale con il retinacolo di Paine. L'appoggio del retinacolo sull'uncino dell'uncinato garantisce che la sezione del legamento trasverso avvenga ben distante dal nervo mediano così da non formare cicatrice in continuità col nervo. Lo strumento di Paine, inoltre, occupa pochissimo spazio dentro al canale carpale già patologicamente ristretto e mentre avanza allarga tale spazio.

Dopo questa sindesmotomia selettiva, i bordi sezionati del LTC sono ben visibili direttamente anche nella parte distale del campo operatorio e restano fra loro distanziati di circa un centimetro se si mantengono i divaricatori trazionati verso l'alto: ciò dimostra che il canale carpale si è allargato e la decompressione del nervo è garantita. Si può introdurre allora qualsiasi piccolo strumento palpatore smusso rivolto verso il palmo della mano per valutare se, anche più distalmente, oltre il punto di visione diretta, la sezione del retinacolo sia completata. Questa prova palpatoria diventa superflua quando il chirurgo è ben allenato. La visione diretta del nervo mediano a questo punto è possibile ma in realtà inutile, visto che non si devono eseguire tempi chirurgici ulteriori sul nervo. Il lavaggio del campo operatorio con soluzione fisiologica o con antibiotico è anch'esso facoltativo. Si può allora procedere alla sutura cutanea con tre punti staccati estroflettenti oppure con sutura intradermica riassorbibile. La medicazione a piatto della ferita chirurgica con semplice cerotto chiude così l'intervento in circa dieci minuti e, già da alcuni anni, non applichiamo più medicazioni compressive come avveniva in passato e come suggeriva lo stesso Paine. Ci siamo resi conto infatti che, usando l'anestetico locale con adrenalina, il sanguinamento è quasi inesistente e si elimina il rischio di ematomi post-chirurgici. Anche l'uso di antibiotici dopo l'intervento si è dimostrato inutile⁷, purché si rispettino le regole di una rigorosa asepsi in adeguati ambienti operatori. È buona regola inoltre eseguire l'intervento in sicurezza incannulando una vena all'avambraccio controlaterale prima che il paziente entri in sala operatoria. L'ospedalizzazione non è necessaria se non in day hospital. Un ultimo suggerimento è quello di mantenere

sempre affilatissima la lama dello strumento di Paine passando verso la sua direzione di taglio una carta abrasiva a grana finissima arrotondata su un filo di Kirschner dopo alcune decine di interventi.

INDICAZIONI E CONTROINDICAZIONI ALLA TECNICA DI PAINE

Essendo la tecnica di Paine a cielo chiuso, non è prevista né l'esplorazione del canale carpale né l'isolamento del nervo mediano. È indispensabile perciò che tale tecnica non sia banalizzata, ma che venga adottata sempre con precise indicazioni e con attenta selezione dei pazienti. Bisogna essere certi innanzitutto che la STC da operare sia una forma "essenziale" o "primaria", non secondaria cioè a patologie occupanti spazio all'interno del tunnel carpale. Per questo noi studiamo tutti i pazienti da operare con un protocollo valutativo standardizzato pre e post-operatorio²⁶ che comprende la raccolta di dati anamnestici e clinico strumentali, tali da individuare fra l'altro sia patologie secondarie che eventuali ulteriori livelli di compressione nervosa.

Riteniamo controindicato quindi adottare la tecnica di Paine nelle STC secondarie ad artrite reumatoide, dove si impone una accurata tenosinovietomia e così pure nelle forme gottose e tubercolari poiché si deve asportare materiale patologico e quando si sia individuata o si sospetti una forma tumorale del nervo o di altre strutture dentro il canale carpale. È controindicato inoltre usare la tecnica di Paine nelle recidive di STC, poiché l'isolamento del nervo mediano diventa allora indispensabile potendo essere sovvertita l'anatomia della regione. Anche nelle rarissime forme di STC acuta conviene esplorare a cielo aperto il nervo mediano.

Proprio grazie alla sindesmotomia così selettiva e poco invasiva, questa tecnica è particolarmente indicata invece nei pazienti diabetici e nei dializzati, dove la minor invasività delle procedure chirurgiche è sempre preferibile. Nei pazienti dializzati affetti da tenosinovite ipertrofica, si impone invece la tenosinovietomia a cielo aperto. Anche nelle forme post traumatiche, se la STC è in relazione ad una frattura di polso senza importanti scomposizioni ossee, la tecnica di Paine può essere utilizzata. Sarà invece controindicata se, a causa di fratture, si sono prodotte importanti deformità ossee da trattare primariamente.

Il doppio livello di compressione nervosa che si può verificare con contemporanea sofferenza del nervo mediano sia al polso che al gomito o al collo, non è una controindicazione alla tecnica di Paine. È indispensabile in tal caso avvisare il paziente del possibile risultato parziale dopo l'intervento.

La tecnica di Paine trova una giusta indicazione anche nelle STC inveterate del paziente anziano, quando il sintomo dolore sia ancora presente, anche se l'atrofia dei muscoli tenari esterni persiste da anni. Si è dimostrato infatti che, anche in questi casi, la decompressione del nervo mediano porta a miglioramenti sia clinici che elettromiografici²⁷. Noi riteniamo che una tecnica meno invasiva come quella di Paine sia più importante in questi pazienti che non l'esplorazione del nervo mediano o la sua neurolisi.

Infine sconsigliamo vivamente l'eccesso chirurgico di eseguire l'intervento bilateralmente nella stessa seduta operatoria, anche se la semplicità della metodica lo consentirebbe. È risaputo infatti, anche se non è ancora spiegabile, che si ottiene una

temporanea scomparsa dei sintomi di STC anche alla mano controlaterale dopo la decompressione del nervo mediano da un solo lato²⁸. Questo fenomeno, che noi definiamo "effetto reset", consente al paziente operato da un solo lato di riprendere la vita di relazione e il lavoro molto precocemente, dovendo riabilitare la sola mano operata. Solo in un secondo tempo, se i sintomi controlaterali al lato di intervento diventeranno importanti, cioè se l'effetto reset sarà stato transitorio, si potrà prendere in considerazione anche l'indicazione chirurgica in tale sede. In una recente analisi²⁸ di 362 casi operati, abbiamo documentato che l'effetto reset era presente a venti giorni dall'intervento in 120 casi (33%) e a sette mesi in 160 casi (44%). Nella stessa casistica la STC controlaterale aveva invece un peggioramento dopo l'intervento monolaterale in 47 pazienti (13%) a venti giorni e in 111 pazienti (31%) a sette mesi.

Infine, un interessante e pratico suggerimento per porre la giusta indicazione alla tecnica di Paine, è quello di escludere da questa metodica le forme di STC monolaterale, se non si è dimostrato con certezza che si tratti di una forma primaria o di una STC da reiterato impegno lavorativo per quella mano. Bisogna infatti diffidare che una STC sia primaria se i sintomi sono monolaterali. Sono questi i casi in cui, prima di decidere quale procedura chirurgica adottare, si devono ricercare possibili cause di compressione del nervo mediano che non siano dovute alla sola stenosi del tunnel carpale. Saranno giustificate allora indagini mirate come RX, ecografia, RMN e/o esami ematici rivolti alla ricerca di qualsiasi compressione secondaria del nervo mediano.

In realtà i casi monolaterali sono molto rari, se si escludono quelli da iperuso di una sola mano. La STC è infatti in grande prevalenza primaria, cioè dovuta ad una stenosi costituzionale del canale carpale, e si rende manifesta in principio nella sola mano dominante o più impegnata nel lavoro. A supporto di questa tesi, vi è l'osservazione recente che l'87% dei pazienti sintomatici per STC presenta una forma clinica bilaterale e nella percentuale rimanente di STC monolaterali, si sono dimostrate alterazioni elettromiografiche del nervo mediano asintomatico controlaterale che confermano una STC sub clinica²⁹. Altri Autori³⁰⁻³² inoltre, hanno dimostrato con misurazioni TAC del canale carpale, che i pazienti con STC hanno una significativa stenosi del canale carpale rispetto alla popolazione normale. In relazione a ciò, bisogna sottolineare che, contrariamente ad altre tecniche in cui si devono introdurre nel tunnel carpale già patologicamente stenotico degli strumenti chirurgici pur smussi ma comunque occupanti spazio prima della decompressione del nervo, nella tecnica di Paine invece, lo strumento ottiene la decompressione a mano a mano che avanza nel tunnel, senza perciò occupare spazio e senza peggiorare la stenosi prima della sindesmotomia. In pratica la procedura è veramente atraumatica sia per il nervo mediano che per le strutture adiacenti.

COMPLICANZE E RISULTATI

Per quanto riguarda la sicurezza della tecnica di Paine, si può affermare che essa è legata sia alle caratteristiche dello strumento, che ai precisi dettagli della procedura. Lo strumento, grazie alla sua forma, seziona in modo selettivo il LTC avvolgendone completamente lo spessore, mentre il suo bordo smussato e prominente sopra la lama scosta eventuali strutture anatomiche anomale che potrebbero essere adagiate al di sopra del LTC come ad esempio il ramo nervoso comunicante al pal-

mo fra nervo ulnare e nervo mediano^{33,34} (Fig. 27-7). Tutte le possibili varianti della branche comunicanti fra nervo ulnare e nervo mediano descritte anche recentemente³⁴ sono protette dal bordo superiore smusso del retinacolo di Paine, purché la via chirurgica ed i dettagli della procedura siano scrupolosamente seguiti come descritto in precedenza. È sicuramente più facile lesionare queste varianti nervose con una tecnica a cielo aperto o endoscopica³⁴ piuttosto che con la tecnica di Paine.

La sottile spatola sottostante la lama del retinacolo di Paine protegge e scosta il piano bursale delle guaine tendinee che restano perciò completamente integre (Fig. 27-7). L'appoggio dello strumento sul versante ulnare del tunnel carpale, avviene sull'uncino dell'uncinato, e ciò consente di sezionare il LTC molto vicino alle sue inserzioni ulnari, ben distante quindi dal nervo mediano, dalle possibili varianti del suo ramo motore³⁵ e dal suo ramo sensitivo cutaneo palmare²² (Fig. 27-7). In questo modo inoltre, la porzione radiale del LTC sezionato resta integra e a ridosso del nervo mediano e ciò comporta che la cicatrice non sia in continuità col nervo. Questo può spiegare sia il basso numero di recidive sia la scarsa perdita di forza risultanti con la tecnica di Paine. Infine l'arcata vascolare palmare superficiale è localizzata da 2 a 26 millimetri distalmente al bordo distale del retinacolo dei flessori³⁶ e questa distanza è sufficiente a non farla entrare in contatto con la lama del retinacolo di Paine.

In un'ampia casistica¹⁰ presentata nel 1997 abbiamo verificato che su 853 casi operati dal 1990 al 1996 da cinque diversi chirurghi con la tecnica di Paine, non si sono riscontrate lesioni iatrogene di alcun tipo, né ematomi, né infezioni post operatorie né algodistrofie. Gli insuccessi sono stati 28 (3%) e fra questi,

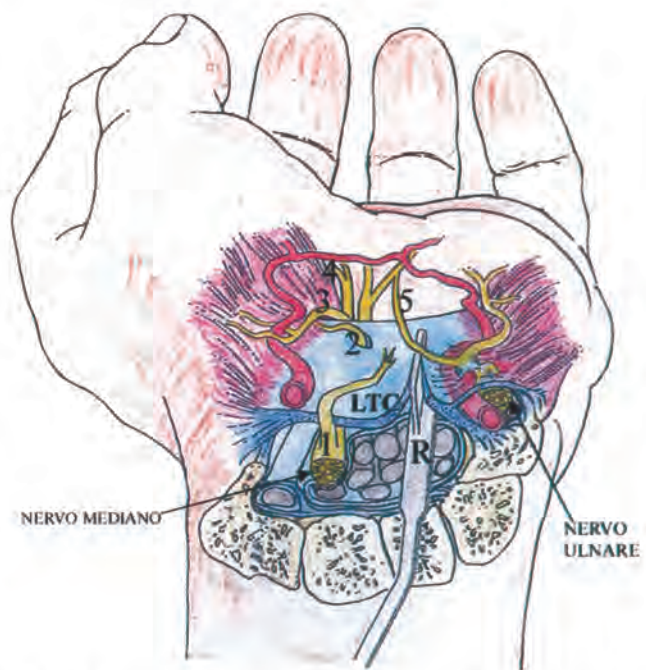


Fig. 27-7. Disegno schematico delle possibili varianti anatomiche dei nervi mediano e ulnare³³⁻³⁵ in rapporto alla sezione del legamento trasverso del carpo con il retinacolo di Paine (spiegazione nel testo). LTC = legamento trasverso del carpo, R = retinacolo di Paine, 1 = ramo sensitivo cutaneo palmare del nervo mediano, 2 = variante translegamentosa del ramo motore (23%), 3 = variante sublegamentosa del ramo motore (31%), 4 = variante extralegamentosa ramo motore (46%), 5 = ramo comunicante al palmo fra nervo ulnare e nervo mediano.

otto erano guarigioni incomplete, di cui due per associazione con diabete e sei per compressione nervosa a doppio livello.

Le recidive precoci, insorte cioè entro tre mesi dall'intervento, sono state sedici (2%) ed erano tutte dovute ad un difetto di tecnica, cioè a incompleta sezione del LTC che è stata evidenziata alla successiva esplorazione a cielo aperto. E' possibile che l'incompleta sezione del LTC sia in relazione alla minore esperienza dell'operatore, poiché la sua incidenza diminuisce quando il chirurgo esegue un maggior numero di interventi.

Le recidive tardive, cioè insorte gradualmente dopo oltre un anno dall'intervento, sono state quattro (0,5%) e l'interpretazione della loro patogenesi non è stata possibile nel successivo reintervento a cielo aperto, che ha dato comunque buon esito. Possiamo ipotizzare però che anche le recidive tardive insorgano per un difetto di tecnica se, ad esempio, la sezione del LTC è avvenuta non tanto ulnarmente ma più spostata sul versante radiale. In tal caso infatti è possibile che la cicatrizzazione più centrale del retinacolo avvenga in accorciamento o che si produca una fibrosi perineurale come causa della recidiva. La conversione della tecnica di Paine in una tecnica a cielo aperto per l'insorgere di difficoltà intra operatorie non è mai stata necessaria e questo è indice di semplicità della metodica.

Una complicanza minore che abbiamo riscontrato in 145 operati²⁸ (17%) è stata la così detta "pillar syndrome" della letteratura americana³⁷. Si tratta di una tumefazione dolorosa "a pilastro" in regione intertenare lievemente decentrata sul versante ulnare, cioè proprio in corrispondenza della linea di azione dello strumento di Paine. Questa complicanza insorge gradualmente dopo 15-30 giorni dall'intervento in completa assenza di parestesie e consiste in un indurimento cicatriziale doloroso sottocutaneo profondo, verosimilmente a partenza dallo spazio interfasciale dove si sono posti i divaricatori a spatola. Questo problema pur fastidioso e a volte allarmante per il paziente, essendo un dolore nuovo e post operatorio, è però sempre transitorio e scompare gradualmente e completamente nel volgere di alcuni mesi senza compromettere il buon esito finale dell'intervento. Per questo riteniamo di poterla classificare come complicanza minore.

Un'altra complicanza minore e sempre transitoria, ma di cui bisogna informare il paziente prima di procedere all'intervento, consiste sia per questa che per tutte le tecniche di apertura del tunnel carpale, nella lieve perdita di forza immediata della mano operata, essendo sezionata la prima e più importante puleggia dei tendini flessori delle dita. In particolare abbiamo documentato²⁸ col dinamometro Jamar una perdita di forza media, a venti giorni dall'intervento, nella presa a piena mano, di 1,6 kg per la mano destra e di 1,3 kg per la mano sinistra, a cui è seguito però un recupero di forza costante a sette mesi dall'intervento, mediamente di 1,8 kg per la mano destra e 2,2 kg per la mano sinistra rispetto ai valori preoperatori. Altri Autori³⁸ hanno dimostrato che il recupero di forza prosegue ulteriormente nel tempo fino a due anni dall'intervento. Anche la forza di presa nella pinza pollice-dita subisce un calo dopo l'intervento e un successivo costante recupero a valori maggiori rispetto a quelli preoperatori, ma queste variazioni sono dell'ordine di poche decine di grammi e perciò non sono sempre avvertite dal paziente²⁸. La ripresa dell'attività lavorativa avviene generalmente da una a tre settimane dopo l'intervento con la tecnica di Paine ed è in relazione al tipo di lavoro. È molto importante incoraggiare i pazienti operati a riprendere precoce-

mente un'attività lavorativa leggera con polso in estensione spiegando che ciò è utile per prevenire eventuali fissità cicatriziali peritendinee e perinervose. La ripresa della normale vita di relazione con la mano operata viene incoraggiata nello stesso giorno dell'intervento, spiegando che tutti i movimenti devono avvenire a polso esteso. Si sollecita in pratica una precoce terapia occupazionale istruendo però i pazienti ad eseguire i movimenti in modo delicato e progressivo per evitare fenomeni di tenosinovite reattiva. Quando il paziente è ben informato, abbiamo notato che la sua "compliance" verso l'intervento ed il decorso post operatorio sono migliori, tanto che una buona parte degli operati, essendo in day surgery, ritorna al proprio domicilio guidando l'automobile e non è necessaria terapia riabilitativa. Riteniamo molto importante inoltre eseguire controlli clinici periodici dei pazienti operati a scadenze regolari. Noi eseguiamo tali controlli il giorno successivo all'intervento, dopo 8-10 giorni e dopo un mese. Un ulteriore controllo viene consigliato al bisogno, cioè se insorgono disturbi soggettivi, e comunque dopo un anno, con elettromiografia anche della mano controlaterale. Avvisiamo inoltre i pazienti operati della possibile comparsa di tenosinoviti dei tendini flessori di tutte le dita a causa del sovraccarico delle pulegge palmari dopo la sezione della puleggia principale al tunnel carpale. Se tale situazione di tenosinovite si verifica in associazione o meno a scatto doloroso del dito, pratichiamo sempre un'infiltrazione cortisonica paratendinea che generalmente risolve il problema senza procedere a puleggiotomia del dito a scatto. La comparsa di dito a scatto dopo l'intervento con la tecnica di Paine si è manifestata nell'11% dei casi operati²⁸. In conclusione, siamo convinti che i risultati così favorevoli che si ottengono con la tecnica di Paine siano legati alle caratteristiche dello strumento, alla giusta indicazione e ai precisi dettagli della metodica, così che la sindesmotomia del LTC risulta molto sicura, selettiva e di basso costo.

Bibliografia

1. Gelberman RH, Pfefer GB, Galbraith RT, et al: Results of treatment of severe carpal tunnel syndrome without internal neurolysis of the median nerve. *J Bone Joint Surg* 69A:896, 1987.
2. Lowry W Jr, Follender AB: Interfascicular neurolysis in severe carpal tunnel syndrome. *Clin Orthop* 227:252, 1988.
3. Szabo RM, Madison M: Carpal tunnel syndrome. *Orthopedic Clinics of North America* 23-1:103, 1992.
4. Paine KWE: An instrument for dividing flexor retinaculum. *Lancet* 1:654, 1955.
5. Cadot B, Le Corre N, Michaud Y: Syndrome dit idiopathique du canal carpien: techniques chirurgicales. In 17^{ème} Cours de chirurgie de la main e du membre supérieure de l'Hopital Bichat, Paris, Faculté Xavier Bichat 25-26 janvier 1996, pp 204-211.
6. Paine KWE, Polyzoidis KS: Carpal tunnel syndrome. Decompression using the Paine retinaculotome. *J Neurosurg*, 59:1031, 1983.
7. Mantovani A, Zambelli P, Pecori G: L'uso del retinacolo tomo di Paine nella sindrome del tunnel carpale: primi risultati. *Riv Chir Mano* 28-3:213, 1991.
8. Mantovani A, De Cristofaro L: La decompressione del tunnel carpale con il retinacolo tomo di Paine: aspetti innovativi della metodica. *Riv Chir Riab Mano Arto Sup* 31-33:264, 1994.
9. Mantovani A: La sindrome del tunnel carpale: tecnica chirurgica con il retinacolo tomo di Paine. In *Video Giornale di Ortopedia Ed. Pfizer Italiana spa*, Roma, 1995 Vol. 2.
10. Mantovani A, De Cristofaro L, Zambelli P: Il trattamento in day surgery della sindrome del tunnel carpale con la tecnica di Paine e il protocollo valutativo di Bogara. In *Atti 2° Congresso Nazionale Società Italiana di Chirurgia Ambulatoriale e Day Surgery*, Napoli, Italia, 26-28 giugno 1997, Casa Ed. Mattioli, Fidenza 1997, pp 169.

11. Pagnanelli DM, Barrer SJ: Carpal tunnel syndrome: surgical treatment using the Paine reinaculotome. *J Neurosurg* 75:77, 1991.
12. Grangé S, Ciaraldi A, Baietta D, et al: La sindrome del tunnel carpale. Valutazione a confronto di due metodiche chirurgiche. *Lo scalpello* 6:345, 1992.
13. Carneiro RS, James K: Release of carpal tunnel syndrome with the reinaculotome. In proceedings of the 6th Congress of the International Federation of Societies for Surgery of the Hand. Helsinki, Finland, 3-7 July 1995, abstract book, O-490.
14. Luchetti R, Catalano F, Cugola L, et al: La sindrome del tunnel carpale. Confronto fra decompressione endoscopica a cielo aperto, mediante mini incisione ed a cielo chiuso. Studio pluricentrico. *Riv Chir Riab Mano Arto Sup* 32:151, 1995.
15. Gray H, Clemente CD, Eds. *Anatomy of the Human Body*. 13th ed. Philadelphia: Lea & Febiger, 1985, pp 531, 542, 551.
16. Hoppenfeld S, deBoer P: Surgical exposures in orthopedics: the anatomic approach. Philadelphia: JB Lippincott 1984, pp 162-165.
17. Cobb TK, Dalley BK, Pasteraro Rh, et al: Anatomy of the flexor retinaculum. *J Hand Surg* 18A:91, 1993.
18. Okutsu I, Hamanaka I, Tanabe T, et al: Complete endoscopic carpal tunnel release in long term haemodialysis patients. *J Hand Surg* 21B:668, 1996.
19. Mirza MA, King ET: Newer techniques of carpal tunnel release. *Orthopedic Clinics of North America* 27:2:355, 1996.
20. Foucher G: Chirurgie des syndromes canalaires du poignet. *Encycl Med Chir-Tecniques Chirurgicales. Orthopedie Traumatologie*, 44-362, 1994.
21. Bonola A, Caroli A, Celli L: La mano. Piccin ed. Padova, 1981, pp 257, 258, 259.
22. Taleisnik J: The palmar cutaneous branch of the median nerve and the approach of the carpal tunnel. *J Bone Joint Surg* 55A:1212, 1973.
23. Tzarnas CD: Carpal tunnel release without a tourniquet. *J Hand Surg* 18A:1041, 1993.
24. Srinivasan H: Letters to editors. *J Hand Surg* 20A:698, 1995.
25. Cobb TK, Carmichael SW, Cooney WP: Guyon' canal revisited: An anatomy study of the carpal ulnar neurovascular space. *J Hand Surg* 21A:861, 1996.
26. Mantovani A, De Cristofaro L, Zambelli P: Protocollo valutativo informatizzato di Nogara per la sindrome del tunnel carpale. *Riv Chir Riab Mano Arto Sup* 34:19, 1997.
27. Nolan WB, Alkatis D, Glickel SZ, et al: Results of treatments of severe carpal tunnel syndrome. *J Hand Surg* 17A:1020, 1992.
28. Mantovani A, De Cristofaro L: Analisi di un protocollo valutativo per la sindrome del tunnel carpale. [Http://ULSS21.netbusiness.it/convegni.htm](http://ULSS21.netbusiness.it/convegni.htm)
29. Padua L, Padua R, Nazaro M, et al: Incidence of bilateral symptoms in carpal tunnel syndrome. *J Hand Surg* 23B:603, 1998.
30. Dekel S, Papaioannou T, Rushworth G, et al: Idiopathic carpal tunnel syndrome caused by carpal stenosis. *Br Med J* 280:1297, 1980.
31. Bleecker ML, Bohlma M, Moreland R, et al: Carpal tunnel syndrome: role of carpal canal size. *Neurology* 37:1599, 1985.
32. Papaioannou T, Rushworth G, Atar D, et al: Carpal canal stenosis in man with idiopathic syndrome. *Clin Orthop* 285:210, 1992.
33. Ferrari GP, Gilbert A: The superficial anastomosis on the palm of the hand between the ulnar and median nerve. *J Hand Surg* 16B:511, 1991.
34. Don Griot JPW, Zuidam JM, Van Kooten OE, et al: Anatomic study of the ramus communicans between the ulnar and median nerves. *J Hand Surg* 25A:948, 2000.
35. Lanz U: Anatomical variations of the median nerve in the carpal tunnel. *J Hand Surg* 2:44, 1977.
36. Cobb TK, Knudson GA, Cooney WP: The use of topographical landmarks to improve the outcome of Argee endoscopic carpal tunnel release. *Arthroscopy* 11:165, 1995.
37. Clayton M L, Linsheid RL: Carpal tunnel surgery: should the incision be above or below the wrist? Point-counterpoint in *Orthopedics* 11-5:819, 1988.
38. Katz JN, Fossel KK, Simmons BP, et al: Symptoms, functional status, and neuromuscular impairment following carpal tunnel release. *J Hand Surg* 20A:549, 1995.

TECNICA A CIELO CHIUSO MEDIANTE SISTEMA GRS

A. Atzei, M.D. Putnam, S. Tognon, L. Cugola

INTRODUZIONE

Il sistema GRS (Guided Release System) è costituito da un kit monouso e da due elementi sterilizzabili: una guida scanalata anatomica (destra e sinistra) (Fig. 28-1), che riprende la fisiologica curvatura biplanare della porzione ulnare del canale del carpo, e da una sonda, dotata di due estremità: una smussa, che funge da dilatatore per i tessuti molli del canale del carpo, e l'altra a cucchiaino, che funge da sollevatore per l'estremità della guida scanalata.

Il kit monouso comprende un palpatore per il LTC ed una lama a semiluna per la sua sezione (Fig. 28-2), ed infine una tabella di valutazione funzionale intraoperatoria per il controllo del corretto posizionamento della guida (Fig. 28-3).

L'utilizzo del sistema GRS trova indicazioni elettive nei casi di STC idiopatica, mentre quadri clinici di marcata sinovite dei tendini flessori o una riduzione della normale escursione articolare del polso presentano indicazioni limite. Invece le controindicazioni assolute all'utilizzo del sistema sono rappresentate da infezioni, insuccesso di un precedente trattamento chirurgico o impossibilità a completare la tabella di valutazione funzionale intraoperatoria.

ANATOMIA CHIRURGICA E LOCALIZZAZIONE DELLE INCISIONI CUTANEE

Il requisito fondamentale per la corretta esecuzione della tecnica è rappresentato da una conoscenza accurata dell'anatomia distrettuale, in particolare l'identificazione del cosiddetto "canale di sicurezza" all'interno del tunnel carpale (Fig. 28-4), attraverso il quale introdurre la guida e far scivolare la lama per la sezione del LTC, mantenendosi a debita distanza dal nervo mediano e dal fascio vascolo-nervoso ulnare. Il limite prossimale di tale canale è localizzato a livello della plica flessoria distale del polso e corrisponde al

terzo medio del segmento che congiunge la proiezione cutanea del tendine flessore radiale del carpo con quella del centro del pisiforme, ovvero alla metà radiale del segmento che congiunge il centro del pisiforme con il tendine palmare gra-cile, nei soggetti in cui questo è presente. Il "canale di sicurezza" presenta un particolare sviluppo nello spazio: procedendo distalmente dall'accesso localizzato all'avambraccio distale, si porta in profondità al di sotto della superficie dorsale del LTC, parallelamente all'asse longitudinale dell'avambraccio per circa 2 cm, fino ad incontrare l'uncino dell'uncinato attorno al quale descrive una curva sinuosa per fuoriuscire al palmo, distalmente alla Linea di Kaplan, nuovamente in linea con la porzione prossimale.

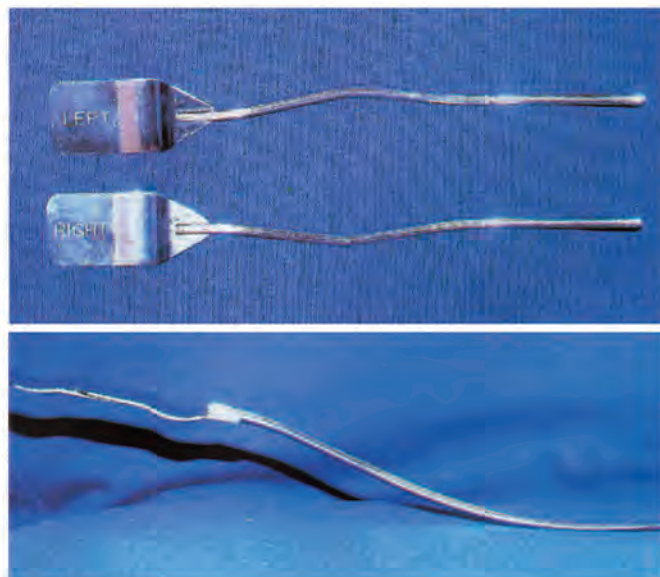


Fig. 28-1. Guida scanalata anatomica

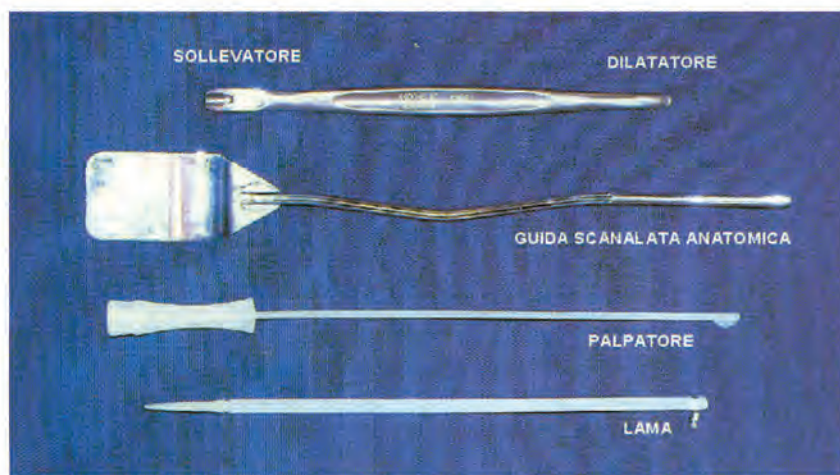


Fig. 28-2. Strumentario del Sistema GRS.

Il posizionamento della guida anatomica all'interno del "canale di sicurezza" avviene attraverso due incisioni cutanee da localizzarsi sulla base dei seguenti reperi anatomici (Fig. 28-5):

1. Plica flessoria distale del polso;
2. Tendine flessore radiale del carpo;
3. Tendine palmare gracile;
4. Centro del pisiforme: deve essere posta particolare cura nel localizzare la proiezione cutanea esattamente allo zenit del centro del pisiforme, il chirurgo seduto dal lato ascellare del paziente potrebbe erroneamente localizzare tale reperi troppo ulnarmente correndo il rischio di introdurre la guida nel canale di Guyon;

5. Linea cardinale di Kaplan: distalmente alla quale viene identificata la proiezione cutanea dell'arcata palmare superficiale;

6. Linea tesa tra il centro della testa del secondo metacarpo ed il centro del pisiforme: la sua intersezione con la Linea di Kaplan consente di localizzare la proiezione cutanea dell'uncino dell'uncinato¹.

7. Linea tesa tra il centro del quarto raggio ed il bordo radiale del tendine palmare gracile: rappresenta l'intervallo tra i rami terminali del nervo mediano e quelli del nervo ulnare. Nei pazienti in cui il palmare gracile risulta assente, essa può essere basata prossimalmente sull'estremità radiale del terzo medio del segmento che congiunge la proiezione cutanea del

tendine flessore radiale del carpo con quella del centro del pisiforme sulla plica flessoria del polso.

L'incisione prossimale è localizzata sulla diagonale del quadrato avente come base distale il terzo medio del segmento che congiunge la proiezione cutanea del tendine flessore radiale del carpo con quella del centro del pisiforme sulla plica flessoria del polso, ovvero alla metà radiale del segmento che congiunge il centro del pisiforme con il tendine palmare gracile, nei soggetti in cui questo è presente. L'orientamento obliquo risulta maggiormente conveniente in caso di insorgenza di eventuali complicanze intraoperatorie, quando si debba convertire in release a cielo aperto del LTC.

L'incisione distale è localizzabile nel palmo appena distalmente alla linea di Kaplan, solitamente entro 1 cm sul lato ulnare o radiale della linea passante tra il centro del quarto raggio ed il bordo radiale del palmare gracile. È preferibile che la cute del palmo venga incisa dopo avere verificato l'esatta posizione di fuoriuscita della guida, palpanone la punta attraverso la cute dopo alloggiamento appropriato.

Controllo del corretto posizionamento della guida

Sulla base dei reperi cutanei descritti, la guida può essere introdotta in maniera agevole attraverso il cosiddetto "canale di sicurezza" del tunnel carpale, a ridosso della superficie

Function Check Table		Sensation	F.D.P.	F.D.S.	Allen's Test	Nerve Hook
		Sensibile Sensibility Sensación			Test d'Allen Allen-Test Test di Allen Prueba de Allen	Scorde / Nervenhook Sonda per controllo di Eventuali Parestesie Garcho de nervio
Before Guide Placement* Avant le placement de guide* Vor der Führungseinführung* Posizionamento prima della guida* Antes de insertar la guía*		<input type="checkbox"/>	<input type="checkbox"/>	<input type="checkbox"/>	<input type="checkbox"/>	<input type="checkbox"/>
Post-injection of anesthesia* *Post-injection de l'anesthésie *Nach der Anästhesierung		<input type="checkbox"/>	<input type="checkbox"/>	<input type="checkbox"/>	<input type="checkbox"/>	<input type="checkbox"/>
Post Guide Placement Post-placement du guide Nach der Führungseinführung Posizionamento dopo la guida Después de insertar la guía		<input type="checkbox"/>	<input type="checkbox"/>	<input type="checkbox"/>	<input type="checkbox"/>	<input type="checkbox"/>
<p>All Above Boxes Must Be Acceptable Before Pulling Blade Toutes les cases ci-dessus doivent être acceptables avant d'engager la lame Alle obestehenden Kriterien müssen vor der Durchtrennung geprüft werden Le caselle suddette devono essere controllate positivamente prima di proseguire con la lama Todas las casillas anteriores deben ser aceptables antes de proceder al corte</p>						
Post Release Après le déposement Nach der Durchtrennung Dopo il rilascio Después de la liberación		<input type="checkbox"/>	<input type="checkbox"/>	<input type="checkbox"/>	<input type="checkbox"/>	<input type="checkbox"/>

© 1996 rms Orthopaedic Products 199603 Rev. B 1/2/96

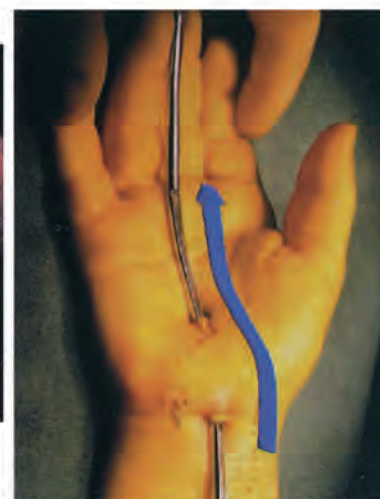
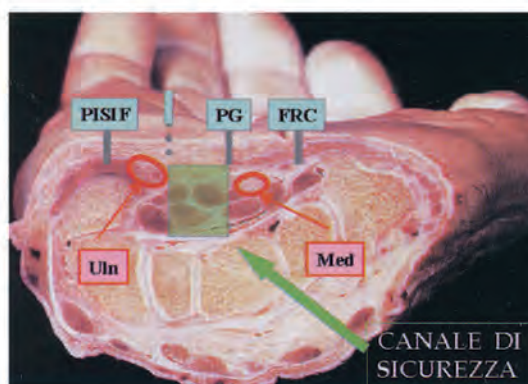
STERILE

GRS

Tabella di controllo delle funzioni
Table de vérification de fonctions
Funktionsprüfungstabelle

Fig. 28-3. Tabella di valutazione funzionale intraoperatoria: nelle tre righe sono riportati i test da eseguire prima e dopo il posizionamento della guida e dopo la sezione del leg. Trasverso del carpo.

Fig. 28-4. Anatomia chirurgica del canale del carpo: è evidenziato il “canale di sicurezza” nella sezione e nel suo sviluppo sinuoso dalla regione distale dell'avambraccio al palmo.



profonda del LTC, senza impegnarsi contro i tendini flessori delle dita e mantenendosi a debita distanza dalle strutture vascolo-nervose adiacenti.

Poiché il sistema GRS non prevede l'ausilio di alcuno strumentario di assistenza video, il controllo del corretto posizionamento della guida viene effettuato eseguendo accuratamente i test riportati nella tabella di valutazione funzionale intraoperatoria fornita nel kit sterile (Fig. 28-3). Si tratta di una sequenza di comuni test clinici per la valutazione della sensibilità digitale nei territori dei nervi mediano e ulnare, della funzione dei tendini flessori profondi e superficiali delle dita lunghe, della pervietà dell'arcata palmare superficiale (test di Allen) e dell'eventuale interposizione del nervo mediano (o della sua branca comunicante con il nervo ulnare) tra il LTC e la guida stessa (test del palpatore per il LTC), che devono essere eseguiti nelle seguenti circostanze:

Prima dell'introduzione della guida, ad eccezione del test del palpatore (test della 1ª fila della Tab.); con la guida in sede, ad eccezione del Test di Allen (test della 2ª fila della Tab.); e dopo la sezione del LTC, ad eccezione del Test del palpatore (test della 3ª fila della Tab.).

Nel caso si registri la comparsa di disturbi della sensibilità digitale (comparsa di parestesie) e di deficit funzionale dei tendini flessori profondi e superficiali delle dita lunghe (ridotta escursione) nella fase di posizionamento della guida è verosimile che si sia prodotta la contusione o compressione del nervo mediano o ulnare (o di un loro ramo terminale) o l'impegno del tendine flessore tra la guida ed il LTC, è pertanto consigliabile l'estrazione ed il riposizionamento della guida in maniera appropriata. Mentre se si evidenzia un'anomalia dei test dopo la sezione del LTC (con la comparsa di un'area di anestesia o di mancata flessione digitale) è verosimile che si sia prodotta la lacerazione di un ramo nervoso o di un tendine flessore, che dovrà essere esplorata ed eventualmente riparata.

Una variazione del test di Allen dopo la sezione del LTC dimostra la compressione dell'arcata palmare superficiale o la sua sezione (solitamente accompagnata da sanguinamento profuso) che dovrà essere esplorata ed eventualmente riparata.

L'introduzione del palpatore attraverso la scanalatura della guida prima della sezione del LTC permette di percepire la classica sensazione di “rastrelliera” trasmessa lungo il manico del palpatore stesso. E' prudente ripetere il passaggio del pal-

patore diverse volte, per ricercare la sensazione di “rastrelliera”, e riposizionare la sonda in qualsiasi caso vi siano disturbi (l'unico accettabile è una sensazione di “ingombro” o di pressione avvertita dal paziente al centro del polso o della mano), in particolare se si noti: un movimento digitale anomalo (è il caso della interposizione di un tendine flessore tra la guida ed il LTC), ovvero il paziente riferisca la comparsa di un marcato Tinel (è il caso della interposizione di un ramo nervoso tra la guida ed il LTC).

In tali casi è consigliabile l'estrazione ed il riposizionamento della guida in maniera adeguata. Se la sintomatologia non si risolve dopo il riposizionamento della guida, soprattutto in caso di persistenza del disturbo neurologico, è consigliabile la conversione dell'intervento in OCTR.

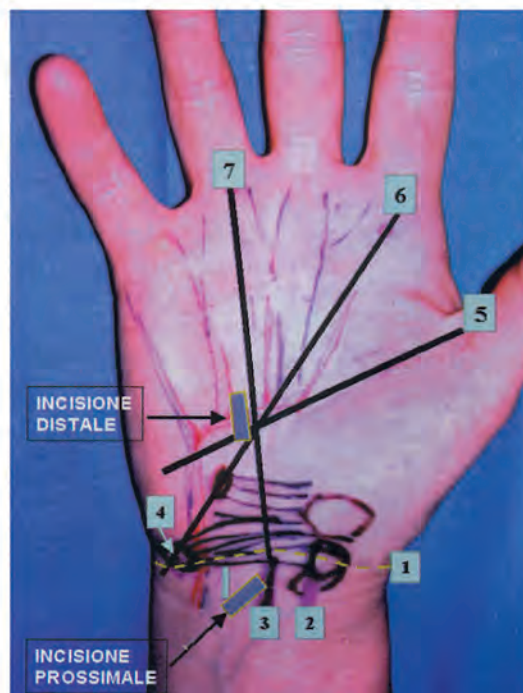

Fig. 28-5. Reperi anatomici per la localizzazione delle incisioni cutanee: i numeri rimandano al testo.

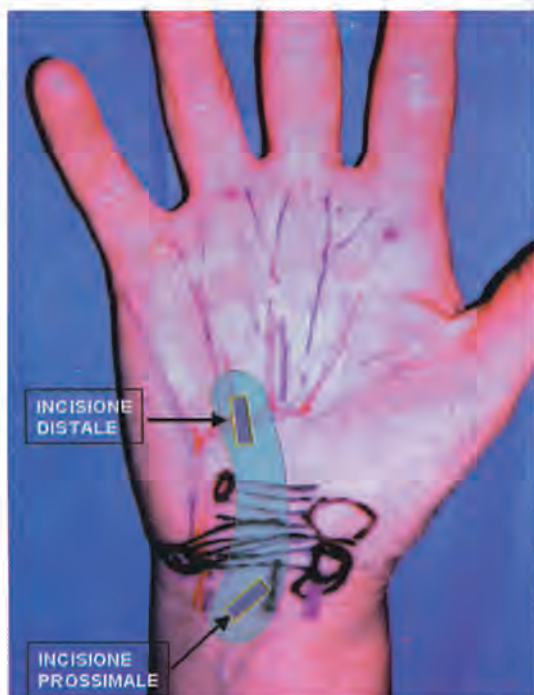

Fig. 28-6. Area di infiltrazione sottocutanea dell'anestetico locale

Tecnica chirurgica

La tecnica di decompressione percutanea del canale carpale mediante il sistema GRS prevede otto tempi chirurgici che vengono riassunti nei seguenti punti:

Anestesia ed esecuzione dei test intraoperatori (1a fila): con una combinazione di carbocaina e marcaina in parti uguali, senza alcun vasocostrittore, si infiltrano solamente la cute ed i tessuti sottocutanei sottostanti sino al piano fasciale in corrispondenza delle sedi di incisione cutanea e del tragitto della lama per la sezione del LTC, come evidenziato in Figura 28-6. Nel momento dell'anestesia vengono eseguiti i test della prima fila della tabella del GRS. Requisito indispensabile per la corretta esecuzione dei test è che l'anestesia interessi esclusivamente la cute ed i tessuti sottocutanei, poiché l'infiltrazione di anestetico a maggiore profondità renderebbe impossibile la valutazione della sensibilità periferica esponendo al rischio di complicanze neurologiche: in tal caso è da consigliarsi la conversione dell'intervento in OCTR.

Sviluppo del portale prossimale: dopo avere inciso la cute e divaricato il sottocute, si arriva alla fascia antibrachiale. Superficialmente alla fascia antibrachiale si sviluppa il piano di dissezione per il decorso del manico della lama per la sezione del LTC, mentre in profondità alla fascia, che viene incisa longitudinalmente, si sviluppa un piano di dissezione profondo per l'introduzione della guida nel "canale di sicurezza" del tunnel carpale (Fig. 28-7). È consigliabile l'utilizzo di un piccolo scollatore tipo "freer" per palpare il LTC ed essere certi di aver ben distaccato la fascia antibrachiale dal sottocute e dalla sinoviale. Inoltre è essenziale accertarsi di non avere imboccato erroneamente il canale di Guyon: in tal caso il paziente potrà lamentare un Tinel violento sul territorio del nervo ulnare e non sarà possibile palpare la caratteristica superficie rugosa della faccia profonda del LTC o percepire l'uncino del-

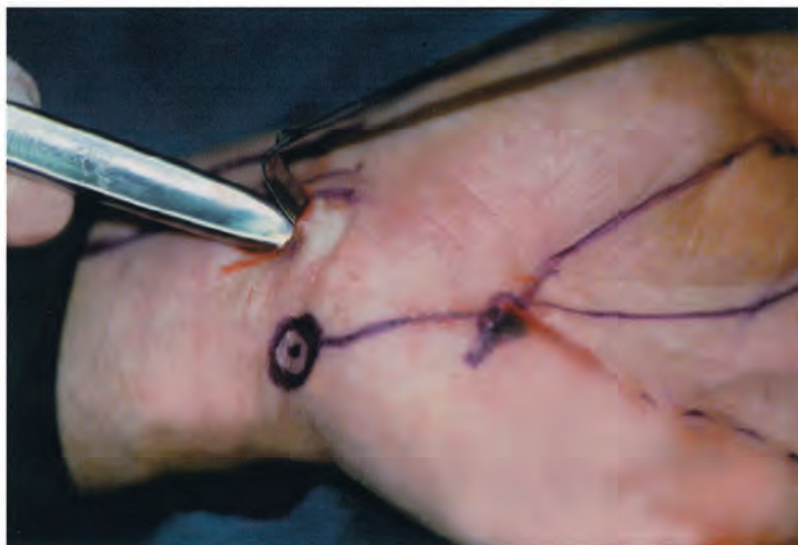
l'uncinato con lo scollatore o la stessa guida. In presenza di sintomi neurologici è consigliabile una nuova valutazione accurata del corretto posizionamento dell'incisione e eventualmente un nuovo orientamento dei piani di dissezione.

Introduzione del dilatatore: Il dilatatore viene utilizzato per aumentare le dimensioni dei tragitti attraverso i quali verrà introdotta la guida ed il manico della lama per la sezione del LTC. Inizialmente lo strumento viene introdotto al di sotto della fascia antibrachiale all'interno del tunnel carpale, dirigendolo distalmente verso la zona di uscita al palmo, per preparare al passaggio della guida scanalata. Durante l'introduzione dello strumento deve essere ricercata la sensazione di "rastrelliera" della superficie profonda del LTC ed inoltre il contatto con l'uncino dell'uncinato. La mancata evidenziazione di tali reperti o l'insorgenza di disturbi neurologici sono indicative di un possibile malposizionamento dello strumento all'interno del canale di Guyon, è consigliabile pertanto ripetere la procedura. Una sensazione di "ingombro" o di pressione al centro del polso rappresenta l'unico disturbo accettabile che il paziente può lamentare durante questa fase. Successivamente il dilatatore viene introdotto nel sottocute al di sopra della fascia antibrachiale e del LTC verso la zona di uscita al palmo per preparare al passaggio del manico della lama per la sezione del LTC stesso.

Sviluppo del portale distale: una volta introdotto il dilatatore, la sua estremità può essere palpata al palmo oltre il bordo distale del LTC, nell'area in cui la linea tesa tra il centro del quarto raggio ed il bordo radiale del tendine palmare gracile incrocia la linea cardinale di Kaplan. L'incisione ideale è situata sulla proiezione cutanea dell'arco palmare superficiale, distalmente al LTC, e di poco radiale all'uncino dell'uncinato. Dopo avere inciso la cute, deve essere posta molta cura nella dissezione sottocutanea al palmo. È consigliabile individuare l'aponevrosi palmare, divaricarne le fibre longitudinali e sezionarne quelle trasversali, individuare poi il margine distale del LTC e possibilmente inciderlo longitudinalmente per 2-3 mm, al fine di evitare di dover uscire troppo distali con la guida. Andando più in profondità nel tessuto adiposo lasso ivi presente possono essere isolati i vasi e nervi digitali comuni e l'arcata palmare superficiale che devono essere divaricati durante la fase successiva di posizionamento della guida.

Posizionamento della guida: Si seleziona la guida anatomica appropriata per il lato interessato e si procede alla sua introduzione dal portale prossimale al di sotto della fascia antibrachiale. La guida viene indirizzata distalmente con una inclinazione di circa 45° rispetto al piano dell'avambraccio e spinta la modesta pressione di due sole dita (per evitare di creare una falsa strada rispetto a quella prodotta con il dilatatore) appena al di sotto del LTC (è possibile percepire la tipica sensazione di "rastrelliera" della superficie profonda del LTC che conferma ulteriormente il corretto posizionamento dello strumento) (Fig. 28-8). Nella sua progressione distale lungo il bordo ulnare del tunnel carpale, l'estremità della guida arriva a contatto con l'uncino dell'uncinato, che viene evitato inclinando ulnarmente il manico dello strumento. Superato il bordo distale del LTC, la punta della guida può essere palpata nell'area in cui è stato preventivamente localizzato il portale distale. Incisa la cute e divaricati i tessuti sottocutanei, l'arcata palmare ed i fasci vascolo-nervosi evidenziati in precedenza devono essere allontanati dalla traiettoria di uscita dello strumento mediante il sollevatore. Quando la guida è uscita dalla cute è possibile divaricare i lem-

Fig. 28-7. Introduzione del dilatatore.



bi dell'incisione distale per visualizzare il bordo distale del LTC e verificare che l'arcata superficiale palmare non sia al di sopra della guida. Per una più agevole introduzione, si può posizionare il polso in modica estensione su un piccolo telino arrotolato ed inserire la guida ruotata di circa 90° rispetto al piano di lavoro (con la porzione appiattita del manico che riporta l'indicazione del lato rivolta verso il lato ulnare del paziente) fino ad incontrare l'uncino dell'uncinato, per poi riportarla in posizione orizzontale (con la porzione appiattita parallela al piano di lavoro) mentre fuoriesce dal portale distale. In tal modo, la guida si adatta "spontaneamente" alla conformazione anatomica del tunnel carpale, accanto all'uncino dell'uncinato e la sua estremità si posiziona nello spazio tra medio ed anulare.

Utilizzo del palpatore ed esecuzione dei test intraoperatori (2a fila): Con la guida posizionata all'interno del tunnel carpale, il chirurgo esegue i test della 2ª fila della tabella di valutazione funzionale intraoperatoria per verificare il corretto posizionamento dello strumento all'interno del "canale di sicurezza". Il palpatore per il LTC viene introdotto attraverso la scanalatura della guida e fatto scorrere ripetutamente per evidenziare eventuali disturbi (Fig. 28-9): solo se il chirurgo è sicuro della negatività dei test eseguiti potrà procedere alle fasi successive della tecnica GRS, in caso contrario è consigliabile la conversione dell'intervento in OCTR.

Sezione del LTC: Con la guida posizionata all'interno del tunnel carpale, si introduce il manico della lama bisturi nel portale prossimale al di sopra della fascia antibrachiale e del LTC e lo si spinge distalmente lungo il tragitto creato precedentemente con il dilatatore, fino a fuoriuscire dal portale distale, parallelamente alla guida. Allo scopo di migliorare la presa durante le manovre di trazione necessarie alla sezione del LTC, si può inserire l'estremità del manico del bisturi che fuoriesce dalla cute in un apposito alloggiamento presente nell'estremità prossimale del palpatore. Infine si libera la lama dal suo rivestimento protettivo e si introduce la sfera posta sull'estremità libera all'interno della scanalatura della guida. L'estremità prossimale della guida viene stabilizzata in modo tale che la scanalatura risulti verticale durante la manovra di sezione del LTC; è opportuno che questa manovra avvenga in due fasi: prima tenendo il manico radialmente alla guida, fin-

ché la lama abbia raggiunto l'apice della curvatura della guida stessa, per poi proseguire la manovra di trazione con una traiettoria più ulnare (Fig. 28-10), mantenendo una forza costante e progressiva. Qualora il chirurgo incontrasse una resistenza improvvisa o il bisturi si bloccasse nel suo scorrimento all'interno della guida, è consigliabile la conversione dell'intervento in OCTR. In nessun caso il manico del bisturi deve essere trazonato verso l'alto, poiché potrebbe causare la rottura dello strumento alla giunzione manico/lama.

Esecuzione dei test intraoperatori (3a fila) e conferma della sezione del LTC: Si eseguono i test descritti nella terza ed ultima riga della tabella di valutazione intraoperatoria con la guida ancora in sede o dopo la sua rimozione. Dopo la sezio-

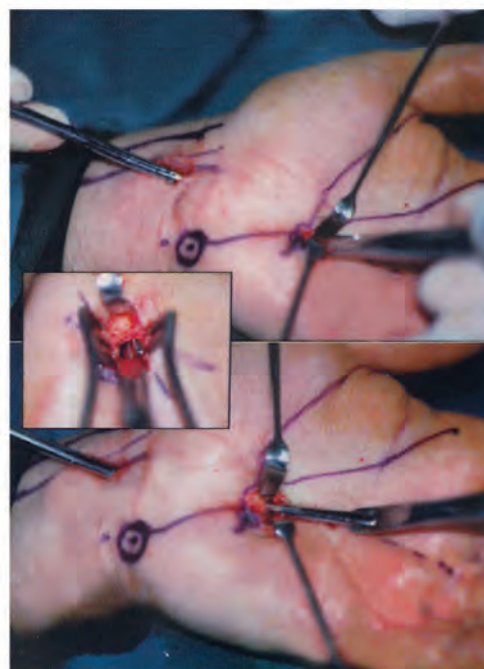


Fig. 28-8. Posizionamento della guida: nel particolare si osserva l'estremità distale fuoriuscire al palmo, al di sotto del LTC, sollevata dall'estremità a cucchiaio del dilatatore.

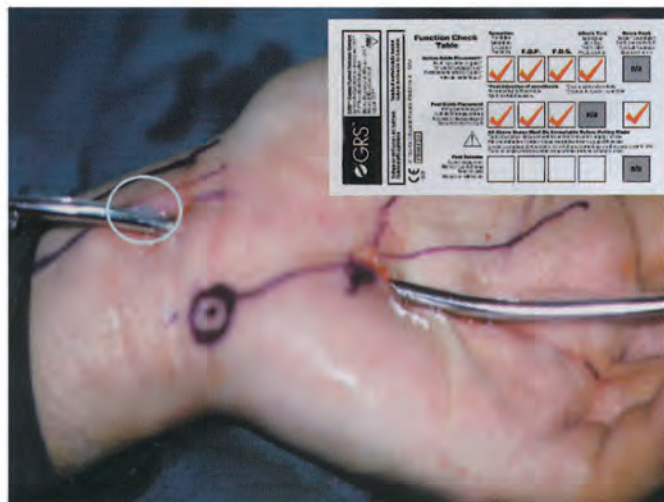


Fig. 28-9. Introduzione del palpatore all'interno della guida scanalata ed esecuzione della seconda serie di test intraoperatori.

ne del LTC, la migrazione in profondità dell'anestetico può limitare l'esecuzione dei test di valutazione della sensibilità, che può risultare non attendibile. L'irrigazione del canale con soluzione fisiologica attraverso il portale prossimale consente di osservare un tipico zampillo che fuoriesce dal portale distale a dimostrare il completo release del LTC (segno dello Yellowstone) (Fig. 28-11).

TRATTAMENTO POSTOPERATORIO

Un bendaggio leggero, che consenta il movimento delle dita, viene mantenuto per circa due settimane, durante le quali è consigliabile evitare i movimenti di flessione del polso. La ri-

presa dell'attività manuale avviene con progressione graduale dalla terza settimana, ad eccezione delle attività di presa energica a polso flessa, la cui ripresa viene posticipata di ulteriori tre settimane.

DISCUSSIONE

Diverse tecniche endoscopiche (ECTR) sono state proposte, nella seconda metà degli anni '80, allo scopo di consentire la decompressione del canale carpale con la preservazione della fascia palmare, del connettivo sottocutaneo e della cute della porzione prossimale del palmo. Numerosi studi prospettici hanno dimostrato che i vantaggi ottenibili dall'utilizzo di tali tecniche sono rappresentati da una ridotta incidenza di dolorabilità delle cicatrici chirurgiche, da un più rapido recupero funzionale e da un precoce ritorno all'attività lavorativa^{2, 3, 4, 5}. Tuttavia, la necessità di utilizzare uno strumentario dedicato di assistenza video-endoscopica e la lunga curva di apprendimento della procedura chirurgica hanno rappresentato un limite alla loro diffusione.

In alternativa alle tecniche ECTR, altri ricercatori hanno sviluppato tecniche di release "percutaneo" del LTC che possedessero gli stessi requisiti di semplicità e sicurezza di esecuzione della tecnica OCTR classica, e nella quale potessero essere convertite nelle condizioni a rischio di complicanze intraoperatorie.

Con questo obiettivo Putnam MD, dell'Università del Minnesota a Minneapolis (USA), ha sviluppato il sistema GRS (Guided Release System), basato sull'utilizzo di una guida anatomica provvista di scanalatura lungo la quale viene trascinata la lama per la sezione "a cielo chiuso" del LTC, senza necessità di assistenza video.

Le caratteristiche di minima invasività e la possibilità di un recupero funzionale precoce rappresentano pertanto i

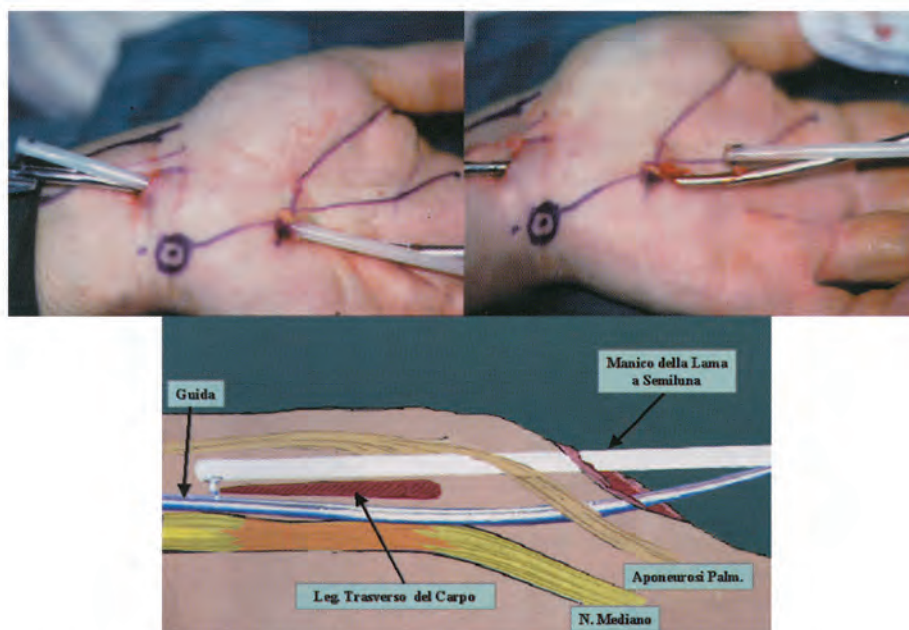


Fig. 28-10. Sezione del LTC: si può notare il manico della lama orientato radialmente alla guida nella fase iniziale, per poi proseguire con una traiettoria più ulnare, dopo aver raggiunto l'apice della curvatura della guida stessa.

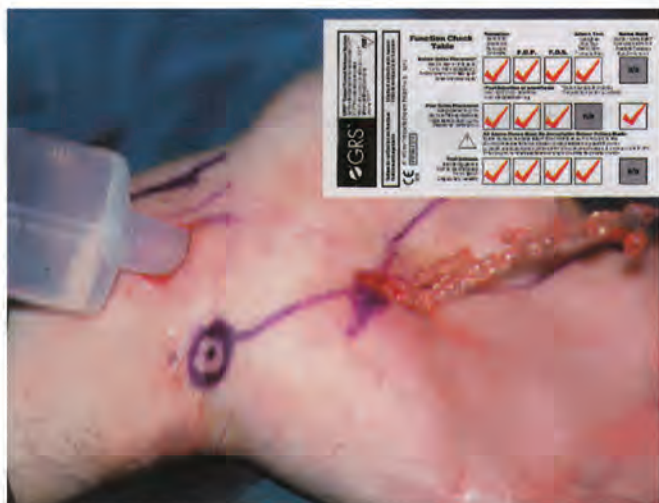

Fig. 28-11. Segno dello Yellowstone: il tipico zampillo fuoriesce dal portale distale a dimostrare il completo release del LTC.

maggiori vantaggi offerti dalla tecnica GRS. Inoltre, un'altra caratteristica positiva rispetto a strumentari analoghi, è rappresentata dalla morfologia della sonda, che non dovendo accogliere l'ottica per l'assistenza video, può adattarsi anatomicamente al profilo sinuoso del canale carpale, inoltre risulta di dimensioni notevolmente ridotte rispetto agli strumentari che prevedono l'assistenza video, in modo tale da poter essere utilizzata in alternativa a questi nei polsi cosiddetti "piccoli" o "stretti". In particolare, non verificandosi un eccessivo ingombro all'interno del canale carpale è possibile praticare una semplice anestesia cutanea, con buona compliance da parte del paziente, ed eseguire i test clinici per i tendini flessori delle dita e per la sensibilità. In tal modo, sebbene sia sempre possibile una contusione tendinea e del-

le strutture neuro-vascolari durante una manovra non propriamente corretta, l'accurata esecuzione dei test intra-operatori consente di ridurre notevolmente il rischio di una loro sezione anche parziale.

La valutazione del corretto posizionamento della guida mediante i test clinici intra-operatori rappresenta la fase cruciale dell'intervento, che garantisce la possibilità di lavorare con sicurezza in assenza di controllo visivo del campo operatorio. Per tale motivo il chirurgo deve essere assolutamente certo della loro validità prima di iniziare la sezione del legamento trasverso. In caso contrario, o qualora non si sia certi della corretta esecuzione dei test, come nel caso di pazienti particolarmente ansiosi, è opportuno convertire l'intervento nella tecnica "a cielo aperto" tradizionale, mantenendo la sonda in sede ed esplorando le strutture vicine al suo decorso alla ricerca di eventuali lesioni.

Quando, nonostante gli accorgimenti tecnici impiegati durante i diversi tempi chirurgici, si produca una sezione tendinea o neuro-vascolare, l'alterazione dei test clinici o la comparsa di un profuso sanguinamento pulsante segnerà l'evenienza di tale complicanza e ne consentirà il trattamento immediato, evitando sia al chirurgo, che al paziente, spiacevoli sorprese al risveglio da un blocco anestetico più esteso.

Bibliografia

1. Cobb TK, Dalley BK, Posteraro RH, et al.: Anatomy of the Flexor retinaculum. *J Hand Surg* 18A: 91, 1993
2. Agee JM, McCarroll HR, Tortosa RD, et al.: Endoscopic release of the carpal tunnel: a randomized prospective multicenter study. *J Hand Surg* 17A: 987, 1992
3. Brown RA, Gelberman JH, Seiler JB III, et al.: Carpal tunnel release: A prospective randomized assessment of open and endoscopic methods. *J Bone Joint Surg* 75A: 1256, 1993
4. Chow JCY: Endoscopic release of the carpal ligament: a new technique for carpal tunnel syndrome. *Arthroscopy* 5:19, 1989
5. Okutsu I, Ninomiya M et Al.: Subcutaneous operation and examination under Universal Endoscope. *J Jap Orthop Ass.* 61: 491, 1987

TECNICA A CIELO CHIUSO MEDIANTE METODO CHIENA



V.P. De Tullio



Fig. 29-1.

Questo metodo è un'innovazione chirurgica, le cui caratteristiche fondamentali sono:

- 1) Possibilità di realizzare l'intervento ambulatorialmente, usando una minima quantità di anestetico locale e senza ischemia dell'arto;
- 2) Assenza di danni estetici e/o funzionali residui: è sufficiente un'unica piccola incisione al polso, lontano dalla zona di presa e di appoggio palmare;
- 3) Rapidità di esecuzione (5-6 minuti);
- 4) Sicurezza: gli strumenti sono calibrati e semplici da adoperare: se posizionati correttamente, la congruenza divaricatore-forbice elimina qualunque rischio;
- 5) Assenza di recidive, grazie al controllo visivo diretto del nervo mediano a canale aperto;
- 6) Rapidità e ottimizzazione del recupero funzionale, con possibilità di riprendere l'attività lavorativa 24 ore dopo l'intervento;
- 7) Versatilità e bassissimo costo dello strumentario, che può essere utilizzato più volte anche in altri tipi di chirurgia in diversi distretti.

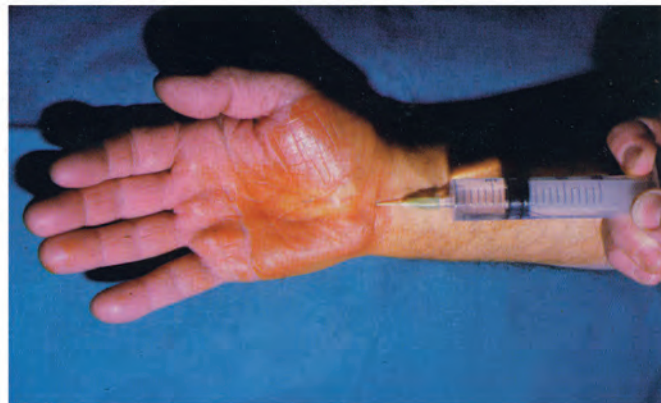
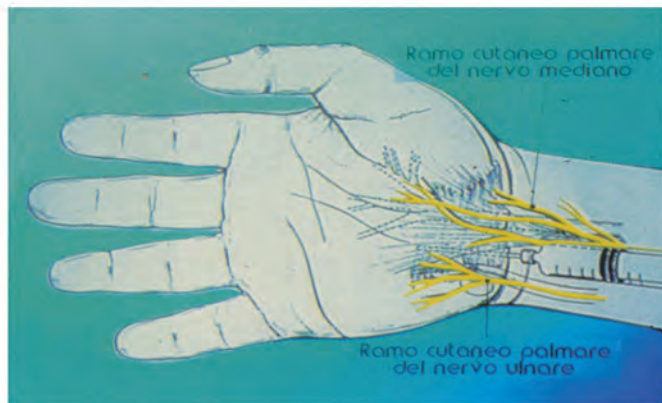

Fig. 29-2.

TECNICA

Anestesia locale: s'iniettano 3-4 cc di carbocaina all'1% intra e sottocute sia nella piega di flessione del polso (nell'area compresa fra i tendini del flessore radiale e ulnare del carpo), sia distalmente, tra sottocute e legamento trasverso del carpo.

I successivi 10 minuti vengono utilizzati per la preparazione del campo operatorio.

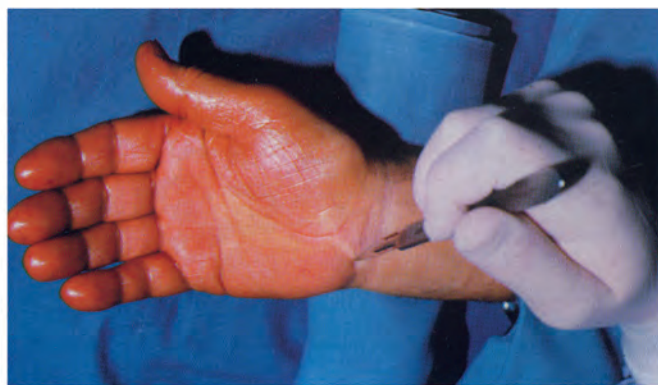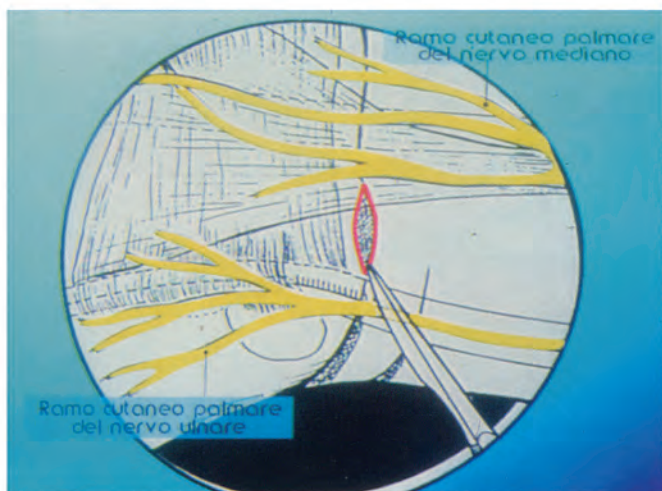


Fig. 29-3.

Il braccio è abdotto per circa 80°, la mano è mantenuta col palmo verso l'alto e il polso è esteso per circa 45° su un piano inclinato. S'incide la cute trasversalmente per circa 1,5-2 cm in corrispondenza della zona centrale della plica flessoria distale del polso. Quindi le forbici procedono per via smussa verso i piani più profondi, sezionando i tessuti longitudinalmente per evitare i rami cutanei sensitivi dei nervi ulnare e mediano. Se quest'ultimo decorre lungo l'area radiale dell'incisione, può essere isolato e delicatamente allontanato.

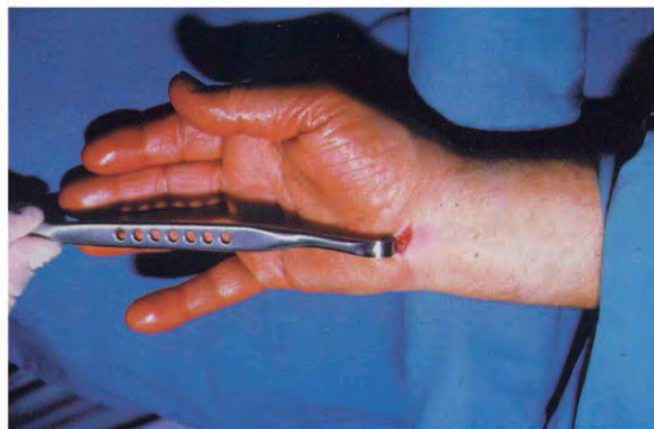
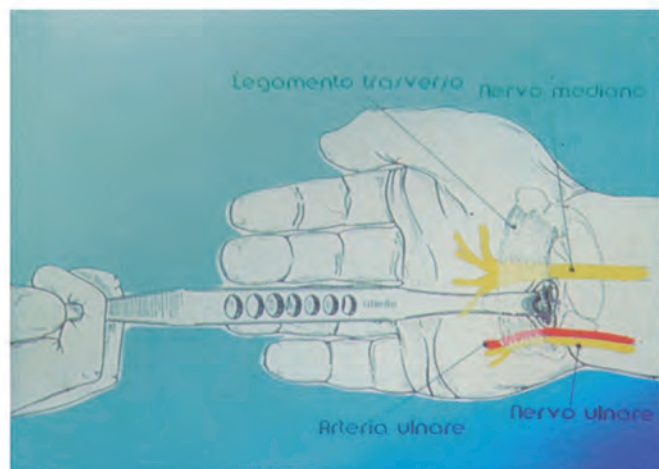


Fig. 29-4.

Raggiunta la fascia antibrachiale, le forbici penetrano per via smussa per circa 3 cm distalmente nello spazio delimitato da un lato dal sottocute e dalle fibre trasverse della fascia palmare superficiale e dall'altro dal bordo volare del legamento trasverso del carpo; rasentando quest'ultimo creano una sede per introdurre il divaricatore.

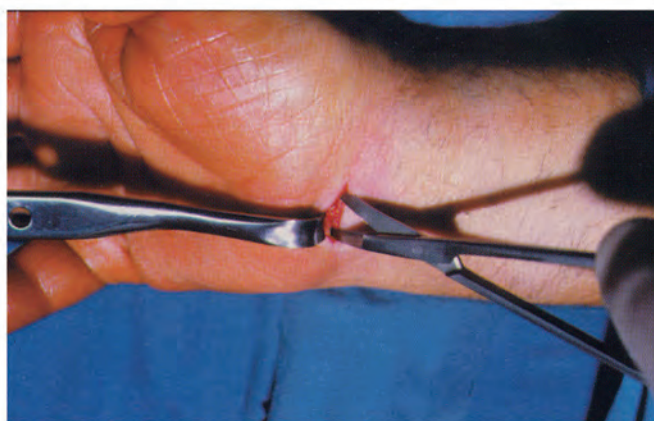
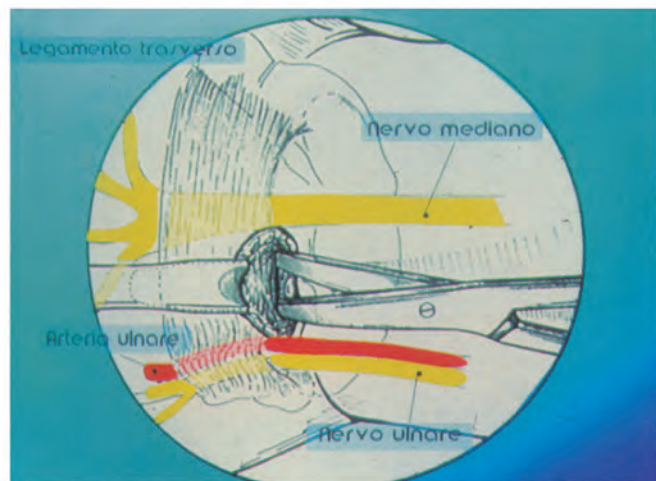


Fig. 29-5.

Quando è presente, il tendine palmare lungo può essere usato come repere: si pratica sempre per via smussa un'asola di circa 1 cm in senso trasversale nella fascia antibrachiale (al confine col retinacolo dei flessori), partendo dal lato ulnare del tendine. Sollevando delicatamente i margini dell'asola, si crea un piano tra la faccia dorsale del legamento trasverso e la membrana sinoviale dei tendini flessori superficiali, cosicché è possibile visualizzare il margine ulnare del nervo mediano.

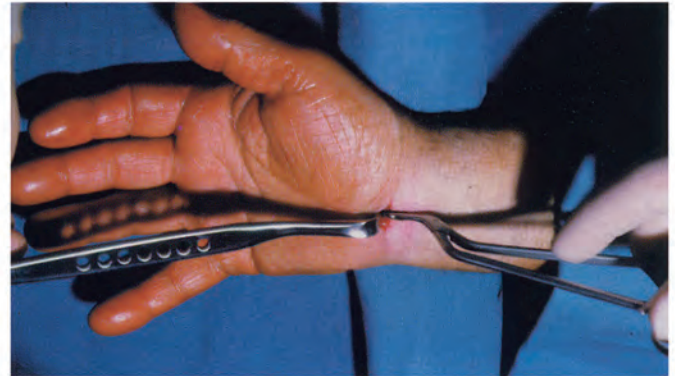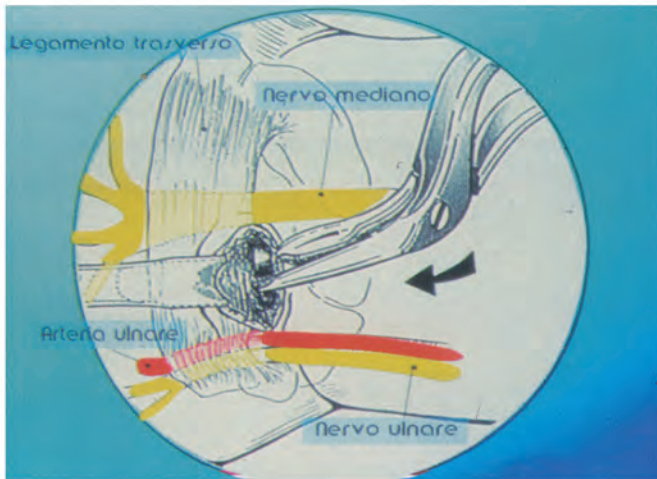


Fig. 29-6.

S'introduce la branca bottonuta nel bordo distale dell'incisione e si apre la forbice a seconda dello spessore del legamento trasverso (circa 3 mm o più in soggetti addetti a lavori manuali pesanti), in modo che la branca più corta s'impegni lungo la scanalatura del divaricatore: quest'ultima deve essere parallela al piano cutaneo della metà prossimale del palmo, mentre il divaricatore deve essere parallelo al margine radiale dell'anulare.

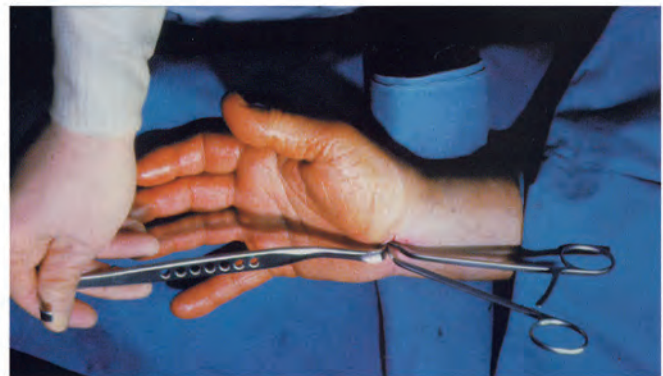
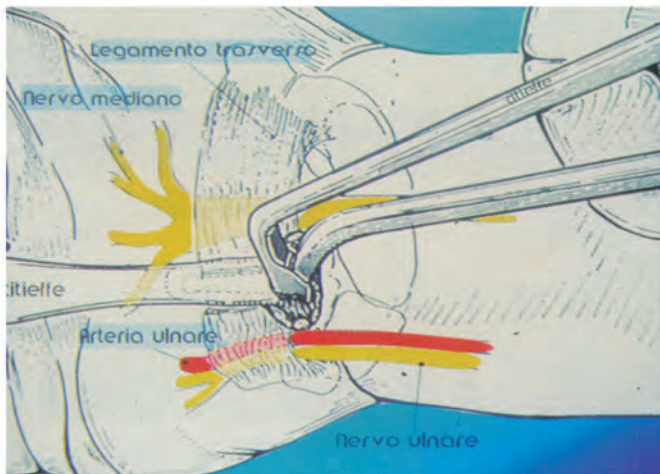


Fig. 29-7.

Dopo aver verificato l'esattezza della posizione, si spinge distalmente la forbice, che si arresterà contro il divaricatore dopo la completa sezione del legamento. Durante il taglio si avvertirà minor resistenza all'avanzamento della forbice 1-2 mm prima dell'arresto contro la spatola: questo conferma che il legamento trasverso è stato del tutto resecato e ciò può essere sottoposto ad ulteriore verifica palpando la punta bottonuta della forbice sottocute, al termine distale del tunnel.

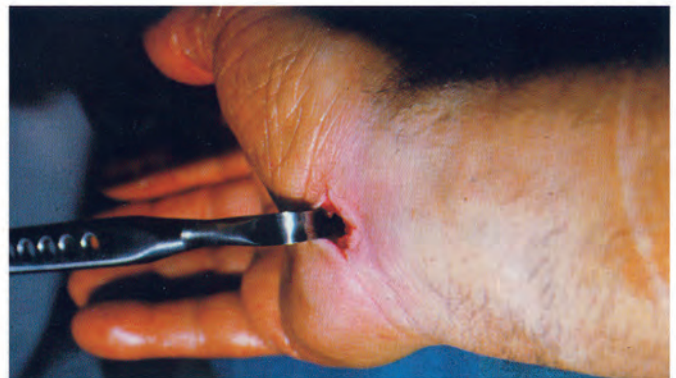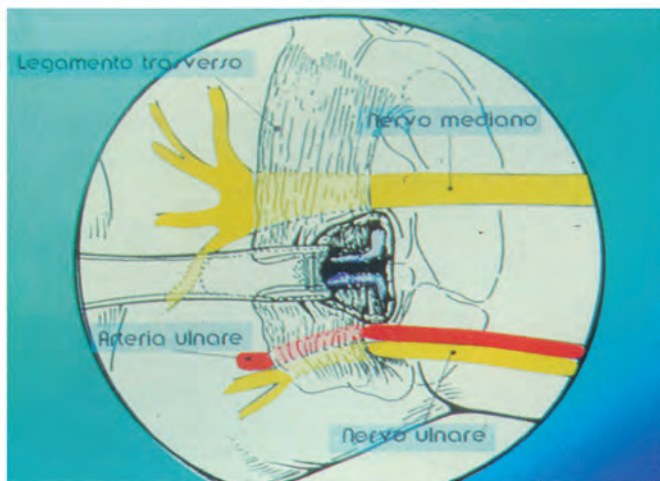


Fig. 29-8.

Togliendo la forbice e sollevando il divaricatore ancora in sede, si può ispezionare sia la sezione del legamento trasverso (i cui margini sono allontanati di circa 1 cm), sia il contenuto del canale carpale.

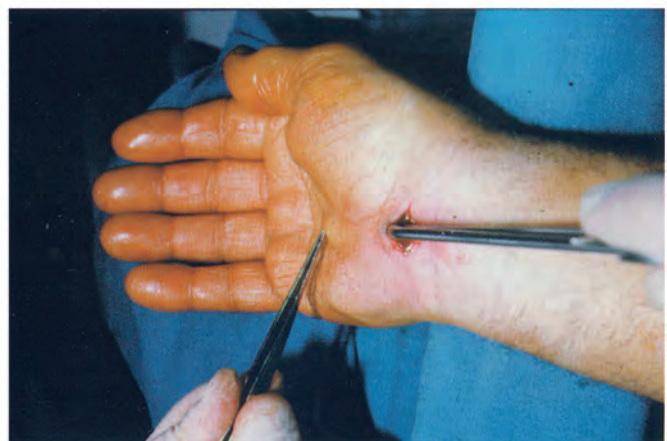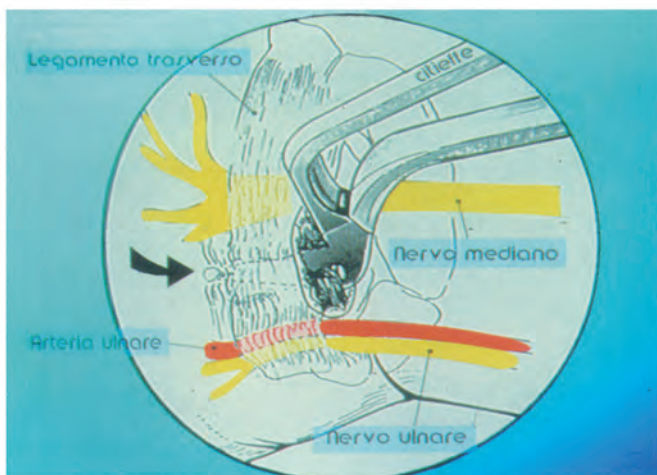


Fig. 29-9.

Se presenti, eventuali fibre trasverse troppo tese della fascia palmare possono essere sezionate introducendo la forbice chiusa poco oltre le medesime e facendola scorrere in direzione disto-proximale: l'incavo tagliente della branca bottonuta provvede automaticamente alla loro sezione.

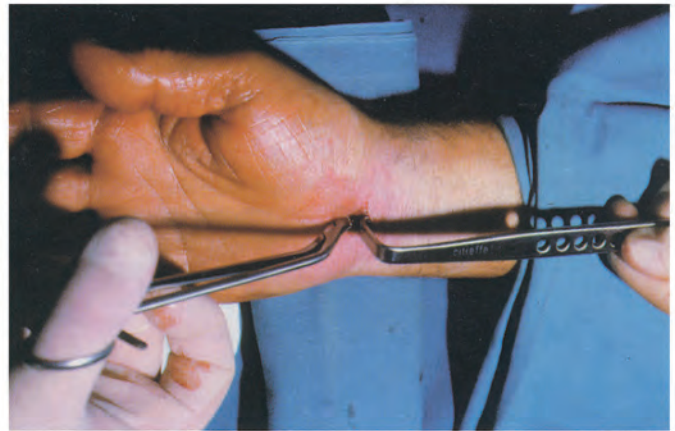
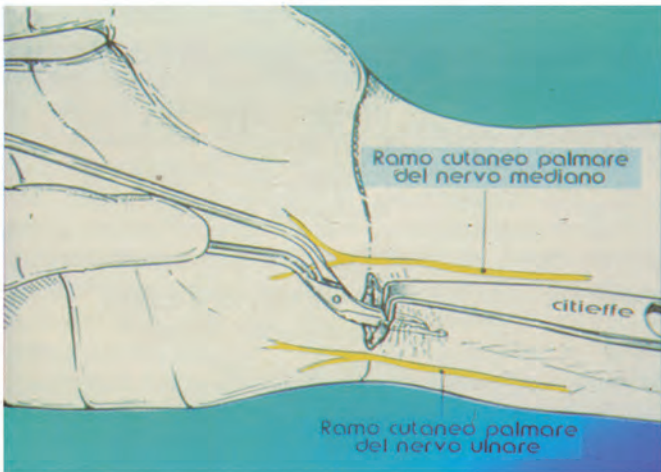


Fig. 29-10.

Usando l'altra branca del divaricatore (lo strumento deve essere capovolto), si solleva il bordo prossimale dell'incisione, poi si inserisce la branca bottonuta della forbice nella parte prossimale dell'asola praticata nella fascia antibrachiale e si esegue un'incisione longitudinale di 2 cm: ciò impedisce la compressione di questa struttura sul nervo mediano prossimalmente.

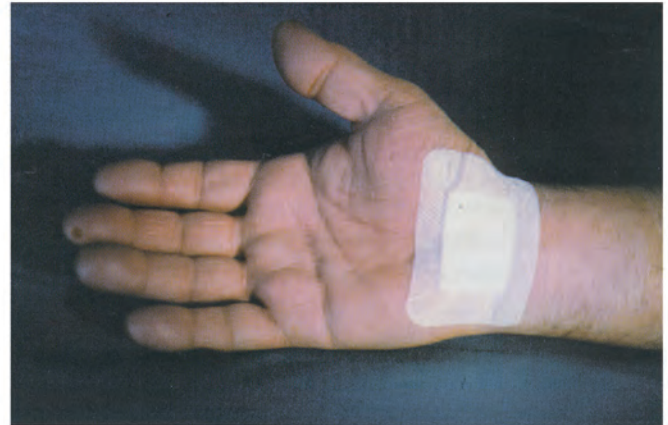
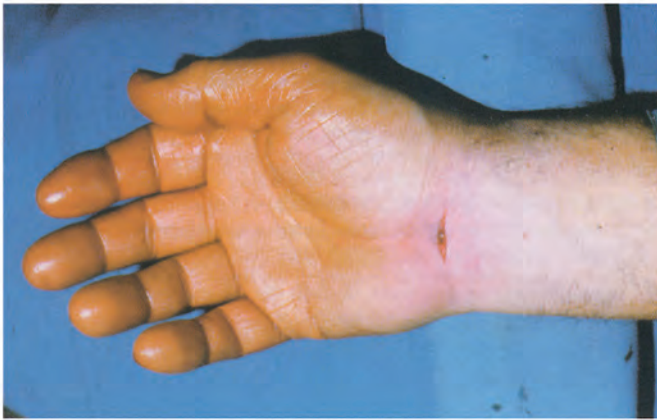
Fig. 29-11.

Si sutura la cute con 3-4 punti riassorbibili e si applica una medicazione con cotone, gelpack (ghiaccio) e benda elastica, da sostituire con un semplice cerotto dopo 6 ore.

Controindicazioni:

- Reinterventi;
- Compressione del nervo mediano dovuta a cisti, tumori, artrite reumatoide, anomalie vascolari o nervose;
- Deformità e/o rigidità del polso secondarie a vizi di consolidazione di fratture: in tali casi si può ampliare longitudinalmente l'incisione e completare l'intervento a cielo aperto.

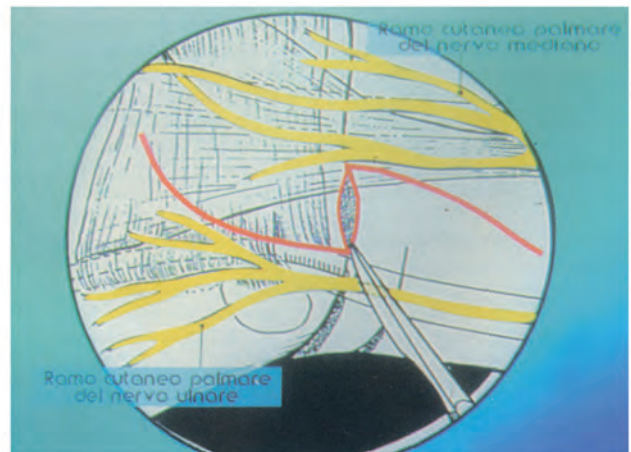


Fig. 29-12.

CASISTICA

CASI

Periodo Giugno '92 - Giugno '97

N° operazioni 277

N° pazienti 237

Bilaterali 40

SESSO

Femmine 195 (82,3%)

Maschi 42 (17,7%)

ETA'

Compresa tra 26 e 86 anni

Media 56 anni

LATO

Destro 164 (59,2%)

Sinistro 113 (40,8%)

FOLLOW UP

260 operazioni

220 pazienti

Controllati tra 3 e 30 mesi

PARAMETRI ESAMINATI

1) Motricità

2) Sensibilità

3) Segno di Tinel

4) Segno di Phalen

5) Pilar pain

6) Edema

7) Ipomiotrofia tenare

8) Ipertrofia e ipersensibilità
cicatriziale

9) EMG

**RIPRESA ATTIVITÀ
LAVORATIVA**

Parziale dopo 1,7 giorni

Totale dopo 5,1 giorni

STIME DEI RISULTATI

(valutazione del paziente)

Scarso 2

Sufficiente 2

Buono 2

Molto buono 10

Eccellente 244

CONCLUSIONI

Questa tecnica rappresenta un progresso nei confronti dei metodi tradizionali chirurgici ed endoscopici poiché utilizza strumenti versatili ed economici, consente un'esecuzione semplice e veloce con visualizzazione diretta del nervo ed assicura un rapido recupero funzionale. L'affidabilità del metodo è tanto più elevata quanto maggiore è l'abilità dell'operatore, che ovviamente si affina con l'esperienza: in effetti il risultato degli ultimi 142 interventi è stato sempre giudicato eccellente.

Bibliografia

1. De Tullio V.P.: A new Technique for the release of the Median Nerve at the Carpal Tunnel. Abstract Book 6th Congress of the International Federation of Societies for Surgery of the Hand. Helsinki 0. 478. 1995.
2. De Tullio V.P.: Una nuova tecnica per la decompressione del nervo mediano al tunnel carpale. Rivista di Chirurgia e Riabilitazione della mano e dell'arto superiore Vol. XXXII Fascicolo 2-3 pag. 153, 1995.
3. De Tullio V.P.: The Carpal Tunnel Syndrome: a review of 277 surgeries through Chien's technique. Abstract Book 7th Congress of the International Federation of Societies for Surgery of the Hand - Vancouver - Canada, P-M0 - 82, 1998.

RICOSTRUZIONE DEL LEGAMENTO TRASVERSO DEL CARPO

A. Lluch

La sezione del retinacolo dei flessori (RF) è considerata il trattamento più utile per la decompressione del nervo mediano al polso. Gli inconvenienti di questa tecnica sono l'insorgenza di una perdita della forza ed un dolore cicatriziale prolungato al palmo.

Molti autori attribuiscono la perdita della forza alla scomparsa dell'effetto puleggia del retinacolo sui tendini flessori; mentre la causa dell'insorgenza del dolore in corrispondenza della cicatrice, comunemente conosciuta con il nome di "Pillar pain", è ancora oggetto di controversia.

La ricostruzione del RF tende a diminuire l'incidenza di queste due complicanze.

Modifiche morfologiche del canale carpale dopo apertura del retinacolo dei flessori

Le variazioni morfologiche del canale carpale in pazienti sottoposti all'apertura del RF per il trattamento della sindrome del tunnel carpale (STC) sono state valutate con la TAC¹. I primi risultati apparsi in letteratura medica sono stati descritti da Lluch². Abbiamo misurato il diametro trasverso del canale carpale a livello della filiera prossimale e di quella distale. Si è scelto di misurare il diametro all'altezza della filiera distale per una migliore affidabilità e perché si tratta della sede in cui il nervo mediano subisce la maggiore compressione. Abbiamo misurato la distanza che separa il bordo radiale dell'uncino dell'uncinato dal bordo ulnare del trapezio. La misurazione a livello della prima filiera può essere alterata da uno spostamento ulnare del piriforme dopo sezione del RF, come è stato riscontrato in certi casi. Alcuni autori hanno anche osservato una sublussazione piso-piramidale, considerata la causa del continuo dolore ipotecare e che viene definita "sindrome dolorosa piso-piramidale"³.

Abbiamo controllato 13 pazienti¹. In 4, le misurazioni sono state effettuate sia prima che dopo l'intervento; nei restanti 9,

solo dopo l'intervento e la mano controlaterale è stata utilizzata come controllo. I valori medi registrati a livello della filiera distale erano di 20,2 mm, con un minimo di 18,2 ad un massimo di 23 mm. Dopo l'intervento le dimensioni risultavano aumentate solo di 1 mm. Era evidente che il maggior aumento di volume del canale carpale si registrava in corrispondenza del diametro antero-posteriore visto che il RF era spostato anteriormente ma non è stata effettuata nessuna misura del diametro antero-posteriore perché la TAC non è precisa come la RMN e quest'ultima al momento dello studio non era disponibile.

I primi risultati della misurazione della larghezza del canale carpale, eseguiti su una radiografia standard dopo apertura del RF, pubblicati nella letteratura in lingua inglese sono stati effettuati da Gartsman et al.⁴. Avevano misurato la distanza tra il margine anteriore del trapezio e l'uncino dell'uncinato in 50 pazienti su una proiezione radiografica standard del canale carpale con il polso in estensione di 50°. In 6 pazienti le misure sono state effettuate sia prima che dopo l'intervento; mentre nei restanti 44 il polso controlaterale serviva da controllo. L'aumento della larghezza del canale andava da 0 a 8,5 mm, con una media di 2,9 mm. L'aumento medio era quindi del 13,6% (da 0% a 52%), in corrispondenza del diametro trasversale del canale carpale.

Anche Viegas et al.⁵ misurarono il diametro trasverso del canale carpale su proiezioni radiografiche standard. Il numero di polsi controllati era di 87 ed erano controllati prima dell'intervento e dopo una media di 10 giorni dalla decompressione del nervo mediano in endoscopia secondo la tecnica di Chow⁶. Hanno riscontrato un allargamento medio di 1,7 mm (da 0 a 5 mm) il che rappresenta un aumento percentuale medio del 7% (da 0 a 25%).

Il primo riferimento bibliografico in lingua inglese riguardo la misurazione della larghezza del canale dopo apertura del RF con l'uso della RMN è quello di Richman et al.⁷. Misura-

rono il diametro trasverso di 15 mani in 14 pazienti con STC, prima e dopo 6 settimane dalla decompressione. Nel preoperatorio la larghezza media del canale era di $24 \text{ mm} \pm 2,4 \text{ mm}$. Sei settimane dopo l'intervento i valori erano di $25,5 \text{ mm} \pm 1,8 \text{ mm}$, per un aumento medio di $1,5 \text{ mm}$.

Kato et al.⁸ misurarono con la RMN il diametro trasverso del canale carpale di 10 mani trattate per STC mediante decompressione con l'endoscopia sottocutanea universale di Okutsu⁹. Questo era aumentato da $22,1 \text{ mm} \pm 2,2 \text{ mm}$ a $23,8 \text{ mm} \pm 1,0 \text{ mm}$ dopo l'intervento, per un incremento medio di $1,7 \text{ mm}$.

Garcia-Elias et al.¹⁰, misurarono la larghezza del canale in 21 polsi prima e dopo la sezione del RF. Utilizzarono due fili di Kirschner inseriti perpendicolarmente nel trapezio e nell'uncino dell'uncinato prima di operare, alla fine dell'intervento la distanza tra i due fili era aumentata dell'11%.

Chaise et al.¹¹ misurarono il volume carpale con la TAV in 22 polsi prima e dopo la decompressione. Osservarono un aumento variabile dal 7 al 44% del diametro antero-posteriore, mentre la larghezza non era quasi modificata.

Richman et al.⁷ sono stati i primi a misurare con la RMN sia il volume carpale che lo spostamento anteriore del contenuto del canale. Trovarono un aumento del volume da $6,3 \text{ ml} \pm 1,0 \text{ ml}$ a $7,8 \text{ ml} \pm 1,5 \text{ ml}$ dopo l'intervento, per una percentuale del $22\% \pm 14$. Il nervo mediano si era spostato volutamente in media di $3,5 \text{ mm} \pm 1,9 \text{ mm}$ rispetto alla sua posizione originale.

Kato et al.⁸ osservarono che l'area della sezione trasversa del canale, dopo una decompressione endoscopica, aumentava da 232 mm^2 a 320 mm^2 , con un significativo spostamento palmare postoperatorio dei tendini flessori rispetto alla loro posizione originale.

Ablove et al.¹², mediante l'ausilio della RMN, con un follow up medio di 24 settimane valutarono i cambiamenti morfologici verificatisi in 11 polsi dopo una decompressione endoscopica con accesso unico (Agee) ed in 7 polsi dopo una decompressione endoscopica con doppio accesso. Il diametro trasverso era aumentato mediamente di $1,0 \pm 1,5 \text{ mm}$ nel primo gruppo¹³ e di $0,6 \pm 0,3 \text{ mm}$ nel secondo; il volume carpale era aumentato del $23 \pm 12\%$ nel primo gruppo e del $26 \pm 13\%$ nel secondo.

Anche se da un punto di vista anatomico, il RF è responsabile della stabilità in senso trasverso del canale¹⁴, studi su cadavere hanno concluso che la differenza di carico in senso dorso palmare sull'arco carpale dopo l'apertura del RF rispetto a quella registrata nel preoperatorio¹⁵ era molto piccola. Quindi il RF non rappresenta un fattore importante nel mantenimento della stabilità dell'arco carpale.

Tutti gli studi eseguiti hanno dimostrato che l'aumento del volume carpale nel postoperatorio è la risultante di un lieve allargamento dell'arco carpale ma, soprattutto, è secondario allo spostamento anteriore del RF sezionato, che permette una migrazione anteriore del nervo mediano e dei tendini. Il canale carpale diventa più arrotondato nel postoperatorio e la sezione trasversa del canale di Guyon passa da un aspetto triangolare ad uno rotondo⁷.

Funzione di puleggia del retinacolo dei flessori

Il RF è una struttura anatomica molto resistente che contribuisce in forma minima al mantenimento della forma arcuata del canale. La sua funzione principale sembra essere quella di

una puleggia per mantenere i tendini flessori vicino al centro di rotazione del polso. Lo spostamento dei flessori anteriormente durante la flessione del polso, determina un allungamento relativo dell'unità muscolo tendinea dal punto di origine a quello d'inserzione, con conseguente diminuzione della contrattilità massima. Questo fenomeno è detto "curva di Blix"¹⁶ e spiega la diminuzione della forza di presa e della capacità di toccarsi il palmo con la punta delle dita man mano che aumenta la flessione del polso.

Molti chirurghi hanno notato che dopo l'apertura del RF si verifica una migrazione anteriore dei tendini flessori. Se l'incisione è ulnare, i flessori del IV e V dito tenderanno a spostarsi anteriormente all'uncino dell'uncinato, in particolar modo se il polso è flesso^{17,18}. È quindi evidente che il RF, avendo perso la sua funzione di puleggia, permetterà la migrazione anteriore dei tendini flessori, soprattutto quando il polso è flesso.

Il momento della forza (distanza dal centro di rotazione del polso) e l'escursione dei tendini flessori delle dita sono stati misurati su cadaveri da Kline e Moore¹⁹ prima e dopo la sezione del RF. Hanno notato che dopo la sezione del RF, i flessori superficiali (FSD) scivolavano a circa $5,8 \text{ mm}$ più lontano dal centro di rotazione del polso e i flessori profondi (FPD) a $6,2 \text{ mm}$. In queste circostanze la flessione del polso fa perdere circa il 25% dell'escursione dei FPD e 20% dei FSD, diminuendo la forza trasmessa alle dita dalla contrazione muscolare.

Gli studi di Brown et al.²⁰ e di Netscher et al.²¹ su cadavere hanno confermato l'importanza che ha il RF nel ruolo di puleggia, verificato che l'escursione dei tendini flessori era altrettanto alterata sia dopo una decompressione endoscopica che dopo quella a cielo aperto. Gli studi eseguiti da Netscher et al.²² su 10 arti superiori di cadavere, hanno dimostrato che la ricostruzione del legamento trasverso del carpo dava un vantaggio meccanico tale da rendere insignificanti le differenze tra il pre- ed il postoperatorio.

Perdita della forza di presa dopo la decompressione del canale carpale

La perdita soggettiva della forza di presa dopo la decompressione del canale carpale è stata presa in considerazione, negli anni passati, da Fissette e Onkelinx²³, che hanno riportato che questo dato era presente nel 25% dei pazienti operati. Nel 1987 (24), abbiamo per la prima volta dimostrato la perdita della forza di presa che insorge dopo l'apertura del RF nel trattamento della STC. Avevamo valutato la forza di presa in 220 mani di 120 donne e 25 maschi, con un follow up medio di 3 anni e 10 mesi (min 2 anni, max 8 anni e 9 mesi). La forza di presa è stata valutata tramite il dinamometro di Jamar con il polso a 20° di estensione e 20° di flessione. Il valore medio nel primo caso era di $20,6 \text{ Kg}$ per scendere a $13,5 \text{ Kg}$ con il polso in flessione. I valori registrati hanno dimostrato che le mani operate avevano perso una media del 16% della forza di presa se confrontata con il lato controlaterale non operato valutato in estensione. Con il polso in flessione la perdita di forza raggiungeva il 24% rispetto alla mano controlaterale nella stessa posizione.

La perdita della forza di presa e l'effetto corda d'arco dei tendini flessori sono stati valutati da Kiritsis e Kline²⁵ sia

dopo l'apertura del retinacolo in endoscopia che dopo la ricostruzione dello stesso. Lo studio è stato eseguito su 10 avambracci congelati di donne. La tecnica di ricostruzione del legamento utilizzata è stata quella di Jakab²⁶, mentre quella endoscopica era quella di Chow⁶. La sezione del RF, utilizzando sia la tecnica a cielo aperto che quella endoscopica, si è tradotta con una significativa perdita dell'escursione dei tendini durante i movimenti del polso. La ricostruzione del RF si è invece tradotta in un miglioramento, anche se piccolo.

Netscher et al.²⁷, in pazienti che avevano subito una decompressione del nervo mediano con e senza ricostruzione del RF, eseguirono una valutazione della forza di presa e una RMN. Notarono una migrazione anteriore del nervo mediano di 3,3 mm con l'apertura del canale e di 2,5 mm dopo ricostruzione. La differenza non è significativa, ma si deve considerare che lo studio con la RMN è di tipo statico ed eseguito con il polso in posizione neutra. Valutando la forza di presa osservarono che nel gruppo in cui era stato ricostruito il retinacolo, la forza di presa massimale e il pinch test si erano stabilizzati dopo 12 settimane dall'intervento.

Gellman et al.²⁸ valutarono la forza di presa in 24 polsi dopo decompressione del nervo mediano ed hanno osservato un recupero fino al 28% del valore preoperatorio dopo 3 settimane e del 73% dopo 6 settimane; il ritorno al valore preoperatorio si è realizzato dopo 3 mesi, ottenendo un risultato migliore rispetto agli altri gruppi di pazienti. Comunque, tutte queste valutazioni sono state registrate con il polso in estensione. Visto che la popolazione studiata non era omogenea, i dati postoperatori sono stati valutati in percentuale rispetto a quelli preoperatori nel lato omolaterale, dimostrando una grande differenza con la forza preoperatoria da 2,5 a 32,5 kg (da 5 a 75 libbre).

Karlson et al.²⁹ riportarono il confronto della forza di presa valutata in due gruppi di pazienti, uno che avevano subito un'apertura del RF e un'altro l'apertura seguita da ricostruzione. Con il polso in estensione il primo gruppo aveva una forza media di 82,7 (20,7-296,0) kPa mentre il secondo 106,8 (27,6-248,0) kPa. Stranamente, con il polso in flessione, il valore del primo gruppo era superiore a quello del secondo 124,0 (13,8-186,0) kPa contro 72,3 (13,8-137,8) kPa. È possibile che questi valori paradossali siano attribuiti alla valutazione dei pazienti subito dopo l'intervento e che in quelli che avevano subito la ricostruzione del RF l'incisione cutanea più ampia abbia causato un'inflammazione locale per un periodo più lungo.

Netscher et al.²² misurarono la forza di presa in 3 gruppi, composti ciascuno di 17 pazienti, a 6 e 17 settimane dopo decompressione del canale carpale. In un gruppo il RF era stato sezionato e non ricostruito, in un altro era stato ricostruito secondo la tecnica di Jakab²⁶ con i due lembi e nel terzo, il RF era stato ricostruito suturando il bordo ulnare dell'aponeurosi palmare al bordo radiale del RF. A 6 settimane la forza, nel gruppo con la ricostruzione con i lembi, era nettamente più alta rispetto agli altri due, a 12 settimane questa differenza era scesa leggermente.

In conclusione, tutti gli studi effettuati hanno dimostrato che la sezione del RF determina una perdita della forza di presa e ciò risulta più evidente con il polso in flessione. La ricostruzione del RF sembra ridurre questa perdita.

Tecnica di ricostruzione del retinacolo dei flessori

Visto che la sezione del RF nel trattamento della STC determina una perdita della forza di presa, alcuni autori hanno proposto la sua ricostruzione in allungamento.

Lluch^{1,30} ha pubblicato nel 1984 la prima descrizione conosciuta per la ricostruzione del RF nel trattamento della sindrome del canale carpale. Il RF fu sezionato obliquamente, in senso ulno radiale e disto prossimale (Fig. 30-1). L'inizio della sezione sul bordo ulnare distale è stata scelta per evitare di recidere il ramo motore del nervo mediano, a causa delle anomalie di decorso³¹. I bordi del RF così sezionati vengono fatti scivolare l'uno sull'altro, in senso opposto e successivamente suturati aumentando così il volume del canale (Figg. 30-2 e 30-3).

Kapandji³² ha descritto nel 1990 una tecnica di allungamento a zigzag dopo sezione del RF e la sua ricostruzione a lembi alternati al centro. Questa tecnica è stata eseguita su 46 mani, senza che venissero registrate complicanze postoperatorie, ma nel lavoro non era presentata alcuna valutazione a lungo termine della forza di presa.

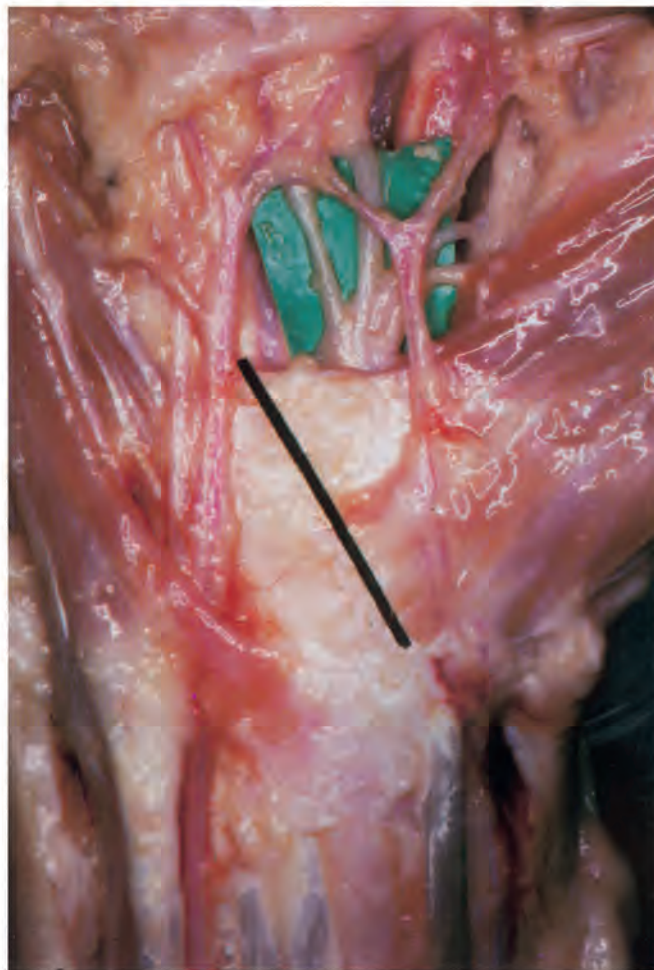


Fig. 30-1. Preparato anatomico che evidenzia l'incisione obliqua del RF. Il ramo motore e la branca sensitiva escono da sotto il margine distale del RF. Il tetto del canale di Guyon è stato rimosso per mostrare come l'arteria e il nervo ulnare emergono dal lato radiale del pisiforme. L'arteria ulnare e la branca anteriore dell'arteria radiale emergono dall'arcata palmare superficiale.

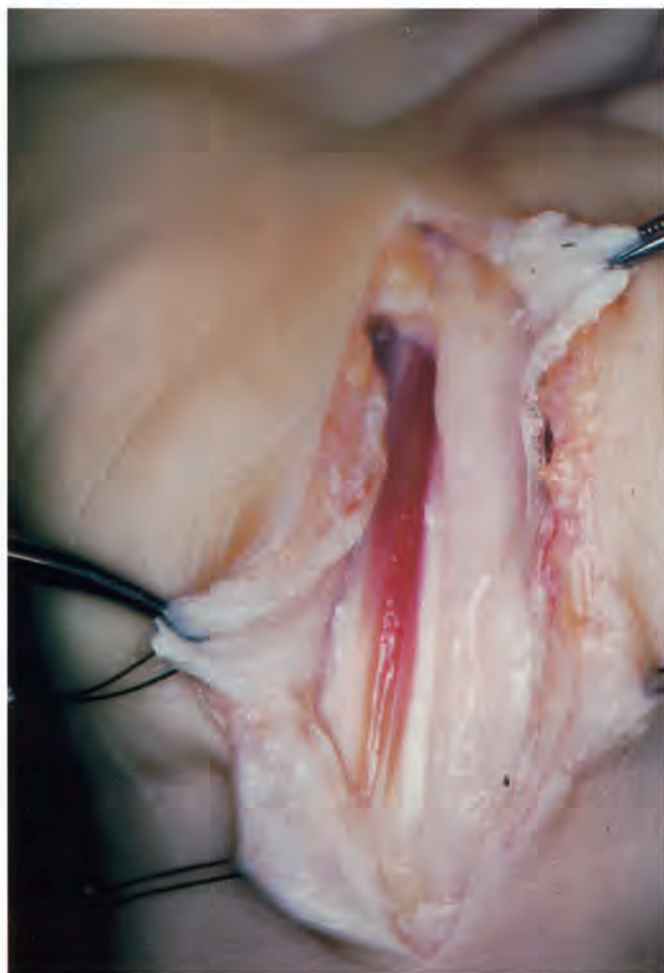

Fig. 30-2. L'incisione obliqua del RF forma due lembi. Quello radiale è più lungo distalmente quello ulnare prossimalmente. La dissezione di un lembo distale radiale evita la possibilità di ledere la branca motrice del nervo mediano se transretinacolare. Questa tecnica richiede un'incisione palmare più estesa.

Nello stesso anno Tubiana¹⁸ descrisse un'altra tecnica che consisteva nello scolpire un lembo di 1 cm dal bordo distale radiale del RF sezionato che veniva risuturato all'uncino dell'uncinato (Fig. 30-4). Non utilizza di routine questa tecnica, tranne nei casi in cui esiste una evidente sublussazione dei flessori all'esterno del canale carpale.

Jakab et al.²⁶ hanno adoperato un lembo distale radiale e uno prossimale ulnare per la ricostruzione del RF. L'accesso richiede una incisione palmare da 4 a 5 cm, come raccomandato da Taleisnik³³, dalla piega distale del polso lungo l'asse del quarto dito in senso prossimo distale (Fig. 30-5).

Hunter³⁸ consiglia una tecnica di allungamento con l'uso di una sezione obliqua del RF, come abbiamo fatto noi la prima volta, con un accesso palmare esteso di 8 a 10 cm.

Tecnica personale per la ricostruzione del retinacolo dei flessori

Dopo aver notato che tutti i pazienti trattati per la STC riportavano una perdita della forza di presa^{1,24}, si è deciso di eseguire la ricostruzione del RF in giovani maschi lavoratori. Fino al 1975 abbiamo usato un accesso palmare di 4 a 5 cm in linea

con l'asse principale del quarto dito, come suggerito da Taleisnik³³ (Fig. 30-6) per il trattamento del STC. Il RF è poi stato sezionato longitudinalmente vicino alla sua inserzione ulnare, risparmiando un lembo radiale integro del RF che dà un supporto ai tendini flessori e al nervo mediano, evitando il rischio che questo venga inglobato da una reazione cicatriziale (Fig. 30-7). Siamo rimasti molto soddisfatti dell'esito postoperatorio senza nessuna aderenza del nervo mediano alla cicatrice. La prima sezione obliqua del RF che abbiamo realizzato aveva richiesto un accesso longitudinale leggermente più lungo e più radiale, con il rischio di ledere il ramo cutaneo palmare del nervo mediano. Comunque l'attenzione era rivolta alla sezione del RF, al di sopra del nervo mediano, visto che in tutti i casi di recidiva il nervo era stato trovato inglobato da tessuto cicatriziale proveniente dai bordi sezionati del RF^{17,18,34} (Fig. 30-8). Per questa ragione, la tecnica di ricostruzione del RF è stata utilizzata solo nei primi 6 pazienti³⁵, perchè abbiamo preferito utilizzare un accesso più piccolo e più spostato ulnarmente.

Dal 1985 ricostruiamo il RF in tutti i pazienti, anche nelle revisioni per recidive di STC^{36,37}. Si utilizza un accesso palmare di 4 cm appena distale alla plica di flessione distale del polso, limite teorico tra innervazione cutanea del nervo mediano e del nervo ulnare, quindi zona in cui, teoricamente, sarebbe impossibile sezionare una branca cutanea palmare (Fig. 30-6). Si diseca il tessuto sottocutaneo ed eventualmente si distacca l'inserzione radiale del palmare breve, si incide longitudinalmente il tetto del canale di Guyon (Fig. 30-9 A e B). Con un uncino smusso si sposta ulnarmente il fascio vascolo nervoso ulnare. Il RF viene inciso sul bordo radiale dell'uncino dell'uncinato, approfondendo il bisturi fino a che non si vedano i tendini flessori delle dita, si prosegue, quindi, con l'incisione in senso distale fino al bordo distale del RF (Fig. 30-10). Questa manovra deve esser fatta avendo cura di proteggere l'arteria ulnare e l'arcata superficiale spostandoli distalmente. Si prosegue l'incisione prossimale del RF in senso ulnare con un angolo di 45° verso il pisiforme creando un lembo prossimo radiale più lungo di quello distale (Fig. 30-11). Il margine radiale prossimale del RF è suturato a quello ulnare, appena prossimale all'uncino dell'uncinato, con un filo 5-0 (Fig. 30-12). In questo modo il RF viene ricostruito in allungamento a livello dell'uncino dell'uncinato, punto in cui si può verificare una sublussazione dei tendini (Figg. 30-13, 30-14 e 30-15).

Il nervo mediano non viene toccato in quanto la neurolisi non è necessaria e, in certi casi, può essere dannosa (38, 39). Anche il tessuto fibroso che avvolge i tendini flessori non deve essere asportato, visto che non è una vera sinovite e non è la causa, ma una conseguenza dell'aumento della pressione intracanalicolare^{40,41}.

Nel postoperatorio il polso è mantenuto immobilizzato in lieve estensione per almeno 3 settimane per permettere la cicatrizzazione del RF.

Risultato dopo la ricostruzione del retinacolo dei flessori

Kapandji³², Tubiana¹⁸ e Hunter³⁴ non hanno riportato i risultati della forza di presa dopo l'uso di questa tecnica.

Jakab et al.²⁶ dopo aver ricontrollato, con un follow up minimo di 2 aa, 104 mani operate con questa tecnica non hanno notato nessuna perdita della forza di presa.


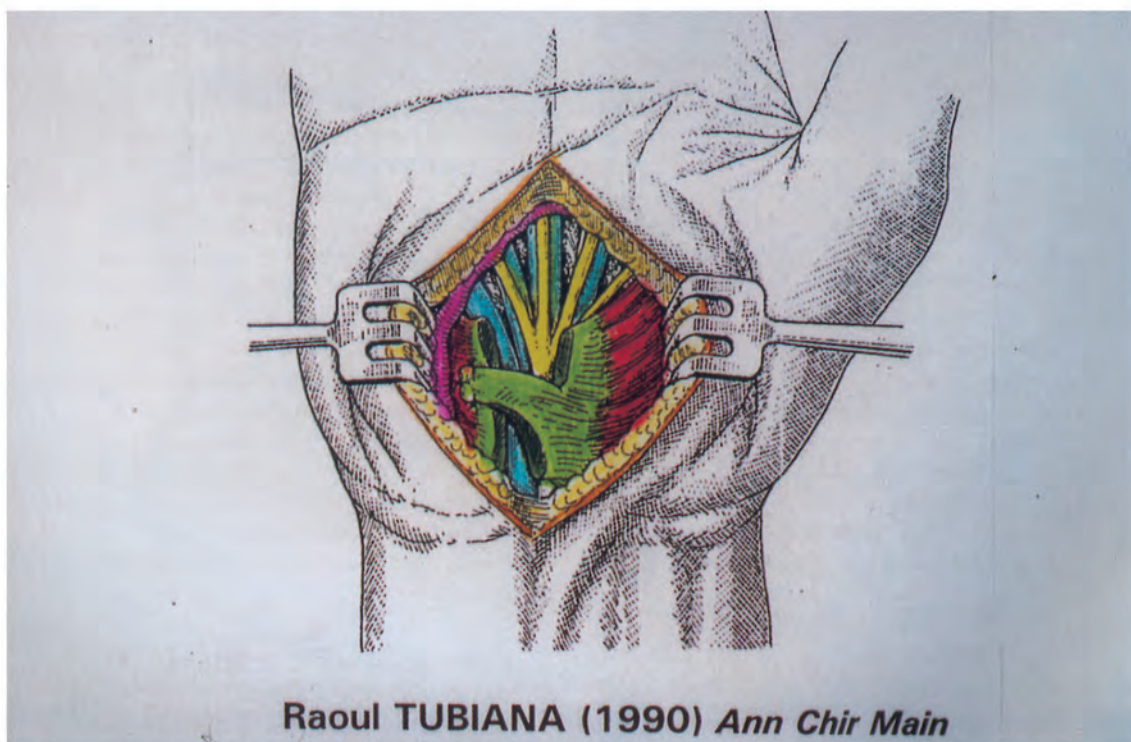


Fig. 30-3. Rappresentazione schematica della tecnica del lembo di scivolamento utilizzata per la prima volta dall'autore nella ricostruzione del RF.



Raoul TUBIANA (1990) *Ann Chir Main*

Fig. 30-4. Tubiana aveva proposto una ricostruzione del RF con un lembo di 1 cm dal margine distale dell'emiretinacolo radiale inciso e suturato sull'uncino dell'uncinato.

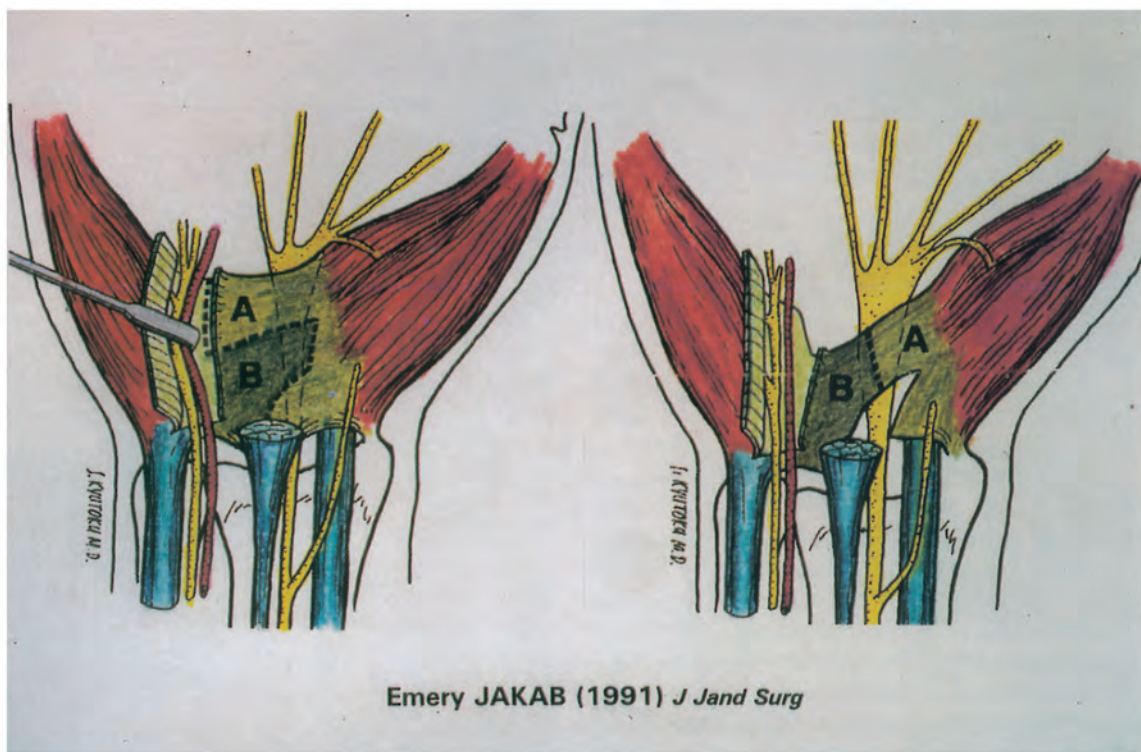


Fig. 30-5. Jakab ha utilizzato un doppio lembo per la ricostruzione del RF. Quello radiale distale era suturato su quello prossimale ulnare a livello della linea mediana.

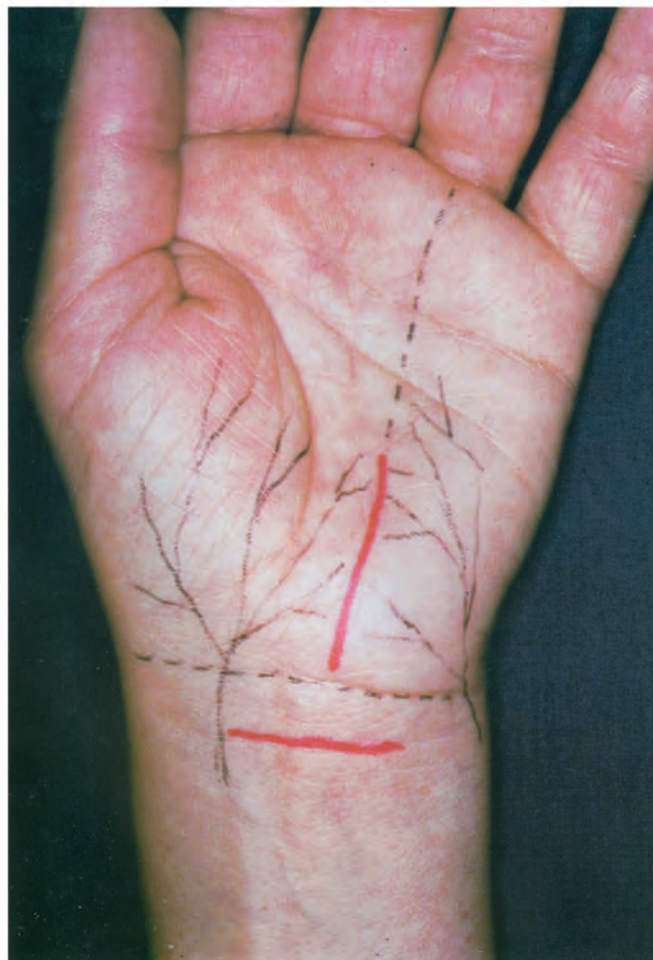


Fig. 30-6. La sezione del RF è di solito eseguita attraverso un accesso palmare di 4-5 cm appena distale alla plica di flessione del polso, in linea con l'asse maggiore del quarto dito, seguendo il limite teorico tra innervazione del nervo mediano e del nervo ulnare.




Fig. 30-7. Schema della sezione trasversa del polso a livello della prima filiera. Il tetto del canale di Guyon è aperto per facilitare la sezione del RF a livello della sua inserzione ulnare sul pisiforme e piramidale. Ciò permetterà di creare un lembo retinacolare liscio e integro sotto il quale potranno scivolare i tendini flessori, evitando il rischio di aderenze cicatriziali postoperatorie del nervo mediano.




Fig. 30-8. Schema della sezione trasversa del polso a livello della prima filiera. Non si deve incidere il RF nella sua parte mediana o sul lato radiale per evitare che la produzione di tessuto cicatriziale postoperatorio possa inglobare anche il nervo mediano ed essere responsabile di una recidiva.




Fig. 30-9. A, Schema del margine ulnare del RF. L'uncino dell'uncinato ed il pisiforme sono colorati in verde. L'uncino dell'uncinato è in linea con l'asse maggiore del quarto dito, mentre il pisiforme è più spostato ulnarmente. L'arteria e il nervo ulnare attraversano il polso passando nel canale di Guyon. B, Il fascio vascolo nervoso ulnare può essere chiaramente visto una volta aperto il canale di Guyon. L'arteria ulnare è più superficiale e radiale rispetto al nervo ulnare visto che nel suo decorso in senso distale deve avere questa posizione per partecipare alla formazione dell'arcata palmare superficiale.

Karlson et al.²⁹ hanno confrontato i risultati ottenuti con la semplice incisione del RF e quelli con la sua ricostruzione in allungamento senza trovare nessuna differenza significativa tra le due tecniche nella forza di presa. Usarono una tecnica simile a quella descritta da Kapandji³² con due lembi triangolari su ogni lato del RF. Osservarono che i pazienti operati con la tecnica dell'allungamento avevano un periodo di malattia più lungo, probabilmente per un trauma chirurgico più intenso.

Nel 1995 abbiamo cominciato uno studio prospettico misurando la forza di presa dei pazienti prima e tre mesi dopo l'intervento e fino ad un anno e abbiamo rilevato una lieve diminuzione della forza di presa nella maggior parte di loro. Abbiamo abbandonato lo studio sulla forza di presa visto che il maggior beneficio rilevato con questa tecnica era una diminuzione del così detto "pillar pain". In certi pazienti operati senza ricostruzione del RF⁴², si è notata l'insorgenza di una cicatrice palmare fibrosa e infiammata per molte settimane fino a 6 mesi. Certi pazienti lamentavano un tale dolore alla pressione in corrispondenza dell'incisione che si è reso necessario immobilizzarli con un bendaggio rigido. Nei casi operati con la ricostruzione del RF il dolore palmare era più corto, con una media da 1 a 3 settimane dopo la rimozione del gesso.

Dopo una decompressione del canale carpale molti pazienti lamentano un disagio causato da un'eccessiva fibrosi in corri-

spondenza dell'incisione palmare, che può durare anche per molti mesi⁴³⁻⁵¹. È nostra impressione che questo fenomeno sia dovuto alla formazione di un ponte eccessivamente fibrotico tra i due margini del RF inciso. In un altro studio abbiamo deciso di eseguire, in pazienti affetti da morbo di Dupuytren che dovevano essere trattati con una fasciotomia palmare, una incisione simile a quella dei pazienti affetti da STC. Nessuno di questi pazienti si è lamentato di un prolungato dolore palmare, come si poteva verificare in quelli operati con l'incisione del RF. Questa osservazione ci ha indotto a credere che la causa del dolore palmare non era secondario solo all'incisione cutanea, ma da collegare principalmente con i margini incisi del RF. Ricostruendo il retinacolo in allungamento, l'incidenza di una fibrosi postoperatoria diminuisce nettamente.

Attualmente crediamo che il vantaggio di una ricostruzione del RF sia nella diminuzione in intensità e in durata del dolore postoperatorio della cicatrice palmare. La persistenza della forza di presa è un beneficio secondario di questa tecnica.

Ricostruzione secondaria del retinacolo dei flessori

Il RF può anche essere ricostruito secondariamente nei pazienti che lamentano un effetto a corda d'arco dei tendini flessori di grave entità quando usano le mani con il polso in fles-

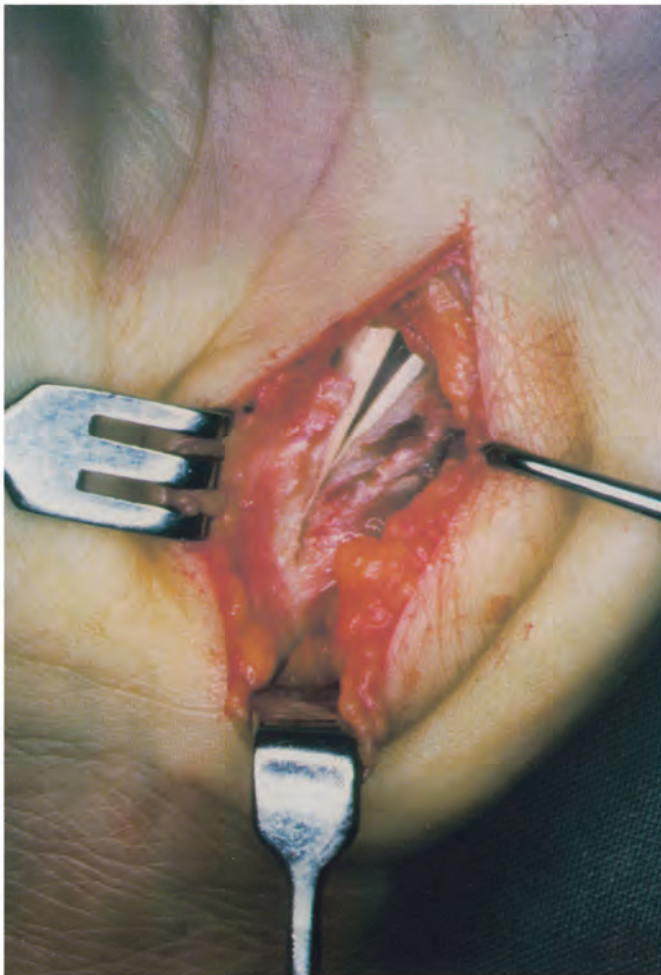

Fig. 30-10. Il fascio vascolo nervoso ulnare viene spostato ulnarmente dopo l'apertura del canale di Guyon. Il RF è poi inciso dal punto distale vicino all'uncino dell'uncinato. Si possono vedere bene il margine distale del RF e l'arcata palmare superficiale, ciò permette una completa incisione del RF evitando lesioni accidentali dell'arteria.

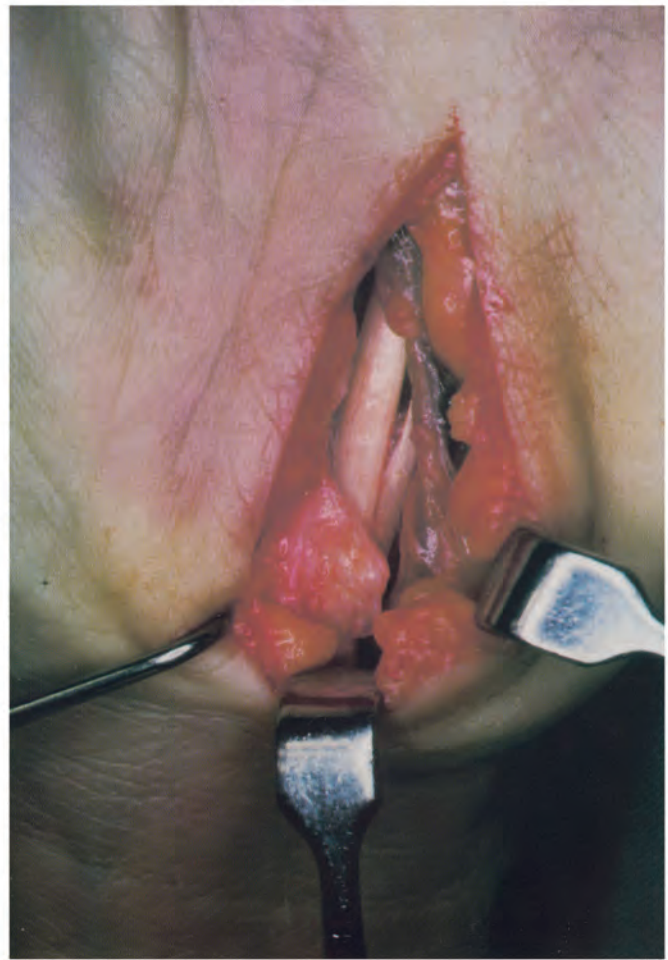

Fig. 30-11. Il RF viene, poi, inciso obliquamente verso il lato ulnare, creando un lungo lembo prossimale. In quest'immagine intraoperatoria sono visibili i flessori del quarto e quinto dito, l'arteria ulnare, il RF inciso e il largo lembo prossimale radiale.

sione. Questi problemi si riscontrano nei pazienti in cui il RF non è stato ricostruito. È da notare che la maggior parte di loro si adatta alla nuova situazione e rifiutano di sottoporsi ad un altro intervento chirurgico.

La valutazione della forza di presa è solitamente usata per saggiare certe tecniche chirurgiche. È comunque erraneo considerare questo test obiettivo solo perché è espresso in numeri. Rimane il fatto che la sua validità dipende dalla motivazione dei pazienti che possono, in certi casi, modulare la loro azione in modo da ottenere un vantaggio economico dall'eventuale risposta. Inoltre, Young et al.⁵² hanno dimostrato una fluttuazione della forza di presa tra 5,1 e 8,4 kg o tra 19,2% e 23,7% in un gruppo di 95 persone sane sottoposte ad 12 cicli di valutazione suddivise in tre periodi. Come qualunque altra attività umana, questa può essere condizionata da vari fattori come lo stato d'animo, la motivazione e la propria energia nel momento del test. I pazienti con una diminuzione della forza di presa dopo l'incisione del RF possono adattarsi alla nuova situazione eseguendo i movimenti con una limitata flessione del polso, visto che gran parte delle attività possono essere eseguite con il polso in flessione di solo 5°⁵³, malgrado che altri studi affermino che sono necessari almeno 40° gradi di flessione⁵⁴.

Abbiamo eseguito una ricostruzione secondaria del RF in solo due pazienti che soffrivano di distonia focale e in quelli in cui l'effetto corda d'arco dei flessori aveva peggiorato considerevolmente il quadro distonico. La perdita della forza di presa era il male minore rispetto al disagio nella manipolazione degli oggetti nelle faccende della vita quotidiana. Uno dei pazienti non era più in grado di scrivere perché l'effetto corda d'arco dei flessori aveva peggiorato la propria tendenza a tenere il polso flesso mentre scriveva. Tutti e due sono rimasti soddisfatti della ricostruzione del RF e non hanno riportato né un peggioramento né una stazionarietà del quadro neurologico per il fatto che il nervo mediano era stato collocato in posizione sottocutanea.

Il RF non può essere utilizzato per una riparazione secondaria se è stato asportato o se molto fibrotico. In questi casi usiamo una bandelletta tendinea dal flessore radiale del carpo (FRC) per la ricostruzione. Si dissectiona una bandelletta distale larga metà del FRC cominciando a circa 5 cm prossimalmente alla piega di flessione del polso. La dissezione deve prolungarsi fino alla base del secondo metacarpale o fino alla parte distale del suo compartimento a livello del trapezio. Il bordo libero è fatto passare in un occhiello nel RF rimanente, in

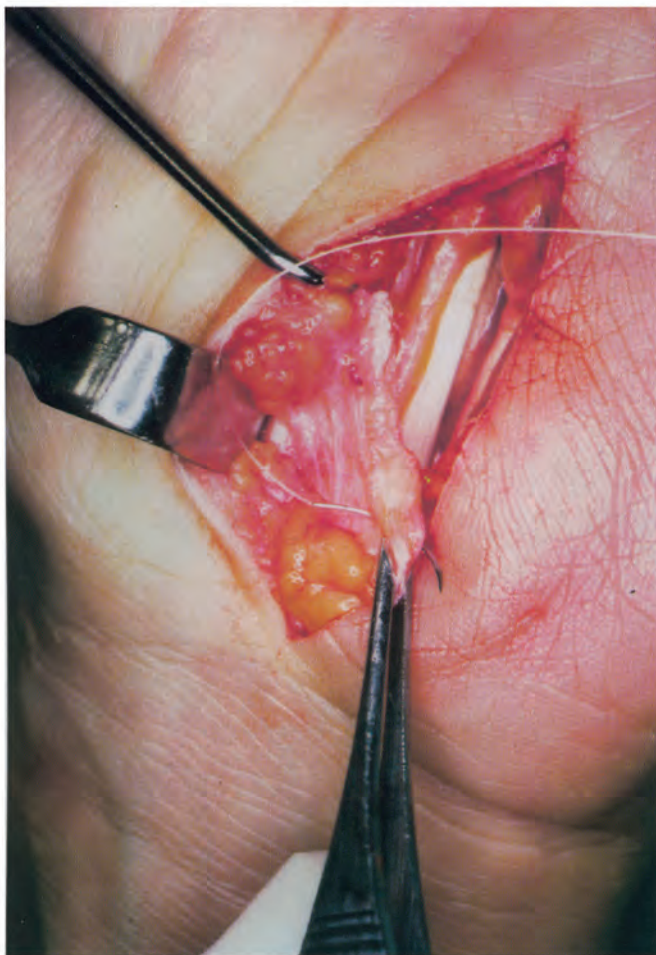


Fig. 30-12. Si applica un punto di sutura sul bordo del lembo prossimale radiale del RF.

prossimità dell'uncino dell'uncinato. La bandelletta tendinea è poi suturata sotto tensione sul lato radiale del canale carpale a livello del tubercolo dello scafoide (Fig. 30-16). Ciò creerà una puleggia resistente che manterrà i tendini flessori nel contesto del canale carpale. Il nervo mediano viene mantenuto collocato nel tessuto sottocutaneo per evitare una compressione secondaria nel canale carpale (Fig. 30-17).

Conclusioni

La sezione del RF determina uno spostamento anteriore dei tendini flessori lontani del centro di rotazione dell'articolazione del polso. L'entità di questo spostamento dipende dalla posizione del polso. In flessione si verifica un aumento dell'effetto corda d'arco dei flessori con conseguente allungamento relativo dell'unità muscolo tendinea e diminuzione della sua contrattilità massima. Questo spiega la ragione per cui si ha una perdita della forza di presa ed un'aumentata difficoltà a flettere le dita man mano che aumenta la flessione del polso.

Gli studi biomeccanici su cadavere hanno rivelato che esiste solo una piccola differenza tra la tecnica endoscopica e quella a cielo aperto per quello che riguarda l'insorgenza dell'effetto corda perché la fascia palmare non arriva a sostituire

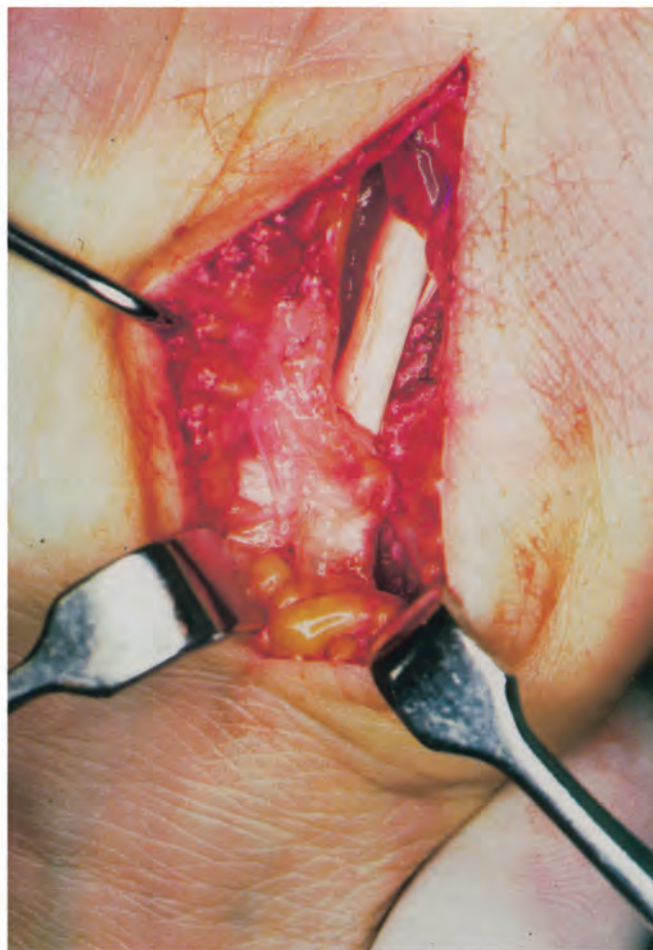


Fig. 30-13. Il lembo radiale viene suturato al bordo ulnare del RF a livello o appena prossimale all'uncino dell'uncinato. In questo modo il RF è ricostruito in allungamento prevenendo la lussazione dei tendini flessori osservati nelle Figure 30-11 e 30-12.

efficacemente l'effetto del RF nella prevenzione dello spostamento anteriore dei tendini flessori. Questo fenomeno può essere evitato solo con la ricostruzione del RF.

Rispetto alle altre, la tecnica descritta ha vari vantaggi:

- Aumenta di poco il tempo chirurgico visto che necessita solo di una sutura in più ed è facile a realizzare.
- Può essere eseguita con un accesso minimo e sotto anestesia locale.
- Il RF è inciso dal lato ulnare il più lontano possibile dal nervo mediano, ciò evita il suo incarceramento nel tessuto cicatriziale.

Le altre tecniche di ricostruzione del RF richiedono un tempo operatorio più lungo e creano una cicatrice del RF in vicinanza del nervo mediano che dovrebbe essere evitata.

L'unico svantaggio della ricostruzione del RF è che richiede un'immobilizzazione di tre settimane. Malgrado questo, tutti i pazienti sono molto soddisfatti della procedura visto che sia l'incidenza che l'intensità del dolore palmare postoperatorio diminuiscono nettamente. Probabilmente sia la riparazione del RF che l'immobilizzazione in gesso sono responsabili della diminuzione della fibrosi palmare. Comunque la cosa più importante è il fatto che i pazienti trattati in questo modo non si lamentano di perdita di forza né vanno incontro a recidive.

Fig. 30-14. Schema del RF in funzione del nervo mediano e ulnare. Il nervo mediano attraversa il canale carpale sul suo lato radiale. Il nervo ulnare invece scorre nel canale di Guyon superficialmente alla parte prossimale del canale carpale. La parte prossimale del lato ulnare del RF è più lunga rispetto a quella distale.




Fig. 30-15. Schema della tecnica chirurgica di ricostruzione del RF. A sinistra, il tetto del canale di Guyon è aperto esponendo il fascio vascolo nervoso. Al centro, il RF è stato inciso obliquamente vicino alla sua inserzione ulnare in modo da creare un lungo lembo prossimale radiale. Sulla sinistra, il lembo è suturato sul bordo ulnare del RF inciso in vicinanza all'uncino dell'uncinato.

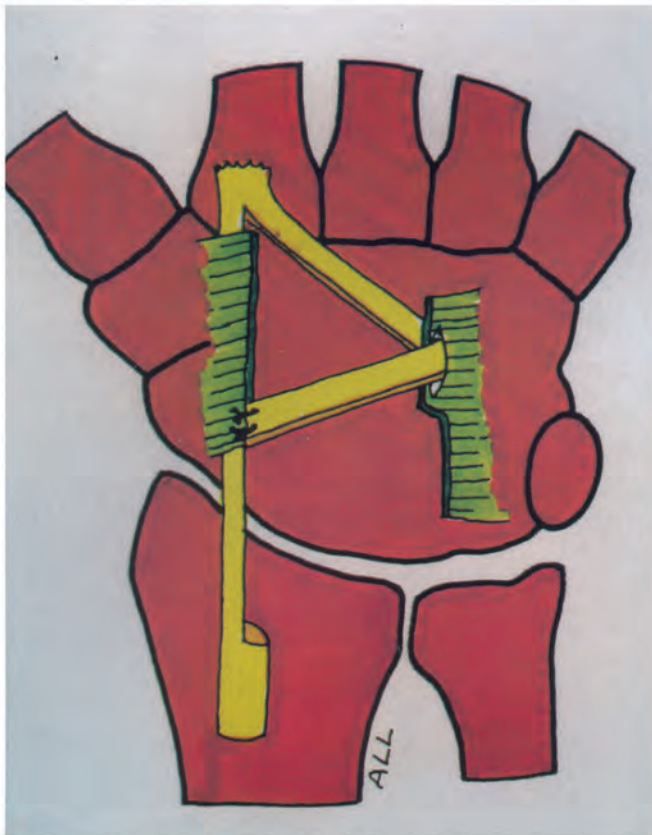


Fig. 30-16. Schema della tecnica chirurgica di ricostruzione secondaria del RF utilizzata dall'autore. Si fa passare una bandelletta del FRC con inserzione distale attraverso un occhiello in ciò che rimane del RF il più vicino dell'uncino dell'uncinato. Il bordo libero della bandelletta è poi suturato sul margine radiale del RF a livello del tubercolo dello scafoide.

Bibliografia

1. Lluch A: Abordaje palmar en el tratamiento del síndrome del túnel carpiano. Revisión personal a largo plazo de 147 manos. *Rev Esp Cir Mano* 12: 7-32, 1984.
2. Lluch A: Carpal tunnel syndrome: Morphological changes after the release of the transverse carpal ligament (letter) *J Hand Surg* 17A: 379, 1992.
3. Seradge H, Seradge E: Pisto-triquetral pain syndrome after carpal tunnel release. *J Hand Surg* 14A: 858-862, 1989.
4. Gartsman GM, Kovach JC, Crouch CC, Noble PhC, Bennett JB: Carpal arch alteration after carpal tunnel release. *J Hand Surg* 11A: 372-374, 1986.
5. Viegas SF, Pollard A, Niminski K: Carpal arch alteration and related clinical status after endoscopic carpal tunnel release. *J Hand Surg* 17A: 1012-1016, 1992.
6. Chow JCY: Endoscopic release of the carpal ligament: a new technique for carpal tunnel syndrome. *Arthroscopy* 5: 19-24, 1989.
7. Richman JA, Gelberman RH, Rydevik BL, Hajek PC, Braun RM, Gyls-Morin VM: Carpal tunnel syndrome: Morphologic changes after release of the transverse carpal ligament. *J Hand Surg* 14A: 852-857, 1989.
8. Kato T, Kuroshima N, Nimomiya S, Okutsu I: Effects of Endoscopic Release of the Transverse Carpal Ligament on Carpal Canal Volume. *J Hand Surg* 19A: 416-419, 1994.
9. Okutsu I, Ninomiya S, Natsuyama M et al: Subcutaneous operation and examination under Universal Endoscope. *J Jpn Orthop Assoc* 61: 491-498, 1987.
10. Garcia-Elias M, Sanchez-Freijo JM, Salo JM, Lluch A: Dynamic changes of the transverse carpal arch during flexion-extension of the wrist: Effects of sectioning the transverse carpal ligament. *J Hand Surg* 17A: 1017-1019, 1992.
11. Chaise F, Roger B, Laval-Jeantet M, Alhomme Ph: Exploration tomodensitométrique des modifications anatomiques du poignet entraînées par la section du ligament annulaire antérieur. *Rev Chir Orthop* 72: 297-302, 1986.

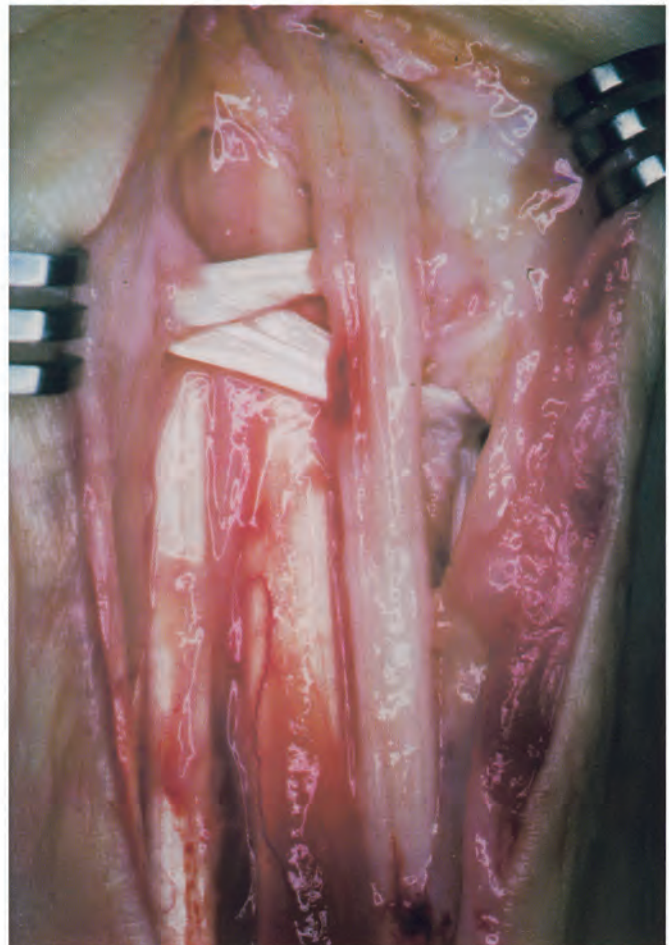


Fig. 30-17. Foto intraoperatoria della ricostruzione del RF con una bandelletta del FRC. Tutti i tendini flessori sono stabilmente trattenuti nel canale carpale grazie ad una doppia puleggia inserita tra i margini ossei radiale ed ulnare del canale carpale. Il nervo mediano è posizionato in sede sottocutanea per evitare una compressione secondaria.

12. Ablove RH, Peimar CA, Diaio E, Oliverio R, Kuhn JP: Morphologic changes following endoscopic and two-portal subcutaneous carpal tunnel release. *J Hand Surg* 19A: 821-826, 1994.
13. Agee JM, McCarroll RH, Tortosa R, Berry D, Szabo RM, Peimer CA: Endoscopic release of the carpal tunnel: a randomized prospective multicenter study. *J Hand Surg* 17A: 987-995, 1992.
14. Kaplan EB: Functional and surgical anatomy of the hand. Philadelphia: JB Lippincott, 1965, pp 188.
15. Garcia-Elias M, Kai-Nan A, Cooney WP et al: Stability of the transverse carpal arch: An experimental study. *J Hand Surg* 14A: 277-282, 1989.
16. Blix M: Die lange und die spannung des muskels. *Skandinavisches Arch Physiol* 3: 295-318, 1891.
17. Hagen JK, Sennwald D, Das KTS: Ursache einer ungenügenden Operationstechnik? *Helv Chir Acta* 57: 125-128, 1990.
18. Tubiana R: Carpal tunnel syndrome: some views on its management. *Ann Hand Surg* 9: 325-330, 1990.
19. Kline SC, Moore JR: The transverse carpal ligament. An important component of the digital flexor pulley system. *J Bone Joint Surg* 74A: 1478-1485, 1992.
20. Brown RA, Gelberman RH, Seiler JG et al: Carpal tunnel release: A prospective randomized assessment of open and endoscopic methods. *J Bone Joint Surg* 75A: 1265-1275, 1993.
21. Netscher D, Dinh T, Cohen V, Thornby J: Division of the transverse carpal ligament and flexor tendon excursion: Open and endoscopic carpal tunnel release. *Plast Rec Surg* 102: 773-778, 1998.
22. Netscher D, Steadman AK, Thornby J, Cohen V: Temporal changes in grip and pinch strength after open carpal tunnel release and the effect of ligament reconstruction. *J Hand Surg* 23A: 48-54, 1998.

23. Fissette J, Onkelinx A: Treatment of carpal tunnel syndrome. Comparative study with and without neurolysis. *Hand* 11: 206-210, 1979.
24. Lluch A: El síndrome del túnel carpiano. Barcelona: Editorial Mitre. pp: 137-140, 1987.
25. Kiritsis P G, Kline S C: Biomechanical Changes after Carpal Tunnel Release: A Cadaveric Model for Comparing Open, Endoscopic, and Step-Cut Lengthening Techniques. *J Hand Surg* 20A: 173-180, 1995.
26. Jakab E, Ganos D, Cook FW: Transverse carpal ligament reconstruction in surgery for carpal tunnel syndrome: A new technique. *J Hand Surg* 16A: 202-206, 1991.
27. Netscher D, Mosharafa A, Lee M, Polsen Ch, Choi H, Steadman AK, Thornby J: Transverse carpal ligament: Its effect on flexor tendon excursion, morphologic changes of the carpal canal, and on pinch and grip strengths after open carpal tunnel release. *Plast Rec Surg* 100: 636-642, 1997.
28. Gellman H, Kan D, Gee V, Kuschner SH, Botte MJ: Analysis of pinch and grip strength after carpal tunnel release. *J Hand Surg* 14A: 863-864, 1989.
29. Karlsson M K, Lindau T, Hagberg L: Ligament lengthening compared with simple division of the transverse carpal ligament in the open treatment of carpal tunnel syndrome. *Scand J Plast Reconstr Hand Surg* 31: 65-69, 1997.
30. Lluch A: Transverse carpal ligament reconstruction for carpal tunnel syndrome. (letter) *J Hand Surg* 18A: 170-171, 1993.
31. Lanz U: Anatomical variations of the median nerve in the carpal tunnel. *J Hand Surg* 2: 44-53, 1977.
32. Kapandji AI: La plastie d'agrandissement du ligament annulaire antérieur du carpe dans le traitement du syndrome du canal carpien. *Ann Chir Main* 9: 305-313, 1990.
33. Taleisnik J: The palmar cutaneous branch of the median nerve and the approach to the carpal tunnel. *J Bone Joint Surg* 55A: 1212-1217, 1973.
34. Hunter JM: Reconstruction of the transverse carpal ligament to restore median nerve gliding. The rationale of a new technique for revision of recurrent median nerve neuropathy. *Hand Clin* 12: 365-378, 1996.
35. Lluch A: El síndrome del túnel carpiano. Barcelona: Editorial Mitre. pp: 118-120, 1987.
36. Lluch A: Carpal tunnel-ligament reconstruction. *Corresp Newsletter Am Soc Surg Hand* 1989: 39.
37. Lluch A: Carpal tunnel surgery. In: Technical tips for hand surgery (Eds: Kasdan ML, Amadio PC, Bowers WH). Philadelphia: Hanley & Belfus, Inc. pp: 168-170, 1994.
38. Lluch A: El síndrome del túnel carpiano. Barcelona: Editorial Mitre. pp: 177, 1987.
39. Mackinnon SE, McCabe S, Murray JF et al: Internal neurolysis fails to improve the results of primary carpal tunnel decompression. *J Hand Surg* 16A: 211-218, 1991.
40. Lluch A: Thickening of the synovium of the digital flexor tendons: cause or consequence of the carpal tunnel syndrome? *J Hand Surg* 17B: 209-212, 1992.
41. Nakamichi K, Tachibana S: Histology of the transverse carpal ligament and flexor tenosynovium in idiopathic carpal tunnel syndrome. *J Hand Surg* 23A: 1015-1024, 1998.
42. Lluch A: El síndrome del túnel carpiano. Barcelona: Editorial Mitre. pp: 132-133, 1987.
43. Cseutz KA, Thomas JE, Lambert EH, Love JG, Lipscomb PR: Long term results of operation for carpal tunnel syndrome. *Mayo Clinic Proc* 41: 232-241, 1966.
44. Hybinette CH, Mannerfelt L: The carpal tunnel syndrome. A retrospective study of 400 operated patients. *Acta Orth Scand* 46: 610-620, 1975.
45. Das SK, Brown HG: In search of complications in carpal tunnel decompression. *Hand* 8: 243-249, 1976.
46. MacDonald RI, Lichtman DM, Hanlon JJ, Wilson JN: Complications of surgical release for carpal tunnel syndrome. *J Hand Surg* 3: 70-76, 1978.
47. Erdman MWH: Endoscopic carpal tunnel decompression. *J Hand Surg* 19B: 5-13, 1994.
48. Bande S, DeSmet L, Fabry G: The results of carpal tunnel release: open versus endoscopic technique. *J Hand Surg* 19B: 14-17, 1994.
49. Shinya K, Lanzetta M, Conolly B: Risk and complications in endoscopic carpal tunnel release. *J Hand Surg* 20B: 222-227, 1995.
50. Kluge W, Simpson RG, Nicol AC: Late complications after open carpal tunnel decompression. *J Hand Surg* 21B: 205-207, 1996.
51. Karlsson M K, Lindau T: Complications and outcome in open carpal tunnel release. *Ann Chir Main* 18: 115-121, 1999.
52. Young VL, Pin P, Kraemer BA et al: Fluctuation in grip and pinch strength among normal subjects. *J Hand Surg* 14A: 125-129, 1989.
53. Palmer AK, Werner FW, Murphy D, Glisson R: Functional wrist motion: a biomechanical study. *J Hand Surg* 10A: 39-46, 1985.
54. Ryu J, Cooney WP, Askew LJ, An K-N, Chao EYS: Functional ranges of motion of the wrist joint. *J Hand Surg* 16A: 409-419, 1991.

RICOSTRUZIONE DEL LEGAMENTO TRASVERSO DEL CARPO

BASI TEORICHE, DATI SPERIMENTALI E RISULTATI CLINICI

M. Altissimi

INTRODUZIONE

Le variazioni di forza successive alla sezione del legamento trasverso del carpo nei pazienti operati per sindrome del tunnel carpale sono state oggetto di numerose osservazioni statistiche, studi sperimentali e studi clinici. Infatti la riduzione postoperatoria di forza, che generalmente si osserva, e i suoi tempi di recupero contribuiscono in modo sostanziale a determinare i tempi di ripresa dell'attività lavorativa dei pazienti. Peraltro anche l'utilizzazione di tecniche endoscopiche trova una sua giustificazione nella ricerca di un metodo che consenta un più rapido recupero postoperatorio della forza e un più precoce reinserimento del paziente nella sua attività lavorativa.

La ricostruzione del legamento trasverso del carpo dopo plastica di allungamento è stata in questi anni eseguita da alcuni sulla base di considerazioni teoriche riguardanti la funzione che il legamento svolge come puleggia di riflessione per i tendini flessori al polso e tecniche chirurgiche di ligamentoplastica sono state pubblicate all'inizio degli anni '90^{6,7}. La reale efficacia della ligamentoplastica nel modificare favorevolmente le variazioni postoperatorie di forza nei pazienti operati per sindrome del tunnel carpale, rispetto al metodo tradizionale della semplice sezione a cielo aperto, è tuttavia oggetto di controversia dal momento che esistono dati sperimentali ed esperienze cliniche contrastanti.

In questo capitolo verranno discussi i presupposti teorici che giustificano la proposta di ricostruzione del legamento, la tecnica chirurgica di Jakab, che è stata più spesso utilizzata e per la quale esistono casistiche confrontabili, ed i risultati clinici pubblicati in letteratura.

Variazioni postoperatorie della forza. Nei pazienti operati per sindrome del tunnel carpale e sottoposti a semplice sezione a cielo aperto del legamento trasverso del carpo si assiste generalmente a una riduzione della forza nei mesi successivi all'in-

tervento^{1-3,6-8}. I diversi studi che hanno esaminato questo problema concordano nel registrare una perdita di forza che raggiunge i valori minimi intorno alle 3-4 settimane, un ritorno ai valori preoperatori al terzo mese e successivamente un più o meno sensibile incremento che si stabilizza tra il sesto e il dodicesimo mese. L'entità di tali variazioni è un po' diversa nei vari studi. In particolare, Gellman² in 24 pazienti ha riscontrato una riduzione del 72% rispetto ai valori preoperatori a tre settimane dall'intervento, il ritorno ai valori iniziali a tre mesi e un aumento del 16% a sei mesi. Azzarà¹ in 50 pazienti sottoposti a sezione del legamento ad un mese dall'intervento ha registrato una riduzione percentuale della forza rispetto al pre-operatorio del 37%, a 3 mesi un iniziale aumento del 14% dei valori preoperatori e successivamente un progressivo incremento che si stabilizza tra i 6 e i 12 mesi al 36%. Foucher⁷ in 66 casi controllati a un mese ha osservato una riduzione di forza del 27%, un sostanziale ritorno ai valori preoperatori a tre mesi in 29 casi controllati, mentre nei soli 6 casi rivisti a sei mesi non ha riscontrato incrementi dei valori preoperatori (-7%).

La sensibile riduzione di forza a cui si assiste nei primi tre mesi successivi all'intervento chirurgico viene attribuita alla sezione del legamento trasverso del carpo³ ed alle modifiche morfologiche e volumetriche del tunnel carpale ad essa conseguenti⁵. Il legamento trasverso del carpo infatti contribuisce a mantenere l'arco trasverso del carpo e l'efficienza meccanica dei tendini flessori, impedendo che nei movimenti di flessione del polso questi si allontanino dal loro piano di scorrimento scheletrico.

La sezione del legamento trasverso del carpo determina delle variazioni della forma e del volume del tunnel carpale. Gartsman³ in 50 pazienti operati ha riscontrato, con uno studio radiografico, un ampliamento del tunnel carpale il cui diametro trasverso aumenta in media del 13,6% mentre Richman⁵, in 12 pazienti studiati con la risonanza magnetica prima e dopo l'intervento, ha misurato in media un aumento di volume po-

stopoperatorio del 24,2% e uno spostamento anteriore di 3,5 mm del contenuto del canale carpale.

Queste alterazioni anatomiche, determinano un'alterazione della biomeccanica dei tendini flessori che perdono un'importante puleggia. Kline e Moore¹⁰ hanno dimostrato che la sezione del legamento trasverso del carpo determina un aumento del 20%-25% della quantità di escursione tendinea consumata dalla flessione del polso. Ciò si traduce in una riduzione della forza di presa che è di comune osservazione nei pazienti operati per sindrome del tunnel carpale.

Secondo Gartsman³ la riduzione di forza nel periodo postoperatorio è direttamente proporzionale all'entità dell'ampliamento del tunnel ed è di entità apprezzabile quando l'ampliamento del canale carpale è superiore al 20%.

Ricostruzione del legamento trasverso del carpo. Sulla base di queste evidenze sperimentali e cliniche alcuni autori^{6,8,9} hanno sostenuto l'utilità di eseguire, per il trattamento della sindrome del tunnel carpale, non una semplice sezione ma una ricostruzione del legamento trasverso mediante plastica di allungamento allo scopo di ricostituire una puleggia e di minimizzare gli effetti negativi che la sezione del legamento produce sulla biomeccanica dei tendini flessori.

Tra le tecniche proposte, quella descritta da Jakab⁸ è probabilmente quella più conosciuta ed è stata utilizzata nei pochi studi prospettici randomizzati che permettono una valutazione comparativa tra i risultati della semplice sezione e quelli della ricostruzione del legamento.

La ligamentoplastica secondo Jakab consiste in un allungamento a Z che realizza un compromesso tra l'esigenza di una decompressione del nervo mediano e il mantenimento di una struttura retinacolare per i tendini flessori. Attraverso un'incisione cutanea di circa 4 cm il legamento trasverso viene inciso nella sua parte più ulnare, in direzione distoproximale, fino all'uncino dell'uncinato; a questo punto l'incisione diventa trasversale per poi tornare longitudinale nella parte radiale del legamento. L'incisione a Z individua così due lembi i cui angoli vengono suturati, ottenendo un allungamento di 6-10 mm. La tecnica è semplice e non richiede un'incisione cutanea più ampia della tradizionale incisione palmare intertenare di 4-5 cm. Jakab, nel proporre la sua tecnica, descrive una serie di 110 mani che a distanza di due anni dalla ligamentoplastica hanno recuperato una forza di presa definita normale.

Valutazione della reale efficacia della ligamentoplastica. I dati disponibili in letteratura che ci consentano di verificare l'efficacia dell'intervento di Jakab o di altre tecniche di ricostruzione nel determinare un incremento postoperatorio della forza più rapido e/o di maggiore entità rispetto alla tradizionale semplice sezione del legamento sono molto scarsi e contraddittori. Probabilmente l'ampio confronto, ancora in corso, tra tecniche tradizionali a cielo aperto e tecniche endoscopiche, che per tutti questi anni '90 ha monopolizzato il dibattito scientifico sulla sindrome del tunnel carpale, ha ridotto l'interesse per queste tecniche di ricostruzione del legamento e i contributi scientifici alla verifica della loro efficacia. Esistono in letteratura pochissimi lavori prospettici randomizzati che confrontano la ligamentoplastica con la semplice sezione del legamento valutando le variazioni di forza nel tempo in relazione ai valori preoperatori.

Due studi sono comunque confrontabili tra loro per ampiezza della casistica, metodologia e tecniche chirurgiche uti-

lizzate, quello di Foucher e Coll. (1996) e quello di Azzarà e Coll. (1997) a cui chi scrive ha partecipato.

Foucher⁷ confronta tre gruppi di pazienti sottoposti rispettivamente a semplice sezione (77 casi), ligamentoplastica (133 casi di cui 55 secondo la tecnica di Jakab) e release endoscopico secondo la tecnica di Agee (99 casi). I pazienti sono stati controllati ogni mese fino a sei mesi dall'intervento. Nei due gruppi che ha qui interesse confrontare (sezione e ligamentoplastica secondo Jakab) si ha un'analoga riduzione della forza a un mese dall'intervento (-27% e -24% rispettivamente) e un analogo recupero dei valori preoperatori intorno al terzo mese (+1% e +4,5% rispettivamente). Abbastanza sorprendentemente, a sei mesi i pazienti del gruppo sezione avrebbero una riduzione dei valori preoperatori di -7% mentre quelli del gruppo ligamentoplastica registrano un incremento medio del 24%. Bisogna però osservare che il numero di pazienti controllati a sei mesi è talmente esiguo (6 e 4 rispettivamente) da rendere difficile trarre delle conclusioni attendibili.

Azzarà¹ confronta i risultati ottenuti in 50 pazienti operati di semplice sezione a cielo aperto con quelli di 50 pazienti sottoposti a ligamentoplastica secondo Jakab. I pazienti sono stati controllati a 1, 3, 6 e 12 mesi dall'intervento. Delle 100 mani operate, tre sono uscite dallo studio, a causa di una algodistrofia in un caso di semplice sezione, e di una tenosinovite dei flessori in due ricostruzioni, situazioni queste che impedivano una corretta valutazione della forza. Tutte le restanti 97 mani sono state ricontrattate ad un anno, 49 del gruppo sezione e 48 del gruppo ricostruzione. I risultati clinici in relazione a scomparsa del dolore e delle parestesie e al recupero della sensibilità sono stati sovrapponibili nei due gruppi.

Per quanto riguarda le variazioni della forza anche in questo studio le variazioni postoperatorie sono state analoghe nei due gruppi. In particolare ad un mese dall'intervento si è registrata una consistente riduzione percentuale della forza rispetto al pre-operatorio, rispettivamente del 37% nel gruppo sezione e del 46% nel gruppo ricostruzione (differenza statisticamente non significativa). A 3 mesi si è osservato un iniziale incremento rispetto ai valori preoperatori rispettivamente del 14% e del 15% nei due gruppi. Successivamente si è verificato un ulteriore progressivo incremento percentuale che si stabilizza tra i 6 e i 12 mesi al 36% in entrambi i gruppi. Al termine dei 12 mesi nel gruppo sezione la forza di presa è infatti passata dal valore medio preoperatorio di 38,69 kPa a 52,66 kPa e nel gruppo ricostruzione da 38,96 kPa a 53,02 kPa.

Quanto emerge da questi studi clinici sembra confermare lo studio sperimentale di Kiritsis e Kline¹¹ che, in uno studio su cadaveri, hanno dimostrato che la semplice sezione del legamento e la ricostruzione dopo allungamento a Z determinano sostanzialmente le stesse alterazioni della biomeccanica dei tendini flessori. Anche Karlsson⁴ in uno studio retrospettivo che paragona i risultati clinici della semplice sezione con quelli ottenuti con una diversa tecnica di allungamento e ricostruzione del legamento non ha riscontrato differenze per quanto riguarda la forza e non trova motivi per preferire la ricostruzione alla semplice sezione.

In definitiva sia lo studio francese che quello italiano, prospettici e randomizzati, non sembrano confermare gli ipotizzati vantaggi della ligamentoplastica sulla tecnica tradizionale di semplice sezione a cielo aperto del legamento per quanto riguarda le variazioni postoperatorie della forza, né per quanto riguarda la rapidità del recupero né per l'entità dell'incremento postoperatorio.

Bibliografia

1. Azzarà A, Altissimi M, Mancini GB, Romeo F: Variazioni di forza dopo semplice sezione e dopo allungamento e ricostruzione del legamento trasverso del carpo nella sindrome del tunnel carpale. *Riv Chir Riab Mano Arto Sup.*, 34 (3), 343-346, 1997.
2. Gellman H, Kan D, Gee V, Kuschner SH, Botte MJ: Analysis of pinch and grip strength after carpal tunnel release. *J Hand Surg.* 14A, 863-4, 1989.
3. Gartsman GM, Kovach JC, Crouch CC, Noble PC, Bennet JB: Carpal arch alteration after carpal tunnel release. *J Hand Surg.* 11A, 372-37, 1986.
4. Karlsson MK, Lindau T, Hagberg L: Ligament lengthening compared with simple division of the transverse carpal ligament in the open treatment of carpal tunnel syndrome. *Scand J Plast Reconstr Hand Surg.* 31, 65-69, 1997.
5. Richman JA, Gelberman RH, Rydevik BL, Hajek PC, Braun RM, Gyls-Morin VM, Berthoty D: Carpal tunnel syndrome: Morphologic changes after release of the transverse carpal ligament. *J Hand Surg* 14A, 852-7, 1989.
6. Foucher G: Chirurgie des syndromes canaux du poignet. Editions Techniques. *Encycl. Méd. Chir. (Paris - France), Techniques Chirurgicales. Orthopédie - Traumatologie*, 44-362, 8 p., 1944.
7. Foucher G, Van Overstraeten L, Braga da Silva J, Nolens D: Changes in grip strength in a randomized study of carpal tunnel release by three different techniques. *European Journal of Orthopaedic Surgery and Traumatology* 6, 185-189, 1996.
8. Jakab E, Ganos D, Cook FW: Transverse carpal ligament reconstruction in surgery for carpal tunnel syndrome: a new technique. *J Hand Surg.* 16A, 202-6, 1991.
9. Kapandji AL: La plastie d'agrandissement du ligament annulaire antérieur du carpe dans le traitement du syndrome du canal carpien. *Ann Chir Main Memb Super*, 9, 305-13, 1990.
10. Kline SC, Moore RJ: The transverse carpal ligament: an important component of the digital flexor pulley system. *J Bone Joint Surg.* 74A, 1478-85, 1992.
11. Kiritsis PG, Kline SC: Biomechanical changes after carpal tunnel release: a cadaveric model for comparing open, endoscopic, and step-cut lengthening techniques. *J Hand Surg.* 20A, 173-80, 1995.

FORZA DI PRESA DOPO SEZIONE DEL LEGAMENTO TRASVERSO DEL CARPO

CONFRONTO FRA TRE DIVERSE TECNICHE

G. Foucher, G. Pajardi, L. Van Overstraeten, J. Braga da Silva,

INTRODUZIONE

La sindrome del tunnel carpale (STC), secondaria alla compressione del nervo mediano al polso, è la più frequente sindrome da compressione nervosa dell'arto superiore. Certe forme sono sensibili alla terapia medica, altre richiedono un trattamento chirurgico. La semplice incisione del legamento trasverso del carpo è stata utilizzata con successo facendo regredire le parestesie periferiche. In ogni caso, la diminuzione della forza di presa ed il dolore al polso sono spesso un problema e ritardano il ritorno alla vita lavorativa ed hobbistica. La recente introduzione della decompressione del nervo mediano in endoscopia, incoraggiata anche da interessi economici, ci ha spinti a realizzare uno studio randomizzato per confrontare l'evoluzione della forza di presa in pazienti operati dallo stesso chirurgo con tre diverse tecniche: sezione del legamento a cielo aperto, sezione e ligamentoplastica, decompressione per via endoscopica secondo Agee.

MATERIALI E METODI

Dal settembre 1990 al dicembre 1992 sono stati inclusi nello studio 303 pazienti affetti da STC in maniera random, per un confronto del recupero della forza di presa in funzione di tre diverse tecniche operatorie. La selezione dei pazienti è stata fatta in base alla presenza di una STC clinicamente evidente e confermata da una EMG, senza altre patologie associate. Sono stati esclusi i pazienti con artrite reumatoide, neuropatie, diabete o recidive. La scelta dell'intervento è stata casuale, con una speciale attenzione ai pazienti che sarebbero stati trattati in endoscopia (GIII). Nei pazienti giovani con STC monolaterale inclusi nel gruppo III si richiedeva una TAC o una RMN, per escludere la presenza di un tumore locale o di un muscolo anormale. Dei 277 pazienti, 26 sono stati operati bila-

teralmente, 240 erano donne e 37 uomini, 223 destrimani, 54 mancini e in 187 casi la mano coinvolta era la dominante. Ventiquattro pazienti (30%) erano lavoratori manuali, 35 (13%) impiegati e 160 (59%) non lavoravano o pensionati.

I sintomi pre-operatori erano: parestesie notturne (58%), parestesie permanenti (25%), amiotrofia (3%). Tutti sono stati sottoposti ad uno studio EMG con valutazione, a temperatura costante, della velocità di conduzione motoria e sensitiva, per confermare il quadro, escludere patologie associate e giustificare un trattamento chirurgico. Sono stati riscontrati segni di atrofia muscolare nel 14% dei casi.

Sono state assegnate casualmente quattro tecniche diverse. Nel primo gruppo (77 casi), si è fatta una semplice sezione del legamento trasverso: 44 sulla mano dominante e 33 sulla controlaterale. L'incisione cutanea era lungo l'asse del IV dito. Il legamento è stato sempre sezionato vicino all'uncino dell'uncinato (Fig. 32-1A), per evitare l'intrappolamento del nervo nella cicatrice del legamento o della cute. In certi casi alla neuretisi era seguita una sinoviectomia (65%) e la ricerca di eventuali tendini accessori o muscoli anormali.

Nel secondo gruppo (133 casi) si è ricostruito il retinacolo dei flessori. L'incisione cutanea era identica a quella del gruppo I, ma in 68 casi (GIIa) abbiamo ricostruito il legamento secondo una tecnica utilizzata da 15 anni nella nostra unità operativa e con la rotazione di un lembo retinacolare scolpito dal lato radiale (Fig. 32-1B) e suturato, con filo non riassorbibile, al bordo ulnare. In un altro sottogruppo (55 casi GIIb), il legamento veniva sezionato a "Z" mantenendosi sul bordo ulnare del canale (lontano dalla branca motoria) come descritto da Jakab et al²¹ e Kapandji²⁵ (Fig. 32-1C). La sutura a lembi alternati così eseguita allargava il legamento, in media, di 0,7 cm.

La decompressione per via endoscopica veniva eseguita secondo la tecnica dell'accesso unico extrabursale, leggermente modificata (99 casi GIII). L'incisione cutanea era orizzontale

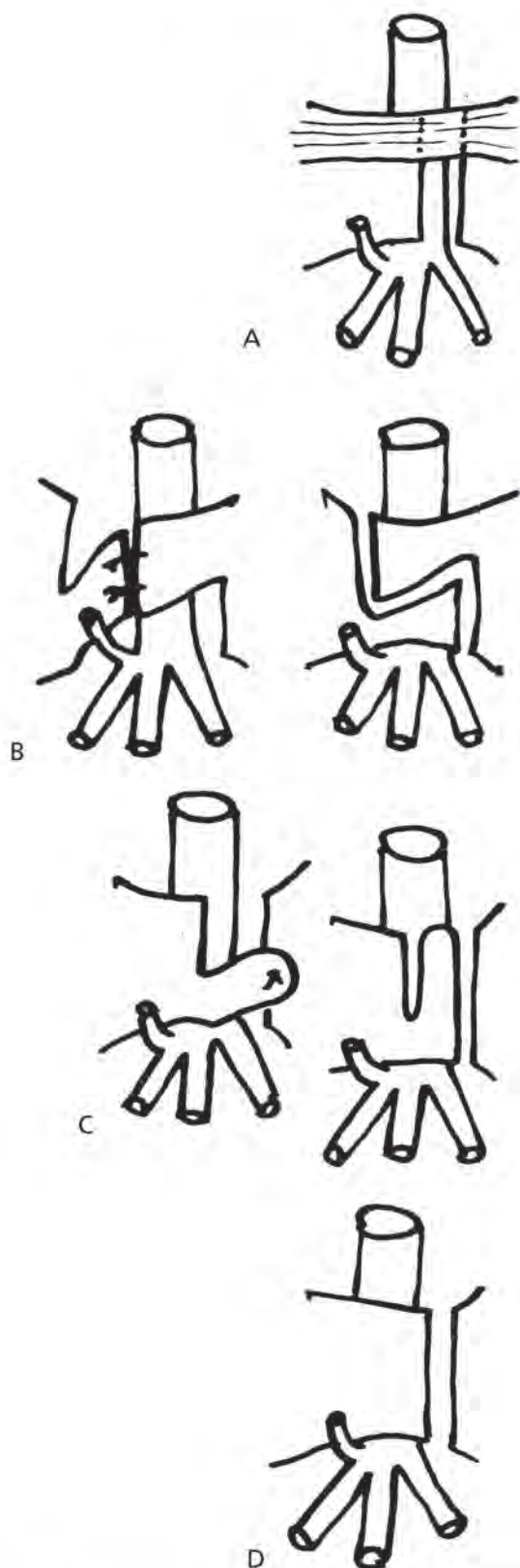


Fig. 32-1. Schema delle diverse tecniche utilizzate. A, Decompressione a cielo aperto sul lato ulnare del nervo mediano. B, Legamentoplastica personalizzata con il lembo prelevato dal lato radiale del legamento. C, Legamentoplastica di Jakab con un allungamento a "Z". D, Decompressione endoscopica con risparmio della fascia intertenare distale.

sul margine prossimale del polso, sulla plica cutanea flessoria, ulnarmente al tendine del palmare lungo. Dopo aver liberato il legamento in vicinanza dell'uncino dell'uncinato e lubrificato l'ambiente per evitare attriti sul nervo, si introduceva il bisturi Agee, nuova generazione, e si sezionava il legamento sotto controllo scopico. La fascia intertenare superficiale era risparmiata per evitare il fenomeno della corda d'arco e limitare la diastasi dei margini del legamento (Fig. 32-1D). La sua sezione totale veniva controllata con un secondo passaggio. In questo gruppo erano inclusi anche i primi casi facenti parte della "serie di apprendimento".

Negli interventi a cielo aperto, sono stati trovati 25 tendini e muscoli aberranti (8%): 8 palmari lunghi profondi, 7 muscoli lombricali aberranti e 10 prolungamenti accessori dei tendini flessori profondi. In 9 casi (4%) sono state trovate delle varianti anatomiche del nervo mediano: una divisione alta, quattro branche motorie transligamentose. Si è anche riscontrata una trombosi dell'arteria mediana che è stata asportata. In sei dei nove casi di atrofia muscolare, il deficit di opposizione è stato trattato con il trasferimento tendineo secondo Camitz seguito da una immobilizzazione per 21 giorni. Questi pazienti sono stati studiati separatamente. In tutti gli altri l'uso della mano era stato consigliato il giorno dopo l'intervento ed il ritorno all'attività normale, senza protocollo riabilitativo associato, dopo dieci giorni.

Prima di ogni intervento, la forza di presa bilaterale è stata valutata con un dinamometro di Jamar a paziente seduto con gomiti a 90° lungo i fianchi. Il valore registrato corrispondeva alla media di tre esercizi ripetuti. La forza era rivalutata ogni mese dallo stesso gruppo e nelle stesse condizioni. Sono stati moltiplicati per un fattore di 10/9 i risultati calcolati sulla mano non dominante per correggere la discrepanza con la dominante.

RISULTATI

Complicanze

Eccetto una moderata algodistrofia, senza esiti sulla funzione, diagnosticata con una scintigrafia trifasica e dovuta ad un eccessivo edema post-operatorio al decimo giorno, non sono state rilevate altre complicanze degne di nota. Nel terzo gruppo, sei endoscopie sono state convertite in un intervento a cielo aperto. In un caso per la presenza di un muscolo abnorme e negli altri casi per un canale troppo stretto in esito di una frattura di polso (1 caso), l'interposizione di un velo sinoviale (2 casi), una interposizione neurale (2 casi) e una aberrazione vascolare (1 caso), quadri tutti confermati durante l'intervento a cielo aperto. Nei gruppi da I a III, rispettivamente, l'86%, l'87% e il 91% dei pazienti erano guariti dai sintomi pre-operatori. I pazienti del gruppo III, il cui quadro sintomatologico non era completamente scomparso dopo l'intervento, sono stati sottoposti ad una EMG per escludere l'incompleta decompressione e convalidare le modifiche della tecnica. Nessuno dei pazienti trattati ha richiesto un'ulteriore decompressione.

Andamento della forza di presa

La media pre-operatoria delle forze nei tre gruppi si scostava di poco. Gli estremi erano di 22 e 27 Kg. La forza di presa, pre-operatoria, era spesso diminuita dal lato colpito. La perdita di forza (confrontata con il lato controlaterale) era in

TAB. 32-1. EVOLUZIONE DELLA FORZA DI PRESA IN RAPPORTO AL LAVORO

Lavoratori manuali				
	Sezione (G I)	Endoscopia (G III)	Plastica (G IIa)	Plastica (G IIb)
1 Mese	-28,15% (21)	-8,54% (11)	-36,69% (14)	-23,98% (14)
2 Mesi	-15,68% (14)	-8,73% (11)	-14,01% (14)	+0,01% (9)
3 Mesi	+5,37% (12)	-0,56% (5)	+15,49% (9)	-1,03% (4)
4 Mesi	+1,09% (5)	+2,93% (4)	-22,14% (5)	-6,98% (1)
5 Mesi	-19,11% (3)			+18,62% (2)
6 Mesi	-9,90% (2)			-18,22% (5)
Non lavoratori manuali				
	Sezione (G I)	Endoscopia (G III)	Plastica (G IIa)	Plastica (G IIb)
1 Mese	-32,52% (7)	-15,63% (9)	-23,43% (6)	-42,28% (5)
2 Mesi	-16,41% (4)	-9,65% (6)	-3,84% (6)	-17,58% (3)
3 Mesi	-32,84% (3)	+1,43% (4)	+12,39% (4)	-26,23% (1)
4 Mesi	-0,56% (4)	-5,44% (1)	-0,00% (1)	+23,81% (1)
5 Mesi	+18,37% (1)			-20,00% (1)
6 Mesi	+2,38% (1)		+44,19% (1)	+22,50% (1)

media del 18%, 24% nei nove pazienti con atrofia muscolare. Non è stato possibile trovare una correlazione tra la forza e la latenza motoria. Nel post-operatorio, la forza di presa del lato non operato risultava aumentata costantemente dal 2 al 12,5%, indipendentemente dalla tecnica operatoria, seguita in minor misura dal miglioramento della mano operata. Per ogni paziente il deficit post-operatorio era calcolato dividendo la differenza tra pre-operatorio e post-operatorio con il risultato pre-operatorio:

(F POSTOP-F PREOP) / F PREOP

La perdita di forza nel post-operatorio e il suo recupero in funzione del tempo sono illustrati nelle Tabelle da 32-1 a 32-3, in funzione del lavoro (Tab. 32-1), di ogni mano (Tab. 32-2), dei casi bilaterali (Tab. 32-3). La Tabella 32-4 riguarda i pazienti che hanno recuperato una forza di presa uguale o superiore al valore pre-operatorio in funzione dei diversi periodi di controllo.

Considerazioni sull'evoluzione della forza di presa.

La forza di presa è sempre migliorata nel post-operatorio, qualunque fosse la tecnica utilizzata, in un periodo tra i tre e i sei mesi. Tra il terzo ed il quinto mese si è verificata una diminuzione transitoria della forza non correlata con la tecnica operatoria. Nel 50% dei pazienti del gruppo I c'è stato un arresto del

TAB. 32-3. PERDITA MEDIA DELLA FORZA PER CIASCUNA TECNICA IN RAPPORTO ALLA DOMINANZA NEI CASI BILATERALI²²

Tutte le mani				
	Sezione (G I)	Endoscopia (G IIa)	Plastica (G I)	Plastica (G IIb)
	(10)	(10)	(12)	(12)
1 Mese	-28,47% (7)	-26,06% (8)	-26,16% (12)	-20,50% (10)
2 Mesi	-11,95% (4)	+9,51% (8)	-11,23% (9)	-9,05% (6)
3 Mesi	-1,83% (3)	+12,90% (6)	+3,49% (5)	-0,04% (5)
4 Mesi	-4,37% (4)	-42,62% (1)	-5,35% (4)	
5 Mesi	+18,37% (1)	+15,37% (2)	-8,65% (4)	+4,88% (1)
6 Mesi		+23,13% (8)	-10,93% (4)	+22,54% (2)

NB: L'endoscopia è stata esclusa per ragioni di numero non significativo.

recupero della forza a tre mesi e nel 25% addirittura un calo. Nel gruppo II il miglioramento è stato più rapido, con un recupero completo a due mesi per il 36% dei pazienti del gruppo IIa ed il 40% del IIb. Nel III gruppo il calo della forza è stato di piccola entità rispetto agli altri (in media 5% in confronto al 27%), seguito da un recupero identico a quello notato nel gruppo II.

I diagrammi che confrontano l'andamento della forza in funzione della tecnica operatoria evidenziano (Tab. 32-4) il più veloce e importante recupero dei pazienti del gruppo IIb e III, rispetto a quello più lento ed incompleto di quelli del gruppo I. Nei pazienti operati bilateralmente, con una semplice incisione del legamento da una parte ed una legamento plasti dall'altra, il dato è ancora più evidente (Tab. 32-4). Il tipo di recupero era anche lavoro dipendente, più lento negli impiegati, e più importante nel gruppo IIb in particolare tra i lavoratori manuali. La bassa percentuale di maschi operati (25%) non ci ha permesso di trarre delle conclusioni considerando il sesso.

Infine, abbiamo studiato la relazione che poteva intercorrere tra il dolore palmare e del pillar nel post-operatorio e la diminuzione della forza. Si è notato che il dolore era meno frequente nei gruppi IIa, IIb e III (3%) rispetto al gruppo I (28%).

DISCUSSIONE

Nella maggior parte degli studi eseguiti sugli operati di STC è spesso menzionato un numero variabile di complicanze e una diminuzione della forza di presa. La spiegazione sta nell'insorgenza del fenomeno a corda d'arco dopo una semplice sezione del legamento. Kiristis e Kline²⁶ hanno fatto degli studi biomeccanici sulla corsa dei tendini flessori dopo una se-

TAB. 32-2. RECUPERO MEDIO DELLA FORZA PER CIASCUNA TECNICA (TUTTI I LATI)

	Sezione (G I)	Endoscopia (G III)	Plastica (G IIa)	Plastica (G IIb)
1 Mese	-26,66% (66)	-4,82% (64)	-27,00% (44)	-24,33% (51)
2 Mesi	-12,79% (46)	-6,20% (35)	-7,95% (42)	+0,43% (31)
3 Mesi	+1,00% (29)	+9,89% (19)	+9,02% (33)	+4,52% (23)
4 Mesi	+3,41% (13)	+0,34% (9)	-16,78% (9)	+10,28% (4)
5 Mesi	-7,17% (7)	-3,45% (1)	-1,85% (1)	+4,70% (7)
6 Mesi	-6,97% (6)		+3,67% (20)	+23,63% (4)

TAB. 32-4. NUMERO DI PAZIENTI CHE HANNO RIGUADAGNATO UNA FORZA SUPERIORE AL PREOPERATORIO

	Sezione (G I)	Endoscopia (G III)	Plastica (G IIa)	Plastica (G IIb)
	Def>0 Tot	Def>0 Tot	Def>0 Tot	Def>0 Tot
1 M	8/56 (14,3%)	22/64 (34,4%)	8/44 (18,2%)	8/49 (16,3%)
2 M	11/46 (23,9%)	10/35 (28,6%)	15/42 (35,7%)	13/32 (40,6%)
3 M	11/29 (37,9%)	11/19 (57,9%)	17/33 (51,5%)	13/24 (54,2%)
4 M	8/16 (50,0%)	4/9 (44,4%)	3/9 (33,3%)	2/4
5 M	2/8 (25,0%)	0/1	0/1	3/7 (42,8%)
6 M	1/5		9/20 (45,0%)	3/4

zione del legamento trasverso del carpo a cielo aperto nel cadavere. Un aumento dell'escursione tendinea, durante i movimenti del polso, è stato dimostrato nei flessori profondi (26%) e nei flessori superficiali (18%). Nelle decompressioni in endoscopia e nella plastica del legamento l'aumento era rispettivamente del 21 e del 5%. L'escursione aumentava a partire da 20-30° di flessione del polso con l'inizio del verificarsi del fenomeno a corda d'arco.

La migrazione anteriore dei tendini flessori è stata confermata da una RMN e diminuiva con la ricostruzione legamentosa. Anche dopo un'immobilizzazione di tre settimane si poteva notare uno spostamento di 3,5 mm secondo Richmann et al.³³, persisteva anche dopo otto settimane dall'intervento ed era più importante se il paziente non era immobilizzato. Nello stesso tempo ciò che può essere benefico per la forza è deleterio per il nervo, come è stato precisato da Dellon¹⁰, che ha affermato che una immobilizzazione superiore ad una settimana, dopo una neurolisi, crea delle aderenze con il nervo e delle lesioni da trazione.

Cook et al.⁸ in uno studio randomizzato hanno confrontato l'effetto di una immobilizzazione post-operatoria di 2 settimane in uno splint, con una mobilizzazione post-operatoria precoce in g1. I pazienti immobilizzati hanno presentato un ritardo nel recupero della forza di presa, nel ritorno alle attività quotidiane e al lavoro. Inoltre durante il primo mese il dolore e la sensibilità a livello della cicatrice erano aumentati. Bury⁵, in uno studio simile, non è riuscito a trovare nessuna differenza tra i due gruppi, ma non riscontrava in ogni caso nessun beneficio nell'immobilizzazione post-operatoria. Comunque, il fenomeno della corda d'arco non spiega, da solo, la perdita della forza di presa e Fuss e Wagner¹⁷ hanno dimostrato il coinvolgimento della parziale disinserzione dei muscoli intrinseci dal 10 al 20% dei casi.

Le recenti tecniche endoscopiche utilizzate per la decompressione del tunnel carpale, confrontate con l'intervento classico a cielo aperto, permettono un recupero migliore della forza di presa anche a lungo termine. Abbiamo eseguito uno studio randomizzato per valutare le modalità di recupero della forza di presa in pazienti operati per STC con tre diverse tecniche: decompressione a cielo aperto (gruppo I), ligamento plasti (gruppo II), in endoscopia (gruppo III). Quest'ultima può essere realizzata con un doppio accesso (al polso e al palmo) o con un solo accesso nell'avambraccio, con l'ausilio di uno strumento speciale (Agee). Nel 1992, durante il Meeting della Società Americana di Chirurgia della Mano, Chow riferiva di aver avuto nella sua casistica uno 0,3% di complicanze, che saliva a 22% nella casistica di chirurghi che non erano stati preparati nei suoi corsi. Noi abbiamo utilizzato la tecnica di Agee. Non abbiamo avuto nessun'altra complicanza tranne un caso di algodistrofia, risolto senza sequele. Durante il periodo di apprendimento sei casi di decompressione in endoscopia sono stati convertiti in un intervento a cielo aperto (questo fenomeno non si è più verificato per i consecutivi 965 casi). L'introduzione della lubrificazione di tutti gli strumenti introdotti nel canale, che evita i rischi di strappo per attrito sul nervo, ha eliminato le parestesie temporanee post-operatorie menzionate anche da Arner et al.² in più del 10% della loro piccola casistica operata con la tecnica di Chow. In questi ultimi il meccanismo lesivo potrebbe esser provocato dall'ipertensione del polso durante l'intervento.

Ci siamo limitati allo studio della forza di presa dopo che i primi 45 pazienti non hanno presentato nessuna differenza nella presa pulpo pulpare, come anche menzionato da Sennwald e Benedetti³⁵ nel loro studio randomizzato eseguito su 47 pazienti operati in endoscopia (Agee) o a cielo aperto. Mentre il recupero della forza di presa era migliore con la decompressione endoscopica, l'evoluzione del key pinch era simile nei due gruppi.

Nel nostro studio l'andamento della forza di presa è stato caratterizzato da un calo costante nel post-operatorio di circa il 25% con la tecnica a cielo aperto (con o senza la ligamentoplastica), e del 5% con la tecnica endoscopica, seguita da un regolare recupero. Una seconda diminuzione transitoria, sorprendente, si è spesso notata, tra il terzo e il quinto mese post-operatorio. Nel pre-operatorio, a causa della patologia, la forza di presa era inferiore del 18% al valore "normale", nel post-operatorio il recupero totale è stato del 24% tranne che per i pazienti del I gruppo. Abbiamo notato un miglior recupero dopo la decompressione con la tecnica di Agee e la ligamentoplastica. Anche Palmer³¹ ha constatato la stessa cosa nel suo studio comparativo tra la tecnica a cielo aperto e quello endoscopico secondo Agee o Chow. Il recupero era più veloce con l'endoscopia (sia per la forza di presa che per quella pulpo pulpare e dell'escursione del polso) e la sensibilità più tollerabile al palmo inferiore. Quest'ultima, come anche la prognosi, era migliore con la tecnica di Agee rispetto alle due altre.

Abbiamo difficilmente trovato in letteratura uno studio randomizzato che mette a confronto queste tre tecniche eseguite dallo stesso chirurgo, con lo stesso protocollo post-operatorio e con un follow up di 6 mesi. Nella maggior parte dei casi gli studi erano multicentrici, con pochi pazienti, protocolli post-operatori diversi (immobilizzazione), controlli retrospettivi o di breve durata e assenza della valutazione pre-operatoria della forza di presa. Nel nostro studio abbiamo dimostrato che il controllo con il lato controlaterale non era valido per tre motivi: la bilateralità del quadro (elettromiograficamente rivelabile nel 56% dei casi), il rilevante calo della forza nella fase pre-operatoria (in media del 18%) e un costante aumento della forza nel post-operatorio (dal 2 al 12%) sul lato controlaterale.

Tutte le tre tecniche sono state studiate in letteratura. Jakab et al.²¹ descrive una serie di 110 mani con una forza normale dopo due anni da una ligamentoplastica. Gellmann et al.¹⁹, in uno studio su 24 pazienti ai quali aveva valutato la forza pre-operatoria, in seguito ad una decompressione a cielo aperto notava un calo del 72% dopo tre settimane (con una immobilizzazione post-operatoria) e un ritorno alla norma dopo tre mesi. Al controllo finale la forza era del 116% più grande del valore pre-operatorio, ma del 29% più basso rispetto al lato "sano" controlaterale. Chow⁷ riporta un ritorno alla norma in tre settimane nel 32% dei pazienti ed a quattro settimane nel 100% su una serie di 149 decompressioni endoscopiche di STC. Questi brillanti risultati non sono stati più riottenuti. Nello studio multicentrico di Agee¹ si menziona un calo del 33% della forza dopo due settimane (55% nel gruppo di controllo con l'intervento classico). A tre mesi il calo non superava il 5% (15% nel gruppo di controllo). Nessuna altra misurazione era stata fatta prima di sei mesi, quando la forza era ritornata normale nei due gruppi. Non si trovano in letteratura spiegazioni sulla superiorità della tecnica endoscopica, ma è rilevante la mancata immobilizzazione post-operatoria e l'uso precoce della mano. I nostri risultati sono migliori rispetto a quelli di Agee e per que-

sto possiamo ipotizzare fattori anatomici. Nel loro studio, Viegas et al.³⁸ rilevarono una diastasi media dei bordi del legamento di 0,17 cm (7%) con un range da 0 a 0,5 cm. Il 70% dei pz. rientra in un margine tra 0 e 10%, il 26% tra 10 e 20% ed il 4% è superiore a 20%. Questa diastasi può essere controllata e limitata risparmiando la fascia intertenare tesa tra l'aponeurosi superficiale e il legamento trasverso nella parte distale del tunnel. La fascia ha delle fibre trasverse che si stendono tra l'eminanza tenare e ipotenare. Contrariamente alla descrizione classica, abbiamo risparmiato queste fibre limitando la diastasi finale tra i due bordi del legamento. Questa si avvicinava così ai valori ottenuti con la ligamento plasti di Jakab. Quindi il calo del 5% registrato rispetto al 30% di Agee potrebbe spiegato con l'uso dello splint post-operatorio, ma anche con la sezione della suddetta fascia. Più recentemente Mirza et al.²⁸ hanno escogitato uno strumentario nuovo per la decompressione endoscopica del tunnel che risparmia queste fibre trasverse ottenendo una minor sensibilità palmare, un ritorno più veloce al lavoro e una miglior forza. L'unico inconveniente di questa tecnica è la diminuzione meno importante della pressione intracanalicolare (dato non pubblicato, 1995), fatto confermato da uno studio eseguito da Nakao et al.²⁹. Comunque, uno studio a lungo termine (Erhardt et al., in pubblicazione) hanno dimostrato l'assenza di conseguenze cliniche.

CONCLUSIONE

Tra le tre tecniche di decompressione del tunnel carpale utilizzate, la ligamentoplastica e la tecnica endoscopica hanno dato miglior risultato in fatto di recupero di forza. Sono le tecniche da privilegiare nei lavoratori manuali ed atleti professionisti.

Bibliografia

- Agee J, Tortosa R, Berry D, Peimer C, Endoscopic release of the carpal tunnel: a randomized prospective multicenter study. 45th Annual Meeting of American Society for Surgery of the Hand, Toronto, 1990
- Arner M, Hagberg L, Rosen B, Sensory disturbances after two-portal endoscopic carpal tunnel release: a preliminary report. *J. Hand Surg.* 1994, 19A, 548-51.
- Buch-Jaeger N, Foucher G, Correlation of clinical signs with nerve conduction tests in the diagnosis of carpal tunnel syndrome. *J. Hand Surg.* 1994, 19B, 720-724.
- Buch-Jaeger N, Stutzmann-Simon S, Jesel M, Foucher G, Efficacité clinique à moyen et long terme du traitement chirurgical du syndrome du canal carpien. *La Main* 1998, 3, 195-201
- Bury TF, Akelman E, Weiss AP, Prospective, randomized trial of splinting after carpal tunnel release. *Ann. Plast. Surg.* 1995, 35, 19-22
- Chaise F, Roger B, Laval-Jeantet M, Alhomme Ph, Exploration tomographique des modifications anatomiques du poignet entraînées par la section du ligament annulaire antérieur. *Revue de Chirurgie Orthopédique*, 1986, 72, 297-302.
- Chow J, Endoscopic release of the carpal ligament: a new technique for carpal tunnel syndrome. *Arthroscopy*, 1990, 6, 289-296.
- Cook AC, Szabo RM, Birkholz SW, King EF, Early mobilization following carpal tunnel release. A prospective randomized study. *J. Hand Surg.* 1995, 20B, 228-30
- Das SK, Brown HG, In search of complications in carpal tunnel decompression. *The hand*, 1976, 8, 243-249.
- Dellon AL, Patient evaluation and management considerations in nerve compression. *Hand Clinics*, 1992, 8, 229-239.
- Duncan KH, Lewis RC, Foreman KA, Nurdyke MD, Treatment of carpal tunnel syndrome by members of the American Society for Surgery of the Hand: Results of a questionnaire. *J. Hand Surg.* 1987, 12A, 384-391.
- Foucher G, Malizos C, Sammut D, Braun FM, Michon J, Primary palmaris longus transfer as an opponensplasty in carpal tunnel release. A series of 73 cases. *J. Hand Surg.* 1991, 16B, 56-60
- Foucher G, Chirurgie des syndromes canalaire du poignet. *Encyclopédie médico-chirurgicale (Paris-France), Techniques chirurgicales. Orthopédie Traumatologie* 1994, 44-362
- Foucher G, Braga Da Silva J, Ouverture endoscopique du canal carpien. *Chirurgie*, 1995, 120, 100-104.
- Foucher G, Allieu Y, Buch N, Bilan d'une expérience de libération endoscopique du canal carpien par la technique d'Agee. À propos de 280 cas. *Rhumatologie*, 1995, 47, 2, 47-51
- Foucher G, Van Overstraeten L, Braga Da Silva J, Nolens N, Changes in grip strength in a randomized study of carpal tunnel release by three different techniques. *Eur. J. Orthop. Surg. Traumatol.* 1996, 6, 185-189.
- Fuss FK, Wagner TF, Biomechanical alterations in the carpal arch and hand muscles after carpal tunnel release: a further approach toward understanding the function of the flexor retinaculum and the cause of postoperative grip weakness. *Clin. Anat.* 1996, 9, 100-8
- Garstman GM, Kouach JC, Crouch CC, Noble PC, Bennett JB, Carpal arch alterations after carpal tunnel release. *J. Hand Surg.* 1986, 11A, 372-374.
- Gellmann H, Kan D, Gee V, Kuschner SH, Botte M.J. Analysis of pinch and grip strength after carpal tunnel release. *J. Hand Surg.* 1989, 14A, 863-864.
- Gibbs KE, Rand W, Ruby LK, Open vs endoscopic carpal tunnel release. *Orthopedics*, 1996, 19, 1025-8
- Jakab E, Ganos D, Cook FW, Transverse carpal ligament reconstruction in surgery for carpal tunnel syndrome: a new technique. *J. Hand Surg.* 1991, 16A, 202-206.
- Jaritt P, Dominant-hand to non-dominant hand grip strength ratios of college baseball players. *J. Hand Therapy*, 1991, 123-126.
- Jessurun W, Hillen B, Zonneveld F, Huffstadt AJC, Beck JWF, Ovebeeck W, Anatomical relation in the carpal tunnel: a computed tomographic study. *J. Hand Surg.* 1987, 12B, 64-67.
- Jimenez DF, Gibbs SR, Clapper AT, Endoscopic treatment of carpal tunnel syndrome: a critical review. *J. Neurosurg.* 1998, 88: 817-26
- Kapandji AJ, La plastie d'agrandissement du ligament annulaire antérieur du carpe dans le traitement du syndrome du canal carpien. *Ann. Chir. Main*, 1990, 9, 305-314.
- Kiritiss PG, Kline SC, Biomechanical changes after carpal tunnel release: a cadaveric model for comparing open, endoscopic, and step-cut lengthening techniques. *J. Hand Surg.* 1995, 20A, 173-80
- Langlois ND, Linscheid RL, Recurrent and unrelieved carpal tunnel syndrome. *Clinical Orthopaedics*, 1972, 41-47.
- Mirza MA, King ET Jr, Tanveer S, Palmar uniportal extrabursal endoscopic carpal tunnel release. *Arthroscopy*, 1995, 11, 82-90
- Nakao E, Short WH, Werner FW, Fortino MD, Palmer AK, Changes in carpal tunnel pressures following endoscopic carpal tunnel release: a cadaveric study. *J. Hand Surg.* 1998, 23A, 43-7
- Netscher D, Mosharafa A, Lee M, Polsen C, Choi H, Steadman A.K, Thornby J, Transverse carpal ligament: its effect on flexor tendon excursion, morphologic changes of the carpal canal, and on pinch and grip strengths after open carpal tunnel release. *Plast. Reconstr. Surg.* 1997, 100, 636-42
- Palmer DH, Paulson JC, Lane Larsen CL, Peulen VK, Olson JD, Endoscopic carpal tunnel release: a comparison of two techniques with open release. *Arthroscopy*, 1993, 9, 498-508
- Phalen GS, The carpal tunnel syndrome. Seventeen years' experience in diagnosis and treatment of six hundred fifty-four hands. *J. Bone Joint Surg.* 1966, 48A, 211-228.
- Richmann JA, Gelberman RH, Rydevik B.L, Hatak P.C, Braun R.M, Gyls-Morin V.M, Berthoty D, Carpal tunnel syndrome: morphology changes after release of the transverse carpal ligament. *J. Hand Surg.* 1989, 14A, 852-857.
- Rothan M.B, Manske PR, Mirly A.L. Anatomical study of an endoscopic carpal tunnel device to surrounding structures. *J. Hand Surg.* 1993, 18A, 442-450.
- Sennwald G.R, Benedetti R, The value of one-portal endoscopic carpal tunnel release: a prospective randomized study. *Knee. Surg. Sports Traumatol. Arthrosc.* 1995, 3, 113-6
- Skorpik G, Landsiedl F, Das Karpaltunnelsyndrom. Ein Vergleich der endoskopischen und offenen operativen Behandlung. *Handchir. Mikrochir. Plast. Chir.* 1996, 28, 133-7
- Stutzmann S, Buch Jaeger N, Foucher G, Syndrome du canal carpien. Résultats du traitement conservateur par orthèse de repos nocturne sur mesure. *La Main* 1998, 3, 203-210
- Viegas S.F, Pollard A, Kaminski K, Carpal arch alteration and related clinical status after endoscopic carpal tunnel release. *J. Hand Surg.* 1992, 17A, 1012-6



RIABILITAZIONE



TRATTAMENTO POSTOPERATORIO DOPO DECOMPRESSIONE A CIELO APERTO O ENDOSCOPICA

T. Fairplay, G. D'Urso

INTRODUZIONE

Il trattamento postoperatorio della sindrome del tunnel carpale varia ampiamente da paziente a paziente. Il livello preoperatorio di compressione del nervo mediano, la predisposizione del paziente ad una malattia sistemica, la lunghezza dell'incisione, la tecnica chirurgica (neurolisi interna o esterna, a cielo aperto od endoscopica^{1,2}), il grado di atrofia dell'eminanza tenare e la capacità del paziente di modificare la sua attività lavorativa precedente, sono tutti fattori fondamentali che influenzano la prognosi del recupero funzionale della mano ed il tempo di riabilitazione.

Alcuni pazienti, inoltre, vanno incontro a complicanze postoperatorie quali infezione, deiscenza, neuroma, cicatrice ipersensibile ed algodistrofia³. Per questo motivo abbiamo elaborato un protocollo terapeutico valido per il trattamento dei postumi di un intervento chirurgico sia tradizionale che endoscopico, per il trattamento delle complicanze nonché per la prevenzione delle stesse. Dal momento che è impossibile applicare lo stesso protocollo ad ogni paziente, presenteremo un protocollo terapeutico che possa essere facilmente modificato sia nella modalità, che nella durata con lo scopo di ottenere la migliore efficacia terapeutica per ogni singolo paziente che ha subito un intervento per la sindrome del tunnel carpale.

I vantaggi dell'endoscopia per il trattamento della sindrome del tunnel carpale sono ampiamente dibattuti nella comunità medica. Un rapporto clinico su 149 casi di trattamento endoscopico della STC ha dimostrato che questa tecnica permette di conseguire risultati simili all'intervento a cielo aperto con il vantaggio di una cicatrice più piccola, del mantenimento della forza di presa e di pinza ed un tempo di guarigione molto rapido^{2,4}.

In generale tutti i pazienti operati dovrebbero subire un trattamento di riabilitazione dopo l'intervento. A volte può essere necessario un trattamento specifico per il controllo dell'edema e della cicatrice, una rieducazione della sensibilità od un programma di "work-hardening"; altre volte, invece, è sufficiente un programma di esercizi da fare a casa per mantenere la scorrevolezza del nervo mediano, del tendini flessori e dell'arco di movimento del polso. La durata ed il tipo di trattamento riabilitativo dipendono quindi dal recupero funzionale del paziente e dall'attività e dalla forza richieste all'arto superiore per espletare le funzioni della vita quotidiana e lavorativa.

TRATTAMENTO POST-OPERATORIO

Scopi del trattamento nelle prime due settimane

- Controllo dell'edema
- Controllo della sensibilità
- Mantenimento dell'arco di movimento delle dita
- Prevenzione dello sviluppo delle aderenze tendinee
- Immobilizzazione e protezione del polso

Immobilizzazione del polso del paziente in posizione neutra mediante tutore dorsale

Premessa

L'immobilizzazione del polso dopo un intervento chirurgico per STC a cielo aperto ed endoscopico sembrerebbe non in linea con le attuali tendenze di trattamento postoperatorio nel nostro paese. La proposta di un'immobilizzazione, tuttavia, sembra motivata da una serie di studi clinici eseguiti a dimo-

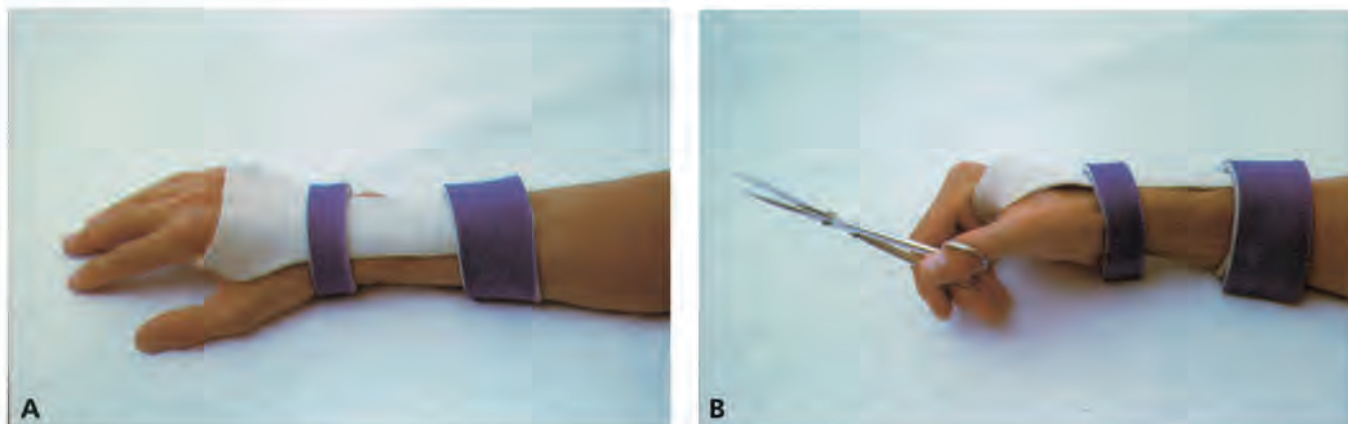


Fig. 33-1. A, Supporto dorsale per il polso da indossare continuamente per i primi 14 giorni dopo l'intervento ed anche nelle successive tre settimane se è previsto un ritorno al lavoro a tempo moderato od a tempo pieno. B, Caratteristiche dell'ortesi: dovranno essere confezionate in materiale in termoplastica leggero (1,6 mm) e consentire una flessione completa delle articolazioni metacarpofalangee della dita lunghe ed una buona opposizione del pollice.

strazione di un miglior risultato funzionale^{5,6,7}. Sostanzialmente l'immobilizzazione risulta estremamente utile per quei pazienti che non collaborano o considerati non controllabili in questo senso e per quei casi in cui si deve eseguire un'ampia incisione chirurgica, come nelle forme reumatoidi oppure nei reinterventi per complicanze. Se il paziente, inoltre, non è in grado di controllare autonomamente una posizione di polso a 0° è indispensabile confezionare un'ortesi di polso in posizione neutra al fine di prevenire spiacevoli conseguenze. Negli altri casi è sufficiente il solo bendaggio di protezione della ferita chirurgica e istruire il paziente sulla posizione del polso da assumere durante la vita quotidiana nel mese che segue l'intervento chirurgico. Un controllo assiduo fornisce informazioni sull'andamento e sulla perfetta rieducazione (esecuzione dei movimenti delle dita e del polso). Solo quando non vi sarà una collaborazione da parte del paziente, al fine di prevenire complicanze relative alla flessione troppo precoce del polso, si procederà alla confezione di un tutore di polso come di seguito esposto (Fig. 33-1, A).

Procedura

Durante le prime due settimane postoperatorie è importante che il polso non sia sollecitato nei movimenti di flessione-estensione. La necessità, i vantaggi fisiologici e la posizione migliore in cui immobilizzare il polso immediatamente dopo l'intervento a cielo aperto o endoscopico, sono argomenti spesso discussi tra terapisti e chirurghi della mano. Chaise ha studiato il recupero della forza di presa su due gruppi di pazienti che si differenziavano solo per l'immobilizzazione postoperatoria del polso⁵. In un gruppo il polso è stato immobilizzato nella posizione di 20° di estensione per 15-18 giorni, nell'altro gruppo il polso non è stato immobilizzato dopo l'intervento. Il processo di guarigione è risultato più rapido nel gruppo di paziente in cui il polso era stato immobilizzato. Dodici mesi dopo l'intervento, il gruppo che aveva avuto il polso immobilizzato aveva riacquisito l'80% della forza di presa con il polso in posizione di massima flessione ed il 100% con il polso in posizione neutra. Il gruppo che non aveva il polso immobilizzato aveva riacquisito rispettivamente il 50% e il

90% della forza di presa⁵. Le ricerche di Weiss^{6,7} sulla pressione nel canale carpale hanno dimostrato che la posizione di 20° di estensione del polso aumenta la pressione del tunnel carpale e risulta superiore a quella in posizione neutra^{6,7}. Nel 1993, al congresso annuale della Società Americana dei Terapisti della Mano sono state riportate alcune variazioni al protocollo standard dopo trattamento chirurgico di decompressione del nervo mediano. La maggior parte dei pazienti è stata immobilizzata con un supporto dorsale per il polso (Fig. 33-1, A) da indossare continuamente per i primi 14 giorni dopo l'intervento ed anche per le successive tre settimane. In previsione di un ritorno al lavoro a ritmo moderato o a pieno ritmo. I pazienti hanno potuto costatare che questo tutore aveva fornito un supporto e non aveva interferito con la capacità di presa, anzi aveva reso più confortevoli le attività contro resistenza⁸. Yoshida et al.⁹, hanno raccolto dati su 58 soggetti trattati con un tutore dorsale: in 37 dei 58 soggetti era stata diagnosticata una sindrome del tunnel carpale. Il 94,5% dei pazienti (55 pazienti) ha correttamente usato il tutore e 37 dei 55 pazienti ha continuato ad usarlo sul lavoro⁹.

La scelta di un tutore dorsale, anziché volare, è basata sulle seguenti considerazioni:

1. Il tutore dorsale permette la presa degli oggetti e gli esercizi per il mantenimento della scorevolezza dei tendini flessori delle dita.
2. La sottile striscia metacarpale del tutore sul palmo della mano non impedisce il movimento del pollice né impedisce la sensazione tattile palmare.
3. Il tutore permette attività di presa e di pinza e quindi permette al paziente di usare la mano in modo più funzionale.
4. Il tutore indossato subito dopo l'intervento può essere successivamente portato anche al lavoro.

Il paziente è istruito a mantenere il tutore per tutto il tempo nei primi quindici giorni; il polso deve rimanere immobilizzato perché i suoi movimenti comporterebbero un aumento di pressione sul nervo mediano e quindi causerebbero una ipersensibilità del nervo. L'immobilizzazione del polso nei primi 14 giorni permette la completa rimarginazione della ferita chirurgica e previene la deiscenza causata dalla mobilitazione prematura della cute durante il processo di guarigione.

Dopo 15 giorni il paziente è istruito ad indossare il tutore solo di notte per le successive sette notti o durante le attività che richiedono una considerevole forza della mano. Il tutore serve ad impedire una eccessiva flessione e/o estensione del polso. L'ortesi dovrà essere confezionata in materiale di termoplastica leggero (1,6 mm) e consentire una flessione completa delle articolazioni metacarpofalangee della dita lunghe ed una media opposizione del pollice (Fig. 33-1, B).

È raro, invece, che un paziente in seguito ad un intervento endoscopico per una decompressione del nervo mediano sia immobilizzato. Il protocollo standard di Chow ed usato su 149 soggetti, infatti, prevede di iniziare esercizi di movimento attivo del polso entro 24 ore dall'intervento. Per le prime 2-3 settimane, il paziente è istruito a non sollevare oggetti pesanti ed a non spingere oggetti con il palmo della mano⁴. Questo risulta essere anche il protocollo seguito per i pazienti operati mediante mini-incisione al palmo o trattamento chirurgico a cielo chiuso.

Recupero dei movimenti attivi della dita ed esercizi specifici per lo scivolamento dei tendini flessori

Questi esercizi iniziano subito dopo l'intervento. Si istruisce il paziente ad eseguire ogni ora per 10 volte la flessione-estensione delle dita con il braccio elevato ed il gomito esteso. Il paziente incomincia a muovere ogni dito ed ogni articolazione, prima con movimenti isolati e dopo con movimenti coordinati. Il paziente dovrebbe essere controllato dal terapeuta prima dell'intervento per le istruzioni su questi esercizi attivi. Di solito i pazienti sono più collaboranti e stimolati se hanno un programma di esercizi ed una scheda giornaliera da seguire¹⁰. Gli esercizi di scorrevolezza dei tendini flessori vengono eseguiti con lo scopo di facilitare l'escursione isolata di ciascun tendine flessore di ogni dito. Ogni esercizio è iniziato dalla posizione di estensione completa del dito con il polso immobilizzato in posizione neutra. Per ottenere la massima scorrevolezza del tendine flessore profondo rispetto all'escursione del superficiale, il paziente deve eseguire la posizione gancio con le dita. Per ottenere la massima escursione del tendine flessore superficiale il paziente viene istruito a flettere le articolazioni metacarpofalangee ed interfalangee prossimali, mentre le articolazioni interfalangee distali restano nella posizione di estensione. Per la massima escursione del tendine flessore profondo viene eseguita la posizione a pugno chiuso¹⁰. Per il pollice vengono insegnati gli esercizi di flessione, estensione ed opposizione, integrati con esercizi per la scorrevolezza dei tendini. Tutti gli esercizi devono essere eseguiti in serie di cinque ripetizioni, cinque volte il giorno (Fig. 33-2).

Massaggio retrogrado e sollevamento

Ogni paziente è istruito sul modo di sollevare il braccio sopra il livello del cuore per migliorare il ritorno venoso (Fig. 33-3, A). Questo dovrebbe essere eseguito una volta ogni ora, si insegna al paziente a praticare il massaggio retrogrado per ogni dito per prevenire l'accumulo di fluido nel dito stesso, che impedirebbe l'escursione completa dell'articolazione. Quando il paziente presenta un edema grave il terapeuta può



Fig. 33-2. Esercizi differenziati per la scorrevolezza dei tendini flessori. Per ottenere la massima escursione del flessore superficiale, il paziente viene istruito a flettere le articolazioni metacarpofalangee ed interfalangee prossimali, mentre le articolazioni interfalangee distali restano nella posizione di estensione. Il pugno chiuso favorisce per la massima escursione del flessore profondo.

iniziare ad usare bendaggi con "COBAN o String Wrap" per ogni dito, per favorire il ritorno venoso e diminuire l'edema locale^{3,10} (Fig. 33-3, B). L'applicazione di ghiaccio è una modalità sempre utile per ridurre l'edema. Un esercizio che troviamo molto utile per prevenire la formazione di edema è mettere la mano sopra la testa e fare il pugno almeno 20 volte: questo esercizio deve essere eseguito ogni ora.

Esercizi per la spalla

Gli esercizi per la spalla sono: flessione, estensione, rotazione interna ed esterna, adduzione ed abduzione, per tenere la spalla mobile e prevenire la formazione di aderenze capsulari. Tutti gli esercizi devono essere eseguiti tre volte al giorno e devono essere ripetuti dieci volte per ogni esercizio (Fig. 33-4, A, B).

Gli esercizi sopra menzionati devono essere eseguiti per 14 giorni a domicilio in associazione alla fisiochinesiterapia da effettuarsi una volta al giorno sotto il controllo della terapeuta specializzata nella terapia della mano.

Scopi del trattamento nella terza settimana

- Recupero dell'arco di movimento completo delle dita
- Inizio della mobilizzazione del polso
- Prevenzione delle aderenze tendinee e cicatriziali

Rimozione del tutore

L'ortesi viene abbandonata durante il giorno, ma viene portata durante la notte e durante le attività che richiedono uno sforzo od attività ripetitive del polso.

Rimozione dei punti

I punti vengono rimossi quando la ferita è completamente guarita e cioè fra l'ottavo e il quindicesimo giorno. Il terapeuta, quindi, può iniziare il trattamento della cicatrice. Alcuni

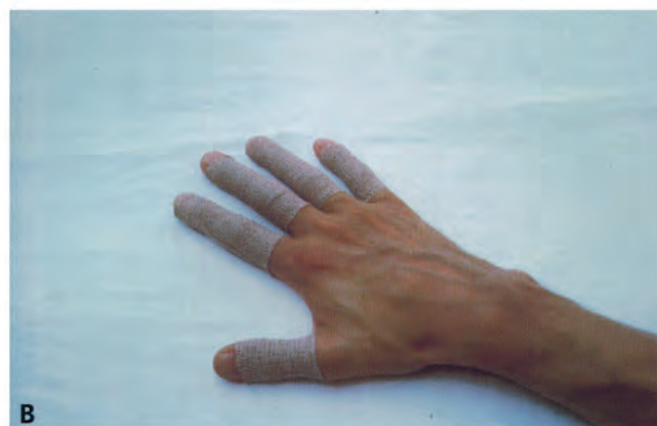

Fig. 33-3. A, Ad ogni paziente viene insegnato a sollevare il braccio coinvolto sopra il livello del cuore per migliorare il ritorno venoso. B, Per favorire il ritorno venoso e diminuire l'edema locale si applica un bendaggio di Coban per ogni dito.

pazienti possono avere bisogno di un trattamento specifico mediante "elastomero" o "gel sheet"¹¹ (Fig. 33-5) da applicare sulla cicatrice per prevenire la formazione di un cheloido o di una cicatrice ipertrofica. Il paziente viene istruito a farsi un leggero massaggio della cicatrice per pochi minuti, tre o quattro volte al giorno. Questo serve per lo scollamento cutaneo e consiste nel sollevare la pelle attorno all'area dell'incisione. In questo modo, si previene la formazione di aderenze degli strati cutanei e si stimola la circolazione in quell'area, rimuovendo i metaboliti che possono causare la formazione di aderenze.

Trattamento della cicatrice: rimodellamento e desensibilizzazione

Il programma di desensibilizzazione comporta l'uso di tecniche studiate per ridurre i sintomi di ipersensibilità e aumentare gradualmente la tolleranza del paziente alla stimolazione tattile nell'area di ipersensibilità. Il programma consiste in esercizi di 5-10 minuti, tre o quattro volte il giorno. Il paziente deve esercitarsi prima sulla mano sana. Le tecniche sono basate su una scala di stimolazione irritativa mediante l'uso di un vibratore¹².

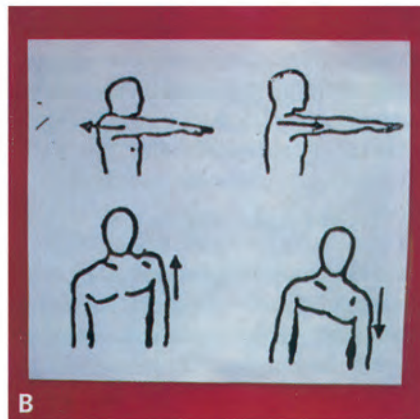
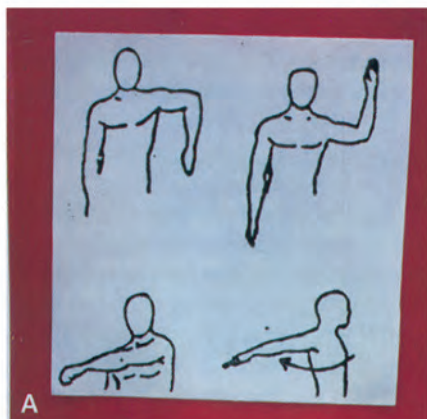

Fig. 33-4. A-B, Esercizi per la spalla.

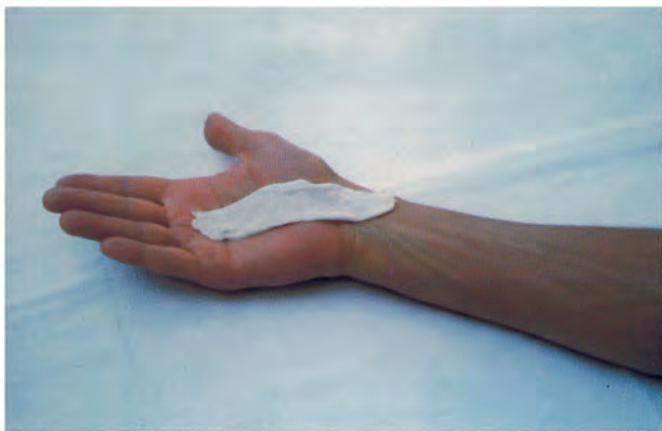

Fig. 33-5. “Elastomero” o “gel sheet” da applicare alla cicatrice per prevenire la formazione di cheloidi o cicatrice ipertrofica.

Questo deve essere usato in prossimità della cicatrice. La vibrazione è applicata inizialmente in modo intermittente alla periferia della cicatrice, quindi gradualmente sulla cicatrice stessa. Alla fine, la vibrazione è applicata costantemente e direttamente sulla cicatrice. È anche possibile applicare un elastomero sulla cicatrice e mettere il vibratore sull’elastomero per avere una pressione costante ed ammortizzare la vibrazione e quindi favorire l’accettazione del trattamento da parte del paziente (Fig. 33-6).

Nei casi in cui il tessuto cicatriziale presenta aderenza è indicata la tecnica del “rolling massage”. In questa tecnica, la cicatrice viene a trovarsi tra i polpastrelli del pollice e dell’indice, che eseguono un movimento rotatorio. In associazione alla tecnica precedente è utile applicare una pressione negativa sulla cute al di sopra della cicatrice utilizzando un dispositivo chiamato “scar suction pump” (Fig. 33-7). Lo scopo di queste due tecniche è quello di rompere le aderenze cicatriziali che impediscono la corretta scorrevolezza dei tendini flessori e del nervo mediano. Questa metodica è utile per evitare la retrazione cicatriziale in regione palmare, che potrebbe limitare il movimento di estensione del polso.

Esercizi per l’arco di movimento del polso

Per incrementare l’arco di movimento del polso si iniziano esercizi passivi ed attivi. Il paziente è istruito a compiere questi esercizi almeno tre volte il giorno. Gli esercizi consistono nel far compiere al paziente un arco di movimento del polso

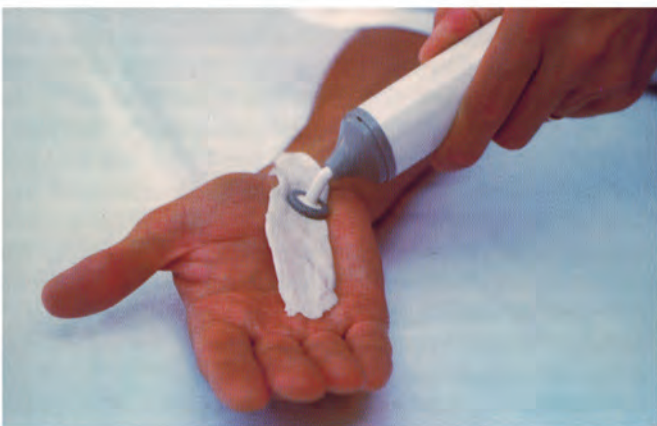

Fig. 33-6. Desensibilizzazione della cicatrice.



Fig. 33-7. Il dispositivo chiamato “scar suction pump” è utile per applicare una pressione negativa sulla cute al di sopra della cicatrice.

fino al raggiungimento della massima mobilità e poi nell’usare l’altra mano per applicare una pressione costante e leggera nella direzione in cui il movimento è impedito. Questi esercizi devono essere fatti per tutti i piani di movimento del polso^{3,10}. I movimenti attivi del polso devono essere eseguiti inizialmente, in scarico, poi contro gravità ma non ancora contro resistenza (Fig. 33-8).

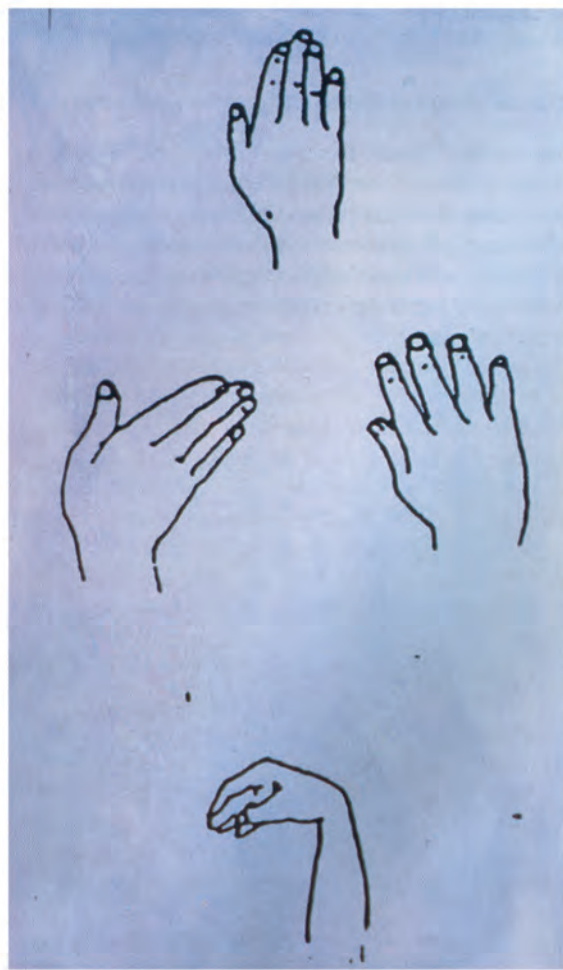


Fig. 33-8. Esercizi per l’arco di movimento del polso.

Stimolazione elettrica transcutanea (TENS) o Stimolazione con microampere

L'uso di impulsi a lunga durata e bassa frequenza provoca il rilasciamento locale di oppiacei naturale, (per esempio endorfina), e quindi diminuisce la percezione del dolore¹³. Gli elettrodi possono essere applicati attorno o sulla cicatrice, secondo la tolleranza iniziale del paziente. Per avere un effetto analgesico, la TENS deve essere applicata almeno 20 minuti ogni ora per il primo giorno e 20 minuti ogni due ore per i giorni seguenti. Per questo motivo deve essere disponibile una unità TENS portatile per il paziente, anche per l'uso a domicilio.

Anche la stimolazione con microampere a voltaggio relativamente basso (60V) si è dimostrata efficace per ridurre il dolore. È molto importante, inoltre, selezionare la polarità. Recenti ricerche, infatti, hanno dimostrato che la riduzione del dolore locale può esser perseguito, mediante la selezione della polarità positiva poichè provoca una reazione acida all'anodo con l'ossigeno dell'ambiente. Per lasciare i tessuti nello stato di conduttività neutrale, alla fine del trattamento è consigliato l'uso dei parametri bipolari¹³. Il vantaggio della stimolazione con microampere risiede nella sua azione a livello sub-corticale quindi è molto ben accetta al paziente con bassa soglia di dolore oppure con sintomi di algodistrofia (Fig. 33-9)

Scopi della terapia nella quarta settimana

Esercizi di scorrevolezza del nervo mediano

Questi esercizi hanno lo scopo di facilitare la mobilitazione del nervo mediano attraverso il tunnel carpale ed in rapporto alle strutture adiacenti. Viene usato un allungamento passivo del pollice nella posizione di estensione per prevenire la formazione di aderenze lungo i rami sensitivi del nervo mediano. Questi esercizi devono esser eseguiti tre volte al giorno per dieci ripetizioni^{3,10}.



Fig. 33-9. Stimolazione elettrica transcutanea (TENS) o Stimolazione con microonde. L'uso di impulsi a lunga durata e bassa frequenza provoca il rilasciamento locale di oppiacei naturali (endorfina) e quindi diminuisce la percezione del dolore.

Scopi del trattamento nella quinta settimana

- Recuperare la forza della mano e del polso
- Recuperare la resistenza della mano e del polso

Esercizi di rafforzamento

Il recupero della forza deve essere personalizzato per singolo individuo secondo sesso, professione, mano dominante ed abitudini. È fondamentale che sia graduale; si inizierà quindi con la manipolazione di plastiline graduate morbide, fino ad arrivare ad un lavoro adeguato al paziente nell'arco di due mesi dall'intervento. Per un buon esito postoperatorio è importante che mano e polso non siano sollecitati da pesi superiori ai 5 kg per almeno due mesi dall'intervento. Si iniziano esercizi isometrici, isotonici, ed isocinetici per il rafforzamento graduale della mano e del polso (Fig. 33-10, A-C). Il paziente è istruito a non sforzare troppo i muscoli, i tendini e l'articolazione del polso perché ciò può causare l'instaurarsi di fenomeni di tenovaginalite acuta. Questi esercizi dovrebbero essere eseguiti in maniera tale da fornire al paziente la possibilità di un biofeedback costante della forza che sta producendo, per non superare il limite di sicurezza fisiologico. A questo scopo sarà di grande utilità l'uso di un dinamometro sia per il paziente che per il terapeuta. In questo modo il paziente è sicuro di non sforzare prematuramente i muscoli del polso. Se la professione del paziente è tale da richiedere grossi carichi di lavoro sul polso, è opportuno riprendere l'attività lavorativa indossando un'ortesi dorsale con polso in posizione neutra; questa, a differenza di quella volare, permetterà migliore attività di presa durante il lavoro e non inibirà la sensibilità tattile palmare.

Scopi della terapia nella sesta settimana

- Ristabilire un uso funzionale normale dell'arto superiore (sensibilità, forza, resistenza e destrezza)

Valutazione della sensibilità e tecnica della rieducazione

Si discute molto sul momento più appropriato per eseguire una corretta valutazione della sensibilità. In base alla nostra esperienza abbiamo visto che più è gonfia la mano più è difficile valutare la sensibilità. Pertanto consigliamo di iniziare la valutazione della sensibilità della mano nei primi giorni del postoperatorio, perché i dati ottenuti forniscono una linea guida delle condizioni di base. Inoltre è utile il biofeedback per le settimane successive al fine di valutare l'efficienza del trattamento che si sta usando per diminuire l'edema (per esempio: ghiaccio, idromassaggio, bendaggio con Coban, ecc). Con il diminuire dell'edema e l'aumento della funzionalità della mano, il terapeuta dovrebbe riscontrare valori di sensibilità che raggiungono le condizioni normali, o quasi, della sensibilità protettiva della mano. La valutazione della sensibilità della mano deve essere iniziata entro la prima settimana e riverificata ogni settimana per il primo mese di terapia e successivamente una volta al mese.

Se il paziente prima dell'intervento ha sofferto di una grave compressione del nervo mediano, probabilmente avrà bisogno di un programma di rieducazione della sensibilità della mano.

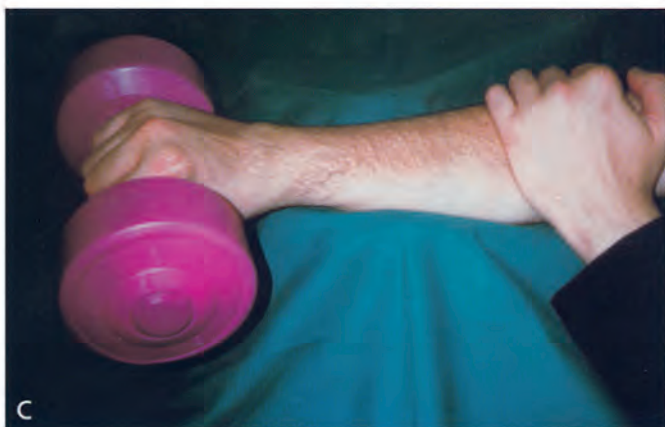
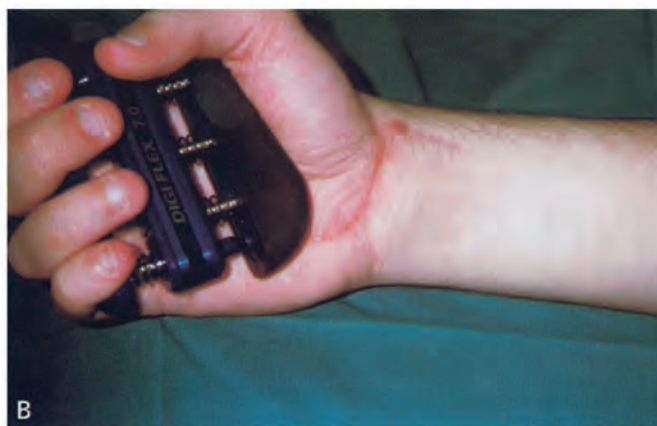
Fig. 33-10. A-B-C, Il recupero della forza deve essere graduale; si inizierà con la manipolazione di plastiline graduate e morbide, fino ad arrivare ad un lavoro adeguato al paziente nell'arco di due mesi dall'intervento.

Il paziente deve essere valutato con il Semmes-Weinstein test (Fig. 33-11, A), il test della discriminazione dei due punti statici e dinamici, il Moberg Pick-up test, il Purdue Peg board test (Fig. 33-11, B) ed il test di Tinel¹⁴. I risultati ottenuti da questi esami sono registrati e confrontati mensilmente per verificare il miglioramento della sensibilità funzionale della mano.

Work Hardening (Lavoro di forza)

Dopo un mese si può iniziare il programma di lavoro per il rinforzo. Il paziente è istruito ad usare la mano per le sue normali attività di vita quotidiana e ad iniziare lentamente il sollevamento di pesi. Come già riferito, si consiglia al paziente di non sollevare pesi superiori a cinque chili nei primi due mesi dopo l'intervento¹⁰. Dopodiché il paziente può iniziare il programma di rafforzamento aumentando gradualmente nel tempo il peso da sollevare. Il terapista dovrebbe includere nella riabilitazione anche un programma di allenamento ergonomico di resistenza ripetitiva di rafforzamento e monitorizzarne continuamente gli effetti sul paziente, per non correre il rischio di ridanneggiare l'esito dell'intervento. Il terapista dovrebbe anche fare una valutazione ergonomica in situ, (cioè dove il paziente lavora) per sviluppare il programma di riabilitazione forzata più appropriata all'attività del paziente¹⁵.

La moderna tecnologia ha portato importanti miglioramenti nel campo della simulazione del lavoro, quindi il terapista dispone oggi di strumenti specifici per riabilitare il paziente

nel modo più appropriato. Il DEXTER (Fig. 33-12, A, B), il WorkSet (Fig. 33-12, C) ed il Lido (Fig. 33-12, D) sono tre tipi di macchine isocinetiche che permettono la valutazione e la riabilitazione di un paziente, riproducendo i movimenti specifici delle mansioni che dovrà svolgere al suo rientro sul lavoro. Si potranno stabilire traguardi di riabilitazione che rispecchino il numero di ripetizioni ed il momento di forza che il paziente dovrà produrre per compiere la sua mansione in modo efficiente. Il terapista, avendo già provveduto ad una valutazione ergonomica completa, sarà già in possesso dei dati riguardanti il compito specifico dell'operatore. Queste macchine, inoltre, forniscono al paziente ed al terapista un biofeedback che descrive la capacità funzionale del soggetto stesso¹⁵. Molte volte la causa della sindrome del tunnel carpale è dovuta ad un uso ergonomicamente sbagliato degli strumenti di lavoro. Il terapista deve tenere in considerazione che il paziente potrebbe avere una deficienza muscolare della mano con conseguente sovraccarico del polso, per cui il terapista deve sviluppare un programma di work-hardening per potenziare e per evitare la ricomparsa di questa sindrome.

La capacità dei sistemi isocinetiche di adattare istantaneamente la resistenza alla forza prodotta dal soggetto determina una maggiore efficacia di trattamento e quindi un più rapido recupero. In un esercizio isocinetico la resistenza sarà massima in ogni punto dell'arco di movimento, a differenza di quanto avviene in un esercizio isotonic¹⁶. In questo modo il paziente avrà un potenziamento del muscolo in ogni punto in cui è debole.

Fig. 33-11. A, Test di Semmes-Weinstein. B, Test di Purdue Peg board.



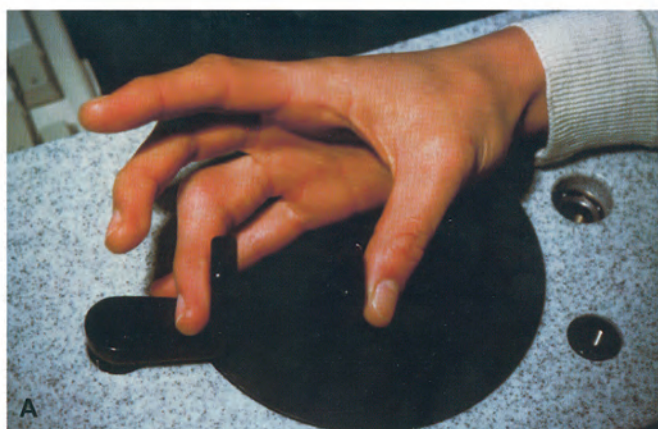

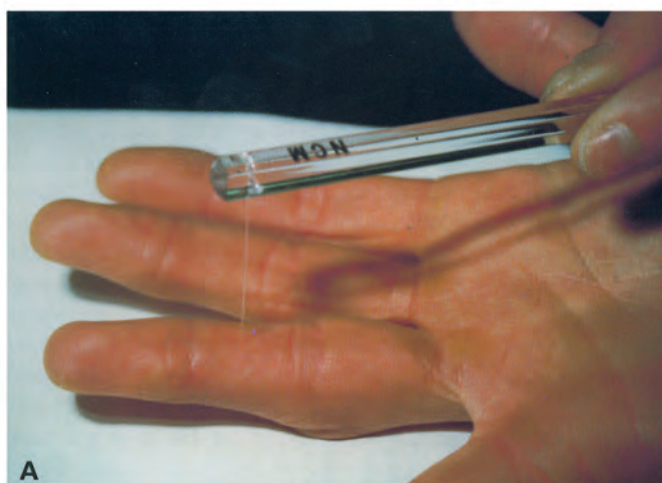


Fig. 33-12. A-B-C-D, Esempi di macchine isocinetiche che permettono la valutazione e la riabilitazione di un paziente, riproducendo i movimenti specifici del lavoro che dovrà svolgere al suo rientro.

Conclusioni

Studi clinici hanno dimostrato l'importanza di un completo programma di riabilitazione dopo la decompressione del nervo mediano al canale carpale sia per via endoscopica che a cielo aperto, questo allo scopo di consentire al paziente un pieno ritorno alla precedente attività lavorativa, specialmente nel caso di un paziente che ha un lavoro manuale pesante^{15,16}. Il terapeuta deve essere preparato a riabilitare il paziente sia nella fase acuta postoperatoria, che in seguito mediante un programma di rafforzamento, per prevenire il ripetersi di questa sindrome.

Un'aperta linea di comunicazione tra il chirurgo, medico di lavoro ed il terapeuta della mano è di fondamentale importanza per ottenere risultati positivi nella riabilitazione.

Bibliografia

1. Dawson, et al: Entrapment Neuropathies. 2nd edition. Little Brown and Company, Boston, 1990: pp. 83-85.
2. Olson JD, Peulen VK, Palmer DH, et al.: Patient outcomes of Agee-3M versus Chow-Dyonics endoscopic release of the carpal tunnel versus open release. *J Hand Therapy* 7: 44-45, 1994.
3. Aiello B: Carpal Tunnel Syndrome/Release. In Clark, GL, Wilgis EF, Aiello, B, Eckhaus, D, Eddington L. V. (eds): *Hand Rehabilitation: A Practical Guide*. Churchill Livingstone, New York, 1993: pp 199-204.
4. Chow J: Endoscopic release of the carpal ligament for carpal tunnel syndrome: 22-month clinical result. *Arthroscopy* 6, 1990.
5. Chaise F: Immediate active mobilization or rigid postoperative immobilization of the wrist in carpal tunnel syndrome. Comparative analysis of a series of 50 patients. *Rev Rhum Mal Osteoartic* 57: 435-9, 1990.
6. Weiss ND, et al: Wrist position of lowest carpal tunnel pressure: A new method to measure intracarpal pressure as a function of wrist position. 47th Annual Meeting of ASSH, Phoenix, 1992.
7. Luchetti R, Schoenhuber R, Alfano M, et al: Serial overnight recordings of intracarpal canal pressure in carpal tunnel syndrome patients with and without wrist splinting. *J Hand Surg* 19B: 35-37, 1994.
8. Garren K, Joyce J, Brown LG, et al: Post-operative management of endoscopic carpal tunnel release. *J Hand Therapy* 7: 49-50, 1994.
9. Yoshida, T, et al: A flexible dorsal wrist splint. *J Hand Therapy* 6: 323-325, 1993.
10. Baxter-Petralia PL: Therapist's Management of Carpal Tunnel Syndrome. In Hunter JM, Schneider LH, Mackin, EJ, Callahan AD (eds.): *Rehabilitation of The Hand; Surgery and Therapy*. 3rd edition. CV Mosby, St Louis, 1989: 640-646.
11. Mallory A: Wounds. In Clark GL, Wilgis EF, Aiello B, Eckhaus, D., Eddington L. V. (eds): *Hand Rehabilitation, a practical guide*. Churchill Livingstone, New York, 1993: 10-11.
12. Mallory A: Desensitization. In: Clark GL, Wilgis EF, Aiello B, Eckhaus D, Eddington LV (eds): *Hand Rehabilitation, a practical guide*. Churchill Livingstone, New York, 1993: 73-79.
13. Kahn J: Principles and Practice of Electrotherapy. 3rd edition Churchill Livingstone, New York, 1993. pp. 88-89.
14. Mallory A: Sensory Re-education. In Clark GL, Wilgis EF, Aiello B, Eckhaus D, Eddington LV (eds): *Hand Rehabilitation, a practical guide*. Churchill Livingstone, New York, 1993: pp.81-87.
15. Travaglia TF: Valutazione ergonomica dell'ambiente industriale e sua applicazione per screening di pre-assunzione e riabilitazione work-hardening. In: Bazzini G (ed): *Nuovi approcci alla riabilitazione industriale*. Fondazione Clinica del Lavoro Edizioni, Pavia 1993: 33-48.
16. Bombardi F: Dinamometri isocinetici per la riabilitazione industriale. In: Bazzini G(ed): *Nuovi approcci alla riabilitazione industriale*. Fondazione Clinica del Lavoro Edizioni, Pavia 1993: 103-111.



COMPLICANZE



COMPLICANZE DEL TRATTAMENTO CHIRURGICO A CIELO APERTO O A CIELO CHIUSO SENZA AUSILIO ENDOSCOPICO

P. Bedeschi

INTRODUZIONE

La tecnica chirurgica per la decompressione del nervo mediano nella sindrome del tunnel carpale (STC) è stata caratterizzata per molti decenni da una stretta corrispondenza tra lunghezza dell'incisione cutanea ed ampiezza dell'accesso chirurgico in profondità. Tale intervento chirurgico tradizionale, che si può definire "a cielo aperto", rispondeva all'esigenza di una completa visuale del campo operatorio profondo. In tal modo l'accesso chirurgico alla decompressione del nervo mediano al polso presentava larghi margini di sicurezza, relativamente alla possibilità di sezionare completamente il legamento trasverso del carpo (LTC) senza rischiare lesioni iatrogeniche dell'arcata vascolare palmare superficiale o del nervo mediano e delle sue diramazioni, anche in presenza di anomalie anatomiche. Era inoltre possibile eseguire, col diretto controllo della vista, altri tempi chirurgici complementari, quali la tenosinoviectomia dei tendini flessori o la neurolisi esterna od interna del nervo mediano.

Revisioni a distanza di numerose casistiche operatorie effettuate negli ultimi venti-trent'anni hanno dimostrato che l'intervento di apertura del tunnel carpale a cielo aperto poteva comportare varie possibilità di insuccesso. In particolare la constatazione che molti degli insuccessi riscontrati erano correlati a patologie, spesso sintomatiche, delle cicatrici operatorie, ha portato molti Autori a proporre due possibili soluzioni, una più conservativa, l'altra più radicale. La soluzione più conservativa, basata su considerazioni che verranno discusse più avanti, consisteva nel limitare l'incisione alla regione palmare, con una localizzazione più ulnare di quella tradizionale periteneare. La soluzione più radicale mirava a ridurre drasticamente la

lunghezza dell'incisione cutanea a 1,5-2 cm, localizzandola o trasversalmente alla plica flessoria distale del polso, o longitudinalmente nella regione prossimale intertenare del palmo. Le tecniche chirurgiche caratterizzate da tali mini-incisioni sono state anche definite "a cielo chiuso". Con tali tecniche infatti gran parte dell'accesso chirurgico in profondità viene eseguito senza visione diretta del campo operatorio. Revisioni recenti di molte casistiche operatorie eseguite con tecniche "a cielo chiuso" hanno dimostrato da un lato la possibile diminuzione di complicanze legate alla cicatrice chirurgica, dall'altro la comparsa di nuove complicanze, anche gravi, correlate soprattutto a lesioni iatrogeniche vascolari o nervose, o all'incompleta sezione del LTC. L'ausilio della tecnologia endoscopica ha consentito di ridurre, ma non di annullare, tali complicanze.

CLASSIFICAZIONE DELLE COMPLICANZE

Ho classificato le complicanze del trattamento chirurgico della STC tenendo conto delle proposte di vari Autori. Langlosh e Linscheid (1972) avevano distinto insuccessi da persistenza o da recidiva dei sintomi. Das e Brown (1976) avevano raccolto le complicanze in due gruppi caratterizzati dalla presenza di sintomi residui o dalla comparsa di lesioni iatrogeniche. Eason et al. (1985) avevano distinto le complicanze in tre gruppi: da incompleta sezione del LTC, da recidiva della compressione del nervo mediano per tenosinovite o proliferazione fibrosa, da lesione iatrogenica del nervo mediano o di una sua diramazione. Mackinnon (1991) ha distinto tre gruppi di sintomi per l'indicazione al reintervento: sintomi persistenti, sintomi ricorrenti, nuovi sintomi.

La mia classificazione segue quella di Mackinnon (1991) per quanto riguarda i tre gruppi principali: persistenza dei sintomi, recidiva dei sintomi, comparsa di nuovi sintomi. Si tratta peraltro di una classificazione più completa ed aggiornata e, soprattutto per quanto riguarda le complicanze del terzo gruppo (comparsa di nuovi sintomi), deriva oltre che dalla letteratura anche dalla mia esperienza chirurgica.

Non ho ritenuto opportuno inserire nella classificazione delle complicanze chirurgiche gli insuccessi dovuti a errori diagnostici o a diagnosi incompleta, quale può realizzarsi nelle compressioni multiple del nervo mediano (Upton e McComas, 1973).

Sottolineo peraltro l'importanza di una corretta indicazione diagnostica di STC, condizione preliminare per il successo dell'intervento chirurgico.

In questo capitolo vengono analizzate e discusse, secondo la mia classificazione riportata nella Tabella 34-1, le possibili complicanze del trattamento chirurgico della STC, sia con le tecniche a cielo aperto, che con quelle a cielo chiuso senza ausilio endoscopico. Vengono inoltre ricordate le principali possibilità di prevenzione di tali complicanze.

TAB. 34-1- COMPLICANZE DEL TRATTAMENTO DELLA SINDROME DEL TUNNEL CARPALE

Persistenza dei sintomi

- Incompleta o nulla decompressione del nervo mediano
- Incompleta sezione del LTC nella parte distale
- Incompleta sezione distale della fascia antibrachiale
- Mancata sezione del LTC

Recidiva dei sintomi

- Proliferazione fibrosa cicatriziale perinervosa
- Tenosinovite ipertrofica dei tendini flessori

Comparsa di nuovi sintomi

- Patologia della cicatrice cutanea
- Sintomatologia dolorosa di origine nervosa correlata alla cicatrice cutanea
 - Neuroma da sezione del ramo cutaneo palmare del nervo mediano o di rami sensitivi del nervo radiale
 - Mini-neuromi da sezione delle terminazioni di rami cutanei palmari del nervo mediano e/o del nervo ulnare
 - Aderenza del nervo mediano alla cicatrice cutanea
- Sintomatologia dolorosa non correlata alla cicatrice cutanea
 - Dolore tenare e ipotenare (pillar pain)
 - Dolore piso-piramidale
- Altre complicanze nervose
 - Lesione totale o parziale dei nervi mediano o ulnare o delle loro diramazioni
 - Compressione non preesistente del nervo ulnare al canale di Guyon
- Complicanze vascolari
 - Ematoma da lesione vascolare non grave
 - Lesione vascolare grave
- Complicanze tendinee
 - Aderenze tra i tendini flessori
 - Sublussazione anteriore dei tendini flessori con effetto corda
 - Dita a scatto non preesistenti
 - Sublussazione di tendini flessori fuori dal canale carpale
 - Lesione di tendini flessori
- Riduzione della forza di presa della mano
- Infezione
- Algodistrofia
- Causalgia

1) Persistenza dei sintomi

La persistenza dei sintomi dopo l'intervento per STC è generalmente correlata ad una incompleta o nulla decompressione del nervo mediano. D'accordo con Hunt e Osterman (1994) e con Strickland et al. (1996), ritengo ipotizzabile che, talvolta, la persistenza di alcuni sintomi neurologici possa dipendere, in casi di compressione nervosa di lunga durata, da un danno irreversibile, ischemico-fibrotico, di alcuni fascicoli del nervo mediano.

Incompleta o nulla decompressione del nervo mediano

L'insuccesso più frequente dell'intervento chirurgico per STC è la persistenza dei sintomi. Tale insuccesso dipende generalmente da una incompleta decompressione del nervo a causa della mancata sezione del tratto distale del LTC, ovvero della parte distale della fascia antibrachiale.

Secondo Kuhlmann et al. (1978) le fibre stenose per 6 cm a livello del palmo e per 5 cm a livello della parte distale dell'avambraccio.

In casi eccezionali si sarebbe riscontrata una mancata decompressione del nervo mediano con una perfetta integrità del LTC.

INCOMPLETA SEZIONE DEL LTC NELLA PARTE DISTALE

È la complicanza più frequente riscontrata nei reinterventi per persistenza dei sintomi della STC. Si realizza soprattutto nei casi operati con tecnica a cielo chiuso, sia con piccola incisione trasversale alla plica distale del polso, che con piccola incisione longitudinale nella regione intertenare prossimale (Fig. 34-1).

Phalen (1966) cita un caso operato con incisione trasversale al polso. Langloh e Linscheid (1972) hanno riscontrato tale complicanza in 21 casi su 34 reinterventi, spesso associata a fibrosi perinervosa o a tenosinovite ipertrofica dei flessori. Su 18 reinterventi sono stati osservati 4 casi da Hybbinette e Mannerfelt (1975). Su 6 reinterventi sono stati descritti 4 casi da Das e Brown (1976). Eason et al. (1985) hanno riscontrato l'incompleta sezione distale del LTC in 4 casi su 47 reinterventi. In tutti i 4 casi era stata praticata una incisione trasversale al polso. Wadstroem e Nigst (1986) hanno osservato 13 casi su 40 reinterventi, spesso in associazione a fibrosi perinervosa. O'Malley et al. (1992) hanno riscontrato la complicanza in 10 casi su 28 reinterventi. In 5 casi l'incisione chirurgica era trasversale al polso e in 3 casi era longitudinale, piccola, palmare prossimale. Gli Autori hanno riscontrato nella parte già sezionata del LTC un tessuto connettivo cicatriziale continuo (come nel mio caso della Fig. 34-1, E). Chang e Delon (1993) hanno riportato 1 caso su 35 reinterventi, Luchetti et al. (1993): 7 casi su 15 reinterventi, Strasberg et al. (1994): 11 casi su 50 reinterventi e infine Cobb e Amadio (1996): 29 casi su 131 reinterventi.

La diagnosi di incompleta sezione del LTC nella parte distale, sospettata per la permanenza postoperatoria dei preesistenti sintomi della STC, trova conferma in alcuni segni obiettivi. De Smet (1993) ha osservato che il test di Phalen (1966) è negativo, mentre è positivo il test di Gilliatt e Wilson (1953). La negatività del test di Phalen (1966) si spiega con la

sezione del bordo prossimale del LTC, che è responsabile della compressione del nervo mediano nella flessione del polso. La positività del test di Gilliatt e Wilson (1953) è giustificata dal fatto che persiste nel tratto distale del tunnel carpale la compressione del nervo mediano. In base all'esperienza personale ho inoltre riscontrato altri due segni obbiettivi. Il segno di Bedeschi (1986), che valuta la tensione locale nella regione anteriore del polso, è negativo. Infatti la sezione della parte prossimale del LTC provoca una diminuzione della pressione compartimentale nella parte prossimale del tunnel carpale. Il segno di Tinel (1915) è negativo nella regione flessoria del polso, all'ingresso del tunnel carpale, ed è positivo al palmo, in corrispondenza del bordo prossimale della parte distale integra del LTC (Fig. 34-1, B).

La diagnosi clinica di incompleta sezione del LTC nella parte distale trova una evidente conferma strumentale nell'esame TC (Zanlungo et al., 1988) ovvero nell'esame RM (Murphy et al., 1993).

La prevenzione più sicura della complicanza è quella di evitare piccole incisioni trasversali alla plica flessoria distale del polso o brevi incisioni longitudinali palmari prossimali, senza ausilio endoscopico.

INCOMPLETA SEZIONE DISTALE DELLA FASCIA ANTIBRACHIALE

Nei reinterventi per persistenza dei sintomi della STC non è frequente il riscontro di una mancata sezione della parte distale della fascia antibrachiale.

Tale eventualità è stata riscontrata in 1 caso su 25 reinterventi da Louis et al. (1985), in 1 caso su 35 reinterventi da Chang e Dellon (1993) in 5 casi su 50 reinterventi da Strasberg et al. (1994) e in 11 casi su 131 reinterventi da Cobb e Amadio (1996).

Secondo Mackinnon (1991), tale eventualità sarebbe favorita da pregressi traumi alla regione anteriore del polso e dell'avambraccio, tali da rendere più spessa la fascia antibrachiale. La mancata sezione della parte distale della fascia antibrachiale è possibile nelle incisioni palmari, lunghe o brevi, non prolungate prossimalmente alla plica flessoria distale del polso.

Dal punto di vista diagnostico i segni di Phalen (1966), Gilliatt e Wilson (1953) e Bedeschi (1986) sono positivi. Anche il segno di Tinel (1915) è positivo nella sede classica all'ingresso del tunnel carpale. Una conferma strumentale può essere data dagli esami TC o RM.

Negli interventi eseguiti con incisioni palmari non prolungate prossimalmente oltre la plica flessoria distale del polso, la prevenzione di questa complicanza richiede molta attenzione al momento di sezionare per via sottocutanea la parte distale della fascia antibrachiale. La sezione deve essere effettuata ulnarmente al nervo mediano, dopo aver scollato per via smussa il piano sottocutaneo da quello fasciale, per evitare lesioni di vene sottocutanee con rischi di ematomi (vedi pag. 227). La sezione deve prolungarsi prossimalmente per almeno 4 cm oltre la plica flessoria distale del polso.

MANCATA SEZIONE DEL LTC

Alcuni Autori avrebbero riscontrato in reinterventi per persistenza dei sintomi della STC una integrità completa del LTC.

Due casi vengono riportati da De Smet (1993) e 9 casi su 50 reinterventi da Strasberg et al. (1994). Tale circostanza appare difficilmente comprensibile qualora si ritenga che l'intervento per STC venga effettuato da chirurghi con buona conoscenza dell'anatomia del polso e della mano. Si può ipotizzare che in alcuni casi la sezione del LTC sia stata parziale e che la riparazione sia avvenuta con un tessuto connettivo tale da indurre in errore il chirurgo al reintervento.

Nei due casi descritti da De Smet (1993), l'Autore aveva riscontrato prima del reintervento la positività sia del segno di Phalen (1966) che di Gilliatt e Wilson (1953).

La prevenzione di una mancata sezione del LTC è correlata, al di là della tecnica utilizzata, ad un sufficiente grado di apprendimento chirurgico nel trattamento della STC.

2) Recidiva dei sintomi

Dopo una fase postoperatoria di regressione, i sintomi della STC possono ripresentarsi generalmente dopo alcune settimane.

Le cause più frequenti, riscontrate ai reinterventi, sono la proliferazione cicatriziale perinervosa e la tenosinovite ipertrofica dei tendini flessori. Spesso tali patologie si presentano variamente associate.

Alcuni Autori (Langlois e Linscheid, 1972; Strasberg et al., 1994) hanno ipotizzato che la riparazione cicatriziale del LTC potesse essere causa di recidiva dei sintomi della STC. In effetti la corretta riformazione cicatriziale del piano fasciale rappresenta un'evenienza positiva, in quanto evita la lussazione anteriore del nervo mediano (vedi pag. 224) e/o dei tendini flessori (vedi pag. 228) e consente un sufficiente recupero dell'effetto puleggia (vedi pag. 229). La riformazione cicatriziale del LTC può rappresentare una causa di recidiva dei sintomi solo se realizza delle aderenze fibrose col nervo mediano.

Proliferazione fibrosa cicatriziale perinervosa

È un riscontro abbastanza frequente nei reinterventi per recidiva dei sintomi della STC.

Phalen (1966) ne cita un caso. Langlois e Linscheid (1972) hanno riscontrato, su 34 reinterventi, 22 casi di proliferazione fibrosa perinervosa da sola, o associata a incompleta sezione del LTC o a tenosinovite ipertrofica dei flessori. In 13 casi le aderenze cicatriziali coinvolgevano il nervo mediano. Hybbinette e Mannerfelt (1975), su 18 reinterventi, hanno osservato alcuni casi (non specificati di numero) caratterizzati da proliferazione fibrosa nel tunnel carpale da sola o associata a tenosinovite ipertrofica dei flessori. Una fibrosi cicatriziale perinervosa è stata pure osservata da Wadstroem e Nigst (1986) in 36 casi su 40 reinterventi e da O'Malley et al. (1992) in 8 casi su 20 reinterventi.

Aderenze del nervo mediano con la cicatrice riparativa del LTC sono state descritte in 2 casi da Inglis (1980), come reperto frequente da Hunter (1991), in 35 casi da Chang e Dellon (1993), in 4 casi da Luchetti et al. (1993) e in un numero imprecisato di casi da Strasberg et al. (1994).

In casi di reintervento sono anche state riscontrate aderenze cicatriziali del nervo mediano con la parete radiale del tunnel carpale (Rose et al., 1991; Hunter, 1991), ovvero con i tendini dei flessori delle dita o del flessore lungo del pollice (Hunter, 1991).

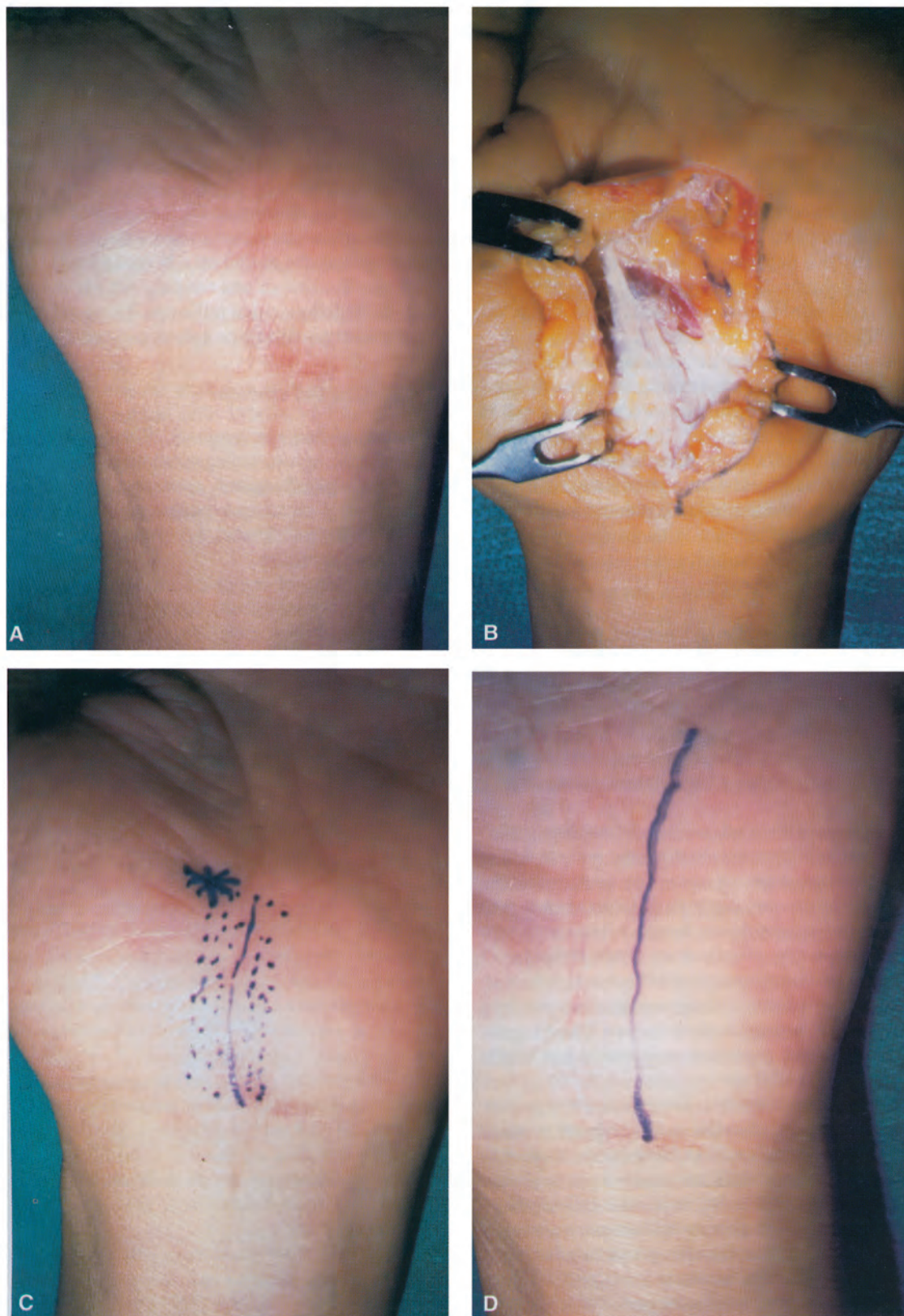

Fig. 34-1. O.R., 59 anni, sesso femminile. Operata altrove 6 mesi prima per STC a sinistra. Sofferente di persistenza dei sintomi. Il reintervento, qui documentato, ha portato alla guarigione. **A**, Cicatrice operatoria palmare prossimale longitudinale sul 3° raggio digitale, lunga 2,5 cm. **B**, La linea continua, segnata col pennarello, rmarca la cicatrice. I puntini stanno a significare una zona di disestesia pericicatriziale. L' asterisco identifica il punto dove si provoca il segno di Tinel, in corrispondenza del limite prossimale della parte distale integra del LTC. **C**, La linea segnata col pennarello indica la sede di incisione del reintervento. È longitudinale, palmare, lungo il 4° raggio digitale, lunga 6 cm, distanziata ulnarmente di 8-9 mm dalla pregressa breve incisione palmare prossimale. **D**, Incisa la cute e scollati i lembi cutanei dal piano fasciale, si osserva distalmente l' aponevrosi palmare integra che si continua prossimalmente in un tessuto connettivo cicatriziale continuo, corrispondente alla parte sezionata del LTC.

L'illustrazione continua alla pagina seguente

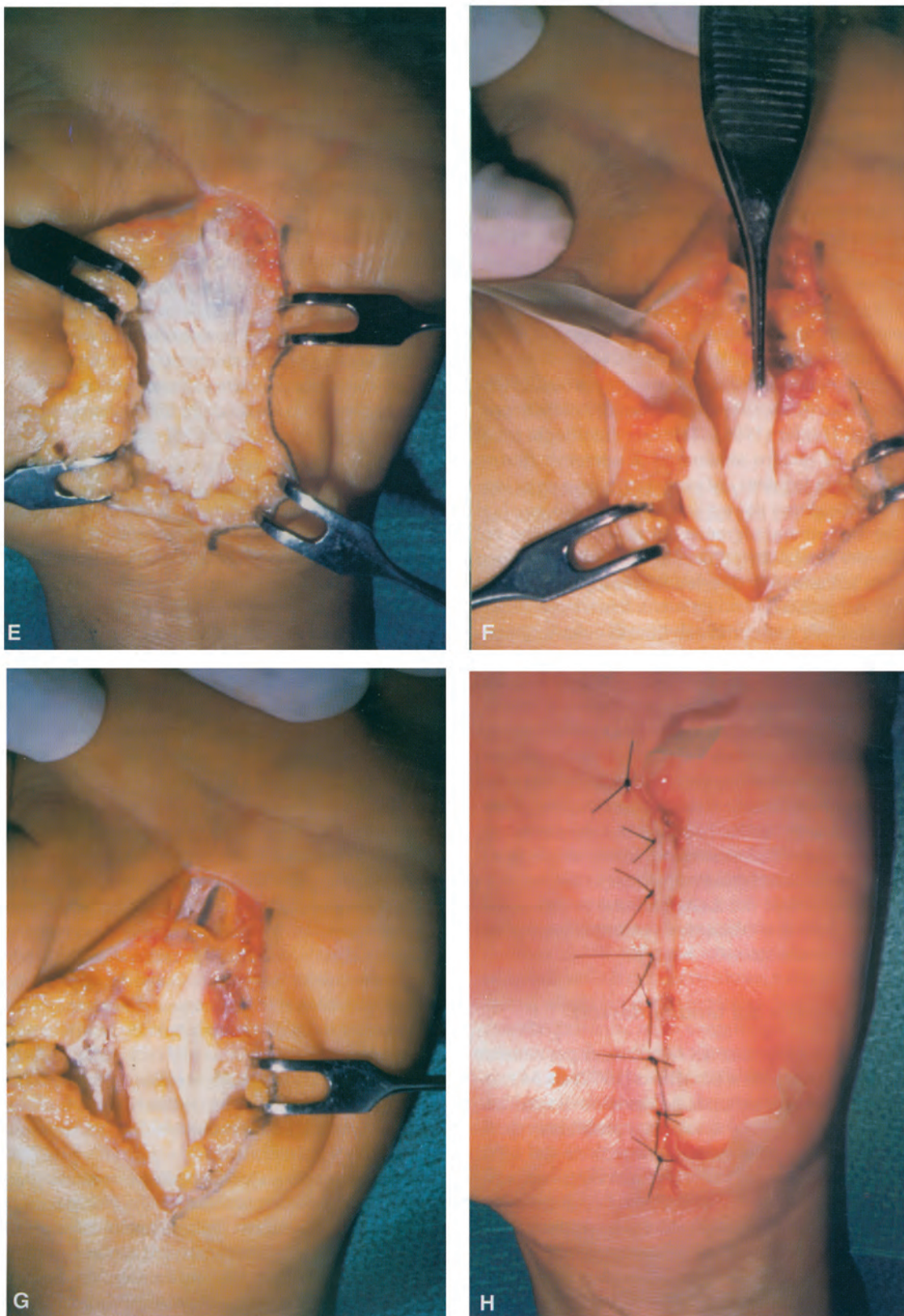


Fig. 34-1. (*Continua*). E, Asportata l'aponevrosi palmare si osserva la parte distale del LTC integra, che si continua prossimalmente nel tessuto connettivo riparativo della parte sezionata del LTC F, Sezionato sul versante ulnare, a pochi mm dall'inserzione sull'uncinato, il LTC, sia nel tratto distale integro che in quello più prossimale riparato, si osserva il nervo mediano aderente alla parete radiale del tunnel carpale. La pinza tiene sollevato del tessuto tenosinovitico ipertrofico, che sarà asportato. G, Quadro operatorio dopo la tenosinoviectomia e la neurolisi esterna del nervo mediano. Il nervo presenta un aspetto a clessidra, con la zona ristretta corrispondente al bordo prossimale della parte distale del LTC rimasta integra dopo il primo intervento. H, Dopo un'accurata emostasi viene effettuata la sutura della cute con nylon 4 zeri. Si osserva il sottile drenaggio passante di gomma, che fuoriesce agli estremi prossimale e distale della ferita e che viene asportato dopo 20-24 ore.

Anche nella mia esperienza ho riscontrato frequentemente, nei reinterventi, delle proliferazioni fibrose perinervose. In vari casi ho osservato aderenze del nervo mediano con la cicatrice riparativa del LTC, con la parete radiale del tunnel (Fig. 34-1, F), con i tendini dei flessori delle dita e, in due casi, col tendine del flessore lungo del pollice.

La proliferazione cicatriziale perinervosa è facilitata dagli ematomi (vedi pag. 227) e da una radicale tenosinovietomia, soprattutto se associata a prolungata immobilizzazione postoperatoria delle dita (Strasberg et al., 1994).

Dal punto di vista diagnostico la ricomparsa dei segni parestesico-dolorosi della STC si accompagnano a segni obbiettivi. Il segno di Tinel (1915) e di Gilliatt e Wilson (1953) sono generalmente positivi. Generalmente negativi, invece, il segno di Phalen (1966) e quello di Bedeschi (1986).

Importante l'osservazione di un dolore provocato all'estensione del polso o delle dita, che realizza il quadro della neuropatia da trazione di Hunter (1991). Tale sintomatologia è l'espressione clinica del quadro anatomico di aderenze fibrose del nervo mediano con le pareti del tunnel carpale o con i tendini dei flessori delle dita o del pollice. In 2 casi nei quali, al reintervento, ho riscontrato aderenze del nervo mediano col tendine del flessore lungo del pollice, si osservava un tipico dolore provocato nel tentativo di estendere completamente la seconda falange del pollice.

La diagnosi clinica di proliferazione fibrosa cicatriziale perinervosa può trovare conferma strumentale con esame TC (Zanlungo et al., 1998) o RM (Murphy et al., 1993; Berzero et al., 1994).

La prevenzione della complicanza si basa sulla corretta prevenzione degli ematomi (vedi pag. 227) ed, inoltre, sul mantenimento del polso in estensione di circa 25° in valva gessata per 10-15 giorni, favorendo nel contempo una precocissima mobilizzazione delle dita. In tal modo si mantiene sufficientemente distanziato dorsalmente il nervo mediano dal piano fasciale in via di cicatrizzazione, evitando aderenze tra il nervo e la parete anteriore del tunnel, mentre la precocissima mobilizzazione delle dita consente di evitare aderenze dei tendini fra loro e col nervo stesso.

Tenosinovite ipertrofica dei tendini flessori

È un riscontro non infrequente nei reinterventi per recidiva dei sintomi della STC Langlosh e Linscheid (1972) su 34 reinterventi hanno osservato un'abbondante tenosinovite dei tendini flessori in 14 casi, da sola o associata a proliferazione fibrosa nel canale carpale od a incompleta sezione del LTC. Hybbinette e Mannerfelt (1975) su 18 reinterventi hanno riscontrato alcuni casi (non specificati per numero) di tenosinovite ipertrofica dei tendini flessori, isolata o associata a proliferazione fibrosa. Eason et al. (1985) riportano 2 casi. Wadstroem e Nigst (1986) hanno osservato su 40 reinterventi 19 casi di tenosinovite ipertrofica (in 1 caso reumatoide e in 18 casi aspecifica). O'Malley (1992) ha osservato, su 20 reinterventi, 5 casi di tenosinovite proliferativa. Chang e Dellon (1993) hanno riscontrato in tutti i 35 casi rioperati un quadro di tenosinovite ipertrofica, reumatoide in 6 casi e aspecifica negli altri 29 casi. Zanlungo et al. (1998) hanno osservato una tenosinovite ipertrofica dei flessori, previamente documentata con esame TC, in 11 casi su 46 reinterventi.

La tenosinovite ipertrofica dei tendini flessori rappresenta pertanto, da sola od in associazione alla proliferazione fibrosa, una causa di recidiva dei sintomi della STC.

Clinicamente è evidenziabile una certa tumefazione della regione anteriore del polso, con segno di Bedeschi (1986) positivo. Il segno di Tinel (1915) è generalmente positivo, mentre è negativo il segno di Phalen (1966). La conferma della proliferazione tenosinovitica è data dall'ecografia (Nakamichi e Tachibana, 1993), dall'esame TC (Zanlungo et al., 1998) o dall'esame RM (Murphy et al., 1993; Berzero et al., 1994).

Dal punto di vista preventivo ritengo opportuno il tempo complementare della tenosinovietomia, nel primo intervento, quando si riscontri una proliferazione delle guaine tendinee dei flessori. A tale scopo l'intervento deve essere eseguito a cielo aperto, con una accurata emostasi e l'applicazione di un drenaggio da rimuovere entro 24 ore. Importante la precocissima rieducazione funzionale delle dita, mentre il polso è immobilizzato in valva gessata a 25° di estensione per 10-15 giorni.

3) Comparsa di nuovi sintomi

Causa frequente degli insuccessi degli interventi per STC è la comparsa postoperatoria di nuovi sintomi. Essi possono essere numerosi, di vario tipo e correlati diversamente per frequenza in funzione del tipo di intervento: a cielo aperto, a cielo chiuso o con tecnica endoscopica.

Nella Tabella 34-1 è riportata la classificazione delle complicanze che sono la causa di tali nuovi sintomi. Questa classificazione è originale ed è stata realizzata in base ai numerosi dati della letteratura ed in base alla mia esperienza chirurgica.

Patologia della cicatrice cutanea

Le incisioni chirurgiche che attraversano perpendicolarmente la plica flessoria distale del polso hanno tendenza a diventare ipertrofiche o cheloidee e spesso retraenti (Mac Donald et al., 1978; Louis et al., 1985; Kessler, 1986; Urbaniak, 1991).

Nei casi in cui l'incisione attraversa correttamente la plica flessoria distale del polso grazie a due angolazioni e ad una parte intermedia trasversale lungo la plica, la cicatrice della parte palmare non ha tendenza a diventare ipertrofica, mentre la cicatrice della parte antibrachiale tende spesso a diventare ipertrofica e talora cheloidea (Hybbinette e Mannerfelt, 1975; Zanlungo et al., 1998). Hybbinette e Mannerfelt (1975) su 18 reinterventi per STC hanno osservato in 6 casi una cicatrice cheloidea nella parte prossimale dell'incisione, a livello antibrachiale.

Le cicatrici cheloidee sono più sintomatiche di quelle ipertrofiche. Le cicatrici retraenti provocano inoltre una sintomatologia obbiettiva di limitazione della completa estensione del polso.

Dal punto di vista preventivo il mezzo più efficace è quello di limitare l'incisione chirurgica al palmo, senza attraversare la plica flessoria distale del polso.

Quando per una ipertrofia delle guaine dei tendini flessori, come nell'artrite reumatoide, o per altre cause, si debba attraversare la plica flessoria distale del polso è necessario che l'incisione segua per breve tratto la plica e cambi direzione sia prossimalmente che distalmente con angoli compresi tra i 45° (O'Malley et al., 1992), i 60° (Kuhlmann et al., 1978) e i 90° (Blair, 1988).

Sintomatologia dolorosa di origine nervosa correlata alla cicatrice cutanea

Ho riunito in questo paragrafo tre gruppi di complicanze, caratterizzate dalla manifestazione dolorosa a carico della cicatrice cutanea e dall'origine nervosa.

1. Nel primo gruppo la cicatrice è dolorosa perchè a contatto con un neuroma da sezione del ramo cutaneo palmare (RCP) del nervo mediano o di rami sensitivi del nervo radiale.

2. Nel secondo gruppo la cicatrice è dolorosa per la formazione di mini-neuromi da sezione delle terminazioni di rami cutanei palmari del nervo mediano e/o del nervo ulnare.

3. Nel terzo gruppo la cicatrice è dolorosa per aderenze del nervo mediano con la cicatrice stessa.

Le altre complicanze nervose, generalmente di natura iatrogenica, non correlate alla cicatrice cutanea, verranno trattate in un prossimo paragrafo (vedi pag. 225).

NEUROMA DA SEZIONE DEL RAMO CUTANEO PALMARE DEL NERVO MEDIANO O DI RAMI SENSITIVI DEL NERVO RADIALE

La sezione del RCP con conseguente neuroma generalmente aderente alla cicatrice cutanea, determina una netta dolorabilità della cicatrice stessa, spesso molto grave e invalidante.

Il dolore è localizzato nella parte radiale della plica flessoria distale del polso, nell'area del tubercolo dello scafoide (Carrol e Green, 1972). La percussione locale sulla cicatrice in corrispondenza del neuroma provoca dolori e disestesie nella regione tenere (Urbaniak, 1991).

Il decorso anatomico del RCP e delle sue terminazioni palmari è stato particolarmente studiato da Carrol e Green (1972) e da Taleisnik (1973) e, più recentemente, da Hobbs et al. (1990), da Naff et al., (1993), da Da Silva et al., (1996) e da Watchmaker et al., (1996).

Le incisioni più pericolose per la lesione del RCP sono quelle trasversali alla plica flessoria distale del polso (Semple e Cargill, 1969; Carrol e Green, 1972; Taleisnik, 1973) e quelle periteneari prolungate prossimalmente all'avambraccio (Carrol e Green, 1972; Taleisnik, 1973).

L'evenienza di lesioni del RCP in corso di intervento per STC è stata riscontrata da vari Autori (Hybbinette e Mannerfelt, 1975; Das e Brown, 1976; Conolly, 1978; Lichtman et al., 1979; Eason et al., 1985; Louis et al., 1985; Kulick et al., 1986; Wadstroem e Nigst, 1986; Clayburgh et al., 1987).

Sono interessanti le casistiche di Mac Donald et al., (1978) con un riscontro di 11 casi di neuromi del RCP su 186 interventi (pari al 5,9%) e di un studio multicentrico italiano (Barca et al., 1991) con un riscontro di 55 casi di neuroma su 690 interventi (pari all' 8%). Un interesse notevole presentano, inoltre, le risposte di 616 chirurghi membri della American Society for Surgery of the Hand ad un questionario organizzato e pubblicato da Palmer e Toivonen (1999). Tali chirurghi hanno osservato globalmente, in seguito a intervento per STC a cielo aperto o chiuso senza ausilio endoscopico, 117 lesioni del RCP con conseguente neuroma doloroso.

Dal punto di vista preventivo Taleisnik (1973) consiglia di evitare le incisioni trasversali e quelle longitudinali sul versante radiale del palmo. Suggerisce invece una incisione palmare sul lato ulnare del 4° raggio digitale. Hobbs et al. (1990) ritengono che per proteggere il RCP e le sue terminazioni pal-

mari più ulnari l'incisione può basarsi sull'asse centrale del 4° raggio digitale. Nel caso in cui, anche per altre patologie, l'incisione debba necessariamente attraversare la parte radiale della plica flessoria distale del radio, si rende necessario eseguire preliminarmente una identificazione ed un isolamento del nervo (Urbaniak, 1991). Questo vale in particolare per la via di accesso anteriore alla carpectomia prossimale (Bedeschi, 1994).

Il neuroma doloroso per sezione di un ramo sensitivo del nervo radiale, in seguito ad intervento per STC, è una evenienza del tutto eccezionale. In letteratura ho trovato due casi: uno riportato da Louis et al. (1985); l'altro riportato da Strassberg et al. (1994). Nel caso di Louis et al. (1985) l'incisione cutanea era prolungata all'avambraccio molto radialmente.

Per la prevenzione è sufficiente evitare incisioni molto radiali all'avambraccio. In caso di necessità è doveroso eseguire preliminarmente una identificazione ed un isolamento dei rami sensitivi del nervo radiale.

MINI-NEUROMI DA SEZIONE DELLE TERMINAZIONI DI RAMI CUTANEI PALMARI DEL NERVO MEDIANO E/O DEL NERVO ULNARE.

La cute del palmo è innervata dalle ultime diramazioni dei rami cutanei palmari del nervo mediano e del nervo ulnare. Dalle descrizioni anatomiche di Taleisnik (1973) e di Watchmaker et al. (1996) sulla estensione della innervazione cutanea palmare del nervo mediano, e di Engber e Gmeiner (1980) sulla estensione della innervazione cutanea palmare del nervo ulnare, risulta la presenza nel palmo di una linea di demarcazione internervosa in corrispondenza dell'asse del 4° raggio digitale. Pertanto una incisione chirurgica palmare lungo questo asse eviterebbe la sezione degli sfioccamenti terminali palmari sia del nervo mediano che del nervo ulnare.

Una ricerca anatomica di Ferrari e Gilbert (1991) ha dimostrato la frequente presenza nel palmo di un ramo anastomotico tra il nervo mediano ed il nervo ulnare. Un'altra recente ricerca anatomica di Martin et al. (1996) ha dimostrato che, con una certa frequenza, la cosiddetta linea di demarcazione internervosa del 4° raggio è attraversata da diramazioni palmari terminali radiali del nervo ulnare e da diramazioni palmari terminali ulnari del nervo mediano. Secondo questi Autori non vi sarebbe pertanto, nella maggior parte dei casi, un vero asse internervoso di assoluto valore anatomico. Secondo le recenti ricerche anatomiche di Matloub et al. (1998), con una incisione sull'asse centrale del 4° raggio il rischio di ledere terminazioni di rami cutanei palmari del nervo mediano sarebbe del 25%. Con una incisione sul lato ulnare del 4° raggio (suggerita da Taleisnik, 1973) il rischio di ledere terminazioni di rami cutanei palmari del nervo ulnare sarebbe del 72%.

In sintesi, dal punto di vista pratico chirurgico, un'incisione sul 4° raggio seziona comunque un numero notevolmente minore di terminazioni nervose cutanee che nelle altre zone del palmo, sia ulnari che radiali.

A causa della sezione di terminazioni dei rami cutanei palmari del nervo mediano o, più raramente, del nervo ulnare, nei primi mesi dopo l'intervento la cicatrice cutanea è dolente e sensibile. Das e Brown (1976) su 120 casi operati (con incisione periteneare, ma deviante ulnarmente lungo il 4° raggio nel tratto prossimale) hanno rilevato che la cicatrice cutanea era, nel postoperatorio, molto frequentemente dolorosa. Al control-

lo a 6 mesi restava dolorosa solo in 2 casi (1,6%). Kulick et al (1986) su 130 mani operate con incisione al 4° raggio hanno riscontrato una dolorabilità della cicatrice dopo 1 mese in 6 casi (4,6%), dopo 6 mesi in nessun caso. Su 468 mani operate con incisione lungo il 4° raggio, Seradge e Seradge (1989) hanno riscontrato una cicatrice dolorosa nel 65% dei casi dopo 6 settimane, in nessun caso dopo 6 mesi. Nella revisione multicentrica italiana (Barca et al., 1991) su 690 casi operati, in gran parte con incisione periteneare, è stata riscontrata una cicatrice dolorosa dopo pochi mesi in 62 casi (9,0%). Al controllo oltre 2 anni la dolorabilità era praticamente scomparsa in tutti i casi. Citron e Bendall (1997) hanno ricontrollato 47 mani operate con due tecniche diverse. Nel gruppo di 21 casi operati con incisione lungo il 4° raggio la cicatrice, che era dolorosa frequentemente dopo 45 giorni, era asintomatica in tutti i casi dopo 6 mesi. Nel gruppo di 26 casi operati con incisione periteneare la cicatrice, pure dolorosa frequentemente dopo 45 giorni, era dolorosa in alcuni casi anche dopo 12 mesi.

Dai numerosi contributi bibliografici si può dunque affermare che una cicatrice palmare lungo il 4° raggio può essere dolorosa per alcune settimane, ma è generalmente asintomatica entro sei mesi.

Dal punto di vista preventivo è bene ricordare che, se non si può evitare sicuramente il dolore della cicatrice nell'immediato postoperatorio, si può prevenire il dolore a lungo termine eseguendo l'incisione palmare lungo il 4° raggio digitale. Da questo punto di vista ha più rilevanza la sede che non la lunghezza della cicatrice. La durata della dolorabilità della cicatrice può essere infatti maggiore con una piccola incisione palmare intertenare, più radiale rispetto alla linea di demarcazione del 4° raggio.

La prevenzione del dolore postoperatorio della cicatrice può consistere nella identificazione e nella salvaguardia di eventuali rami nervosi che attraversano il campo chirurgico determinato dall'incisione palmare lungo il 4° raggio (Tomaino e Plakseychuk, 1998, vedi anche Cap. 13). Sempre allo scopo di evitare il dolore postoperatorio della cicatrice Biyani e Downes (1993) hanno proposto una doppia piccola incisione, trasversale alla plica flessoria distale del polso e longitudinale a metà del palmo. In tal modo non viene incisa la cute prossimale del palmo che è più innervata. A mio giudizio tale via di accesso è però più rischiosa relativamente alla possibilità di danni iatrogenici vascolari o nervosi, per la scarsa visibilità del campo operatorio.

ADERENZA DEL NERVO MEDIANO ALLA CICATRICE CUTANEA

Una delle più gravi complicanze del trattamento chirurgico a cielo aperto della STC è rappresentato da una sublussazione del nervo mediano, anteriormente al piano fasciale, con aderenza alla cicatrice cutanea.

Questa evenienza si realizza molto raramente. Condizioni favorevoli sono la sezione del LTC sul versante radiale, l'asportazione di una parte del LTC e la possibilità, nel decorso postoperatorio, che il polso mantenga la posizione di flessione. La sublussazione anteriore del nervo mediano può associarsi alla sublussazione anteriore dei tendini flessori (vedi pag. 228). Questa complicanza è poco nota e scarsamente segnalata in letteratura. Wadstroem e Nigst (1986) l'hanno riscontrata in 5 casi su 40 reinterventi, pari al 12,5%. In uno studio multicentrico italiano (Barca et al., 1991) questa grave complicanza è stata riscontrata in 18 casi su 690 primi interventi, pari al 2,6%.

La situazione superficiale del nervo mediano, con aderenza al piano cutaneo, è stata dimostrata in 1 caso con esame TC da Zanlungo et al. (1998) e in 1 caso da Rose et al. (1991) con esame RM.

Tale complicanza determina una sintomatologia dolorosa molto grave a livello della cicatrice, che si accentua non solo alla presso-percussione, ma anche al semplice sfioramento con le dita e provoca una scossa dolorosa nel territorio della mano innervato dal nervo mediano. Il dolore si accentua inoltre con i movimenti del polso, soprattutto con la iperestensione.

La sintomatologia dolorosa non tende a guarire spontaneamente, ma può aggravarsi dopo reiterati interventi, soprattutto se eseguiti sulla stessa cicatrice e col tempo operatorio della neurolisi interna. In tal caso si corre anche il rischio di un danno diretto sul nervo, nel tentativo di liberarlo dalla cicatrice. In casi rari la sintomatologia dolorosa può evolvere verso la causalgia (vedi pag. 230).

La prevenzione riguarda tempi operatori e postoperatori. Chirurgicamente è utile eseguire una incisione solo palmare, situata lungo il 4° raggio metacarpale, sezionando il LTC sul versante ulnare del tunnel ed evitando il tempo complementare della neurolisi interna.

Nel trattamento postoperatorio appare utile mantenere per 10-15 giorni il polso immobilizzato in valva gessata in lieve estensione, con le dita completamente libere per una immediata rieducazione. In tal modo può realizzarsi una corretta cicatrizzazione del LTC, col mantenimento del nervo mediano e dei tendini flessori all'interno del canale carpale, senza che si producano fenomeni aderenziali perinervosi o peritendinei.

Sintomatologia dolorosa non correlata alla cicatrice cutanea

Comprendiamo in questo paragrafo il dolore tenare e ipotenare, ed il dolore piso-piramidale.

DOLORE TENARE E IPOTENARE

Nel decorso postoperatorio per STC è stato descritto un dolore in regione tenare e ipotenare, che si evidenzia o si accentua alla pressione locale o nella presa di forza della mano. Tale sintomatologia chiamata nella letteratura anglo-americana "pillar pain", regredisce generalmente in pochi mesi (Eversmann, 1988).

L'origine di tale sintomatologia dolorosa è ancora controversa. Secondo Eversmann (1988) sarebbe correlata all'edema postoperatorio delle parti molli nella regione prossimale del palmo. La regressione del dolore seguirebbe di pari passo la scomparsa dell'edema. Kluge et al. (1996), nella revisione di 89 mani operate per STC con incisione sulla plica longitudinale ulnare del palmo, hanno riscontrato nel postoperatorio questa complicanza nel 4% dei casi, scomparsa gradualmente entro il 6° mese.

Secondo Da Silva et al. (1996) il dolore tenare e ipotenare sarebbe in relazione ai mini-neuromi da sezione delle terminazioni dei rami cutanei palmari. Tale ipotesi è contraddetta dall'esperienza di Brown et al. (1993). Questi Autori non hanno infatti osservato differenze nel decorso postoperatorio del dolore tenare e ipotenare tra un gruppo di pazienti operati a cielo aperto ed un altro gruppo di pazienti operati in endoscopia.

Anche l'esperienza di Citron e Bendall (1997) contraddice l'ipotesi di Da Silva et al. (1996). Tali Autori infatti non hanno riscontrato differenza di comportamento tra un gruppo di pazienti operati con incisione peritenare ed un altro gruppo di pazienti operati con incisione lungo il quarto raggio metacarpo. In tutti i casi il dolore tenere e ipotenare è scomparso entro il 9° mese.

Povlsen e Tegnell (1996) in una revisione di 51 casi operati per STC hanno riscontrato una dolorabilità pressoria tenere e ipotenare in 21 casi (41%) dopo un mese, in 13 casi (25%) dopo 3 mesi e in 3 casi (6%) dopo 12 mesi. Secondo questi Autori la complicanza sarebbe correlata ad un mutamento reversibile del controllo centrale del livello di soglia degli stimoli dolorosi alla pressione.

Infine altri Autori (Hunt e Osterman, 1994; Jones et al., 1997) ritengono che il dolore tenere e ipotenare sia di origine muscolare e dipenda dalla temporanea instabilità delle inserzioni aponevrotiche dei muscoli tenari e ipotenari in seguito alla sezione del LTC. In effetti secondo ricerche anatomiche di Cobb et al., (1993) la parte distale del LTC, da loro chiamato "Flexor retinaculum", è costituita da una aponevrosi che dà inserzione ai muscoli tenari e ipotenari.

Questa ipotesi giustificerebbe la regressione spontanea del dolore tenere e ipotenare, parallelamente alla cicatrizzazione delle strutture aponevrotiche che danno inserzione e stabilità ai muscoli tenari e ipotenari.

Dal punto di vista preventivo sembra giustificata l'immobilizzazione del polso in lieve estensione, a dita libere, per 10-15 giorni (vedi Cap. 33). Tale immobilizzazione in valva gessata consente una più rapida e corretta cicatrizzazione del LTC.

DOLORE PISO-PIRAMIDALE

Il dolore postoperatorio ipotenare, che generalmente regredisce entro 6 mesi (vedi pag. 224), può in pochi casi continuare indefinitamente, con ripercussione sulla forza di presa della mano (Seradge e Seradge, 1989). In una revisione di 468 casi di STC, operati con incisione palmare lungo il 4° raggio digitale, Seradge e Seradge (1989) hanno riscontrato dopo 6 settimane un dolore alla base della regione ipotenare in 56 casi, pari al 12%, perdurante dopo 6 mesi in 5 casi, pari all'1.1%. Tali Autori hanno osservato che in questi 5 casi il dolore era localizzato alla articolazione piso-piramidale, con accentuazione alla pressione diretta sul pisiforme e ai movimenti forzati di flessione, estensione e ulnarizzazione attiva del polso. Il dolore scompariva temporaneamente con infiltrazione intrarticolare di anestetico locale. Gli Autori consigliano un esame radiografico in proiezione laterale della piso-piramidale per evidenziare eventuali segni di sublussazione o di artrosi di tale articolazione.

Seradge e Seradge (1989) interpretano il dolore piso-piramidale come secondario ad una incongruenza articolare dell'articolazione piso-piramidale in soggetti che già avevano una asintomatica condromalacia e/o instabilità di tale articolazione. L'incongruenza articolare sintomatica sarebbe causata dalla sezione chirurgica del LTC. In effetti la stabilità articolare del pisiforme è favorita da un equilibrio dinamico tra le forze che lo trazionano in senso ulnare, costituite dal flessore ulnare del carpo e dall'abducente del 5° dito e le forze che lo trazionano in senso radiale, costituite principalmente dalla ten-

sione del LTC (Seradge e Seradge, 1989). Gli stessi Autori consigliano nei casi inveterati di dolore piso-piramidale l'asportazione chirurgica del pisiforme. L'ipotesi di Seradge e Seradge (1989) è stata confermata da Rigoni (1990) che, revisionando 600 casi operati per STC, ha riscontrato a breve termine un dolore piso-piramidale in 25 casi, pari al 4.1%, non regredito spontaneamente a distanza in 5 casi, pari allo 0.8%. Anche Rigoni (1990) ha avuto successo in questi 5 casi grazie all'intervento di asportazione del pisiforme.

Un tentativo di prevenzione può essere costituito dalla immobilizzazione postoperatoria del polso in valva gessata in lieve estensione, a dita libere, per 10-15 giorni, per favorire una più rapida e corretta cicatrizzazione del LTC.

Altre complicanze nervose

Comprendiamo in questo paragrafo le lesioni iatrogeniche totali o parziali dei nervi mediano o ulnare o delle loro diramazioni. Tali lesioni, pur essendo più frequenti negli interventi per STC con tecnica a "cielo chiuso", con mini-incisioni trasversali alla piega distale del polso o longitudinali nella regione intertenare prossimale, sono state descritte anche in interventi con tecnica a cielo aperto palmare.

Non comprendiamo in questo capitolo le frequenti lesioni del RCP del nervo mediano e le rarissime lesioni di rami sensitivi del nervo radiale, con conseguenti neuromi correlati alla cicatrice cutanea. Tali complicanze sono state infatti discusse in un precedente paragrafo (vedi pag. 223).

Descriviamo infine, dopo le lesioni iatrogeniche, una complicanza poco nota, ma non infrequente, caratterizzata dalla comparsa postoperatoria di una sindrome compressiva del nervo ulnare al canale di Guyon, non preesistente all'intervento di decompressione del nervo mediano al tunnel carpale.

LESIONE TOTALE O PARZIALE DEI NERVI MEDIANO O ULNARE O DELLE LORO DIRAMAZIONI

Dati della letteratura per il nervo mediano e diramazioni:

I casi riportati in letteratura sono piuttosto scarsi. La maggior parte sono descritti in seguito a interventi attuati con mini-incisioni trasversali alla piega del polso o palmari prossimali.

Semple e Cargill (1969) riportano 3 casi di lesioni di rami sensitivi digitali al palmo. Hybbinette e Mannerfelt (1975) descrivono un caso di lesione del ramo muscolare del nervo mediano. Das e Brown (1976), in una casistica di 6 reinterventi per STC, descrivono un caso di lesione da schiacciamento del ramo muscolare del nervo mediano e un caso di sezione del ramo sensitivo digitale palmare comune del nervo mediano per il terzo spazio digitale. Conolly (1978) descrive 2 casi di sezione totale del nervo mediano e un caso di sezione del ramo muscolare del nervo mediano. Wadstroem e Nigst (1986) in una casistica di 40 reinterventi per STC riportano 2 casi di lesione del ramo muscolare del nervo mediano. Non citano la via di accesso seguita nel primo intervento. Lilly e Magnell (1985) riportano 2 casi rioperati per STC, con riscontro operatorio di sezione del ramo muscolare del nervo mediano. In entrambi i casi la via di accesso utilizzata nel primo intervento era stata longitudinale palmare. Luchetti et al. (1993) in una casistica di 15 reinterventi per STC hanno riscontrato un caso

di sezione completa del nervo mediano ed un caso di sezione parziale del nervo mediano e di sezione del ramo muscolare dello stesso nervo. In entrambi i casi la via di accesso utilizzata nel primo intervento era stata longitudinale al polso con prolungamento prossimale al polso. Strasberg et al. (1994) in una casistica di 50 reinterventi per STC riportano 2 lesioni totali del nervo mediano, una lesione del ramo muscolare del nervo mediano e 3 lesioni del ramo sensitivo digitale palmare comune per il terzo spazio digitale.

Dati della letteratura per il nervo ulnare e diramazioni:

In un caso di reintervento per STC Favero e Gropper (1987) hanno riscontrato una lesione del ramo muscolare del nervo ulnare e del ramo sensitivo digitale palmare per la regione ulnare del quinto dito. Nel primo intervento l'incisione era stata longitudinale palmare al 4° raggio, con prolungamento trasversale in senso ulnare alla piega del polso.

Terrono et al. (1993) in 3 casi di reintervento per STC hanno riscontrato in 2 casi una sezione totale del ramo muscolare del nervo ulnare e nel terzo caso una lesione parziale della stessa diramazione nervosa. Al primo intervento l'incisione era stata in 2 casi longitudinale al quarto raggio e nell'altro caso parallela alla plica tenare, ma più ulnare di 1 cm.

In una ricerca bibliografica comprendente 20 casistiche di interventi per STC pubblicate negli anni '90, Boeckstyns e Soerensen (1999) hanno riscontrato, su 1203 casi operati, 1 caso di lesione del ramo muscolare del nervo ulnare.

Dati di un recente questionario americano per i nervi mediano e ulnare e diramazioni:

Ritengo molto interessanti le risposte date a un questionario pubblicato recentemente a cura di Palmer e Toivonen (1999). Tale questionario era stato inviato a 1253 membri della American Society for Surgery of the Hand e verteva sulle complicanze osservate nel trattamento chirurgico della STC, sia con tecnica endoscopica che a cielo aperto, nel periodo compreso tra il 1990 e il 1995. Per la chirurgia eseguita senza ausilio endoscopico hanno risposto 616 chirurghi, pari al 49% degli interpellati.

Occorre premettere che, a mio avviso, il questionario presenta almeno due importanti limitazioni. Innanzitutto non vi è una correlazione tra le complicanze riportate e le vie di accesso utilizzate (longitudinale palmare, longitudinale palmare prolungata al polso, trasversale alla piega del polso, mini-incisione palmare prossimale).

In secondo luogo il numero delle complicanze riportate non è correlato al numero degli interventi eseguiti.

In sintesi da questo questionario risulta il numero ed il tipo di complicanze avvenute nel periodo 1990-1995 nell'ambito di 616 casistiche di interventi per STC, eseguiti da membri della American Society for Surgery of the Hand.

Pur con le citate limitazioni, i risultati delle risposte al questionario appaiono estremamente interessanti e anche sorprendenti. Le lesioni iatrogeniche riportate nel questionario sono distinte come segue:

- Per il nervo mediano: 23 lesioni complete, 102 parziali e 22 lesioni del ramo muscolare;
- Per il nervo ulnare: 11 lesioni complete, 15 parziali e 3 del ramo muscolare;
- Per i rami nervosi sensitivi digitali palmari: 54 lesioni (non distinguendo tra le diramazioni del nervo mediano e quelle del nervo ulnare).

Questi dati appaiono estremamente importanti perché dimostrano che le complicanze nervose iatrogeniche in corso di intervento chirurgico per STC, sia a cielo aperto, ma soprattutto a cielo chiuso senza ausilio endoscopico, sono molto più frequenti di quanto si possa supporre in base ai dati della letteratura.

Se le ben note anomalie anatomiche di decorso del ramo muscolare del nervo mediano, soprattutto quelle translegamentose (Poisel, 1974; Lanz, 1977; Kozin, 1998) possono in parte giustificare le lesioni di tale importante diramazione nervosa, appare sorprendente il numero di lesioni riportate nel questionario, complete o parziali, del nervo mediano e del nervo ulnare e dei rami sensitivi digitali palmari.

Per un'utile comparazione ricordo che dalle risposte di 708 chirurghi, riportate nello stesso questionario (Palmer e Toivonen, 1999) relative allo stesso arco di tempo (1990-1995), le lesioni nervose iatrogeniche, in corso di interventi eseguiti con ausilio endoscopico, sono state:

- Per il nervo mediano: 17 lesioni complete, 28 parziali, 5 del ramo muscolare e 50 non specificate;
- Per il nervo ulnare: 8 lesioni complete, 8 parziali, 5 del ramo muscolare e 66 non specificate;
- Per i rami nervosi sensitivi digitali palmari del nervo mediano o ulnare: 77 lesioni.

Considerata la gravità, anche di carattere medico-legale, delle lesioni iatrogeniche provocate nella attuazione di un intervento per STC, ne deriva la necessità di una attenta prevenzione. In questa ottica, tenendo conto della accertata possibile pericolosità degli interventi a cielo chiuso, con o senza ausilio endoscopico, appare necessaria una attenta valutazione della loro indicazione. Per gli interventi a cielo aperto è importante che la linea di incisione del LTC sia sufficientemente ulnare da evitare lesioni del ramo muscolare del nervo mediano (anche in presenza di anomalie di decorso), ma non troppo, onde evitare di giungere in profondità nel canale di Guyon, invece che nel tunnel carpale. Il riscontro operatorio di fibre muscolari nella compagine del LTC deve indurre ad una particolare attenzione, dal momento che in tale circostanza, secondo Tunesi et al. (1997), vi sarebbe una maggior incidenza di anomalie di insorgenza e di decorso del ramo muscolare del nervo mediano.

COMPRESSIONE NON PREESISTENTE DEL NERVO ULNARE AL CANALE DI GUYON

Questa complicanza è stata descritta in uno studio multicentrico italiano retrospettivo su 690 casi operati per STC (Barca et al., 1991). Al controllo a distanza è stata riscontrata una sindrome compressiva del nervo ulnare nel canale di Guyon, non preesistente all'intervento, in 21 casi su 690, pari al 3%.

È verosimile che il trauma operatorio nel contiguo tunnel carpale sia stato il fattore scatenante della compressione del nervo ulnare, in soggetti probabilmente predisposti. In alcuni casi è stato necessario eseguire un successivo intervento di decompressione del canale di Guyon.

Dal punto di vista preventivo appare ragionevole eseguire come tempo aggiuntivo, durante l'intervento per STC, la sezione del tetto del canale di Guyon. Utilizzando l'incisione longitudinale palmare lungo il 4° raggio, questo tempo chirurgico aggiuntivo è estremamente semplice e non richiede che pochissimi minuti.

Personalmente da nove anni eseguo sistematicamente questo tempo complementare negli interventi per STC e non ho più osservato la comparsa a distanza di una sindrome compressiva del nervo ulnare.

In appendice ricordo la diversa esperienza di Silver et al. (1985). Questi Autori hanno operato di sola apertura del tunnel carpale 9 casi in cui coesisteva anche una sindrome compressiva del nervo ulnare al canale di Guyon. In 8 di questi 9 casi gli Autori hanno riscontrato a distanza la remissione di entrambe le sindromi compressive. Ritengono pertanto che l'apertura del solo tunnel carpale possa decomprimere anche il canale di Guyon.

Complicanze vascolari

Si possono distinguere gli ematomi da lesione vascolare non grave, che non richiedono un reintervento, dalle lesioni vascolari iatrogeniche più gravi che richiedono una tempestiva revisione chirurgica, possibilmente nel corso dell'intervento, prima che si verifichi un grave ematoma acuto.

EMATOMA DA LESIONE VASCOLARE NON GRAVE

Una prima causa di ematoma è correlata alla mancata cauterizzazione di piccole vene sottocutanee. Tale complicanza può realizzarsi con maggiore facilità quando, nelle incisioni localizzate al palmo, si esegue per via sottocutanea la sezione della parte distale della fascia antibrachiale.

Altra causa di ematoma è correlata al sanguinamento conseguente alla tenosinovietomia non seguita da una corretta emostasi (Kessler, 1986; Hunt e Osterman, 1994).

L'incidenza degli ematomi non gravi è molto raramente citata in letteratura. In uno studio multicentrico italiano (Barca et al., 1991) sono riportati, su 690 interventi per STC, 22 ematomi non gravi, pari al 3,2%.

Dal punto di vista preventivo, d'accordo con Hunt e Osterman (1994), sottolineo l'importanza di eseguire una accurata emostasi dopo aver rimosso il bracciale emostatico. Quando, utilizzando una incisione localizzata al palmo, si deve eseguire la sezione della fascia antibrachiale distale per via sottocutanea, è necessario eseguire preliminarmente uno scollamento per via smussa del sottocute dal piano aponevrotico.

Sottolineo infine con Urbaniak (1991) l'importanza dell'impiego sistematico di un drenaggio, preferibilmente passante (Fig. 34-1, H). In effetti l'impiego del drenaggio, dopo intervento per STC, sembra non essere frequente. Dalle risposte di 467 chirurghi membri della American Society for Surgery of the Hand ad un questionario organizzato e pubblicato da Duncan et al. (1987), risulta che 414 chirurghi, pari all'88,6 %, non utilizzano alcun tipo di drenaggio negli interventi per STC.

LESIONE VASCOLARE GRAVE

Dai dati della letteratura la lesione vascolare iatrogenica grave, in corso di intervento per STC senza ausilio endoscopico, risulta molto rara. Conolly (1978) riporta 2 casi di lesione dell'arcata palmare superficiale e Mac Donald (1978) ne ha osservati altri 2 casi. Non sono riferiti casi di lesioni vascolari nella letteratura più recente.

Come abbiamo visto nel precedente paragrafo per le lesioni iatrogeniche nervose (vedi pag. 226), anche per le lesioni

iatrogeniche vascolari le risposte al questionario organizzato e pubblicato da Palmer e Toivonen (1999), dimostrano che in realtà anche le lesioni vascolari, nel trattamento chirurgico della STC, non sono così rare come risulterebbe dai dati della letteratura. Dalle risposte a tale questionario da parte di 618 chirurghi membri della American Society for Surgery of the Hand risultano le seguenti lesioni vascolari iatrogeniche in corso di interventi per STC, eseguiti senza ausilio endoscopico, nel periodo compreso tra il 1990 ed il 1995:

- Lesioni dell'arcata palmare superficiale: 21
- Lesioni dell'arteria ulnare: 11
- Lesioni dell'arteria radiale: 2

Per un'utile comparazione ricordo che dalle risposte di 708 chirurghi allo stesso questionario pubblicato da Palmer e Toivonen (1999), risulta che le lesioni vascolari iatrogeniche, riscontrate in interventi eseguiti con ausilio endoscopico nello stesso periodo 1990-1995, sono state:

- Lesioni dell'arcata palmare superficiale: 86
- Lesioni dell'arteria ulnare: 34
- Lesioni dell'arteria radiale: 1

Dal punto di vista preventivo sottolineo l'importanza di tener debito conto della pericolosità accertata degli interventi a cielo chiuso, con o senza ausilio endoscopico, al momento di porre l'indicazione al trattamento della STC. Per quanto riguarda in particolare la lesione dell'arcata palmare superficiale è evidente che essa è tipicamente correlata, in assenza di una buona visuale operatoria, al timore di eseguire una incompleta sezione distale del LTC. Negli interventi a cielo aperto è doverosa la massima attenzione, che consente di evitare lesioni iatrogeniche. Al riscontro operatorio della lesione vascolare iatrogenica grave, deve corrispondere un trattamento immediato ed adeguato.

Complicanze tendinee

In questo paragrafo comprendiamo varie patologie: le aderenze cicatriziali tra i tendini flessori senza coinvolgimento del nervo mediano, la sublussazione anteriore dei tendini flessori con effetto corda, le dita a scatto non preesistenti, la sublussazione o lussazione di tendini flessori dal canale carpale; la lesione iatrogenica di tendini flessori.

ADERENZE TRA I TENDINI FLESSORI

In un precedente paragrafo riguardante la proliferazione fibrosa cicatriziale perinervosa (vedi pagg. 219 e 222), è stata discussa la possibilità di aderenze cicatriziali tra il nervo mediano ed i tendini flessori. Trattiamo ora della evenienza di aderenze postoperatorie di tendini flessori tra loro, senza coinvolgimento sintomatico del nervo mediano. In questo caso non sono presenti disturbi neurologici, ma soltanto diminuzione di scorrimento di tendini flessori, con eventuale diminuzione della forza di presa della mano (Mac Donald et al., 1978). La sintomatologia clinica in genere non è tale da richiedere un reintervento. Tale patologia è diagnosticabile obiettivamente con esame TC (Zanlungo et al., 1998). Secondo vari Autori (Mac Donald et al., 1978; Kessler, 1986; Urbaniak, 1991) le aderenze tendinee si realizzerebbero abbastanza frequentemente dopo ampia tenosinovietomia senza corretta emostasi intraoperatoria, ed anche in assenza di una adeguata e tempestiva rieducazione postoperatoria delle dita.

Dal punto di vista preventivo è importante la corretta emostasi intraoperatoria e l'applicazione di un drenaggio. È pure essenziale una adeguata rieducazione funzionale postoperatoria delle dita, mantenendo il polso immobilizzato in valva gestata in estensione di circa 25° per 10-15 giorni.

SUBLUSSAZIONE ANTERIORE DEI TENDINI FLESSORI CON EFFETTO CORDA

Nel decorso normale postoperatorio di un intervento per STC si realizza una cicatrizzazione del LTC sezionato, che consente un aumento del diametro antero-posteriore del canale carpale, tale da eliminare la pregressa patologia compressiva del nervo mediano. Controlli postoperatori con esami TC (Chaise et al., 1986; Zanlungo et al., 1988) hanno dimostrato che il LTC ricostruito è più ampio e di forma convessa. Si osserva un aumento del diametro antero-posteriore del canale carpale con spostamento anteriore dei tendini flessori e del nervo mediano. Con esami RM postoperatori Richman et al. (1989) hanno riscontrato dopo 6 settimane, in 15 polsi operati, un aumento medio del diametro antero-posteriore del canale carpale di 3,5 mm.

In condizioni postoperatorie normali non si ha pertanto una vera sublussazione anteriore dei tendini flessori, con evidente effetto corda nella flessione attiva del polso e delle dita. Questa evenienza si realizza molto raramente, quando i tendini flessori si siano sublussati anteriormente al piano legamentoso riparato e si trovino a contatto col piano sottocutaneo. Questa rara complicanza si può realizzare soprattutto se sia stato asportata una parte del LTC sezionato e se nel decorso postoperatorio il polso sia stato libero di porsi in flessione. Mac Donald et al. (1978) hanno descritto due casi di sublussazione anteriore dei tendini flessori con effetto corda su 34 complicanze osservate in una revisione di 186 polsi operati per STC. Questa complicanza è considerata rara da vari Autori (Urbaniak, 1991; Omer, 1992; Hunt e Osterman, 1994) e ritenuta generalmente asintomatica. Può peraltro provocare una definitiva riduzione della forza di presa della mano (vedi pagg. 228-229).

Dal punto di vista preventivo è importante sezionare il LTC sul versante ulnare, senza asportarne alcun frammento e, nel postoperatorio, immobilizzare il polso in estensione di circa 25° per 10-15 giorni. In tal modo si consente una buona cicatrizzazione del LTC, mantenendo in sede il contenuto del canale carpale.

DITA A SCATTO NON PREESISTENTI

Dopo intervento per STC Mackinnon (1991) ha osservato in alcuni casi la comparsa di dita a scatto. Tale patologia, non preesistente all'intervento, viene correlata dall'Autore al sovraccarico sui tendini flessori delle dita a livello della puleggia delle M.F., per il diminuito effetto puleggia prossimale conseguente alla sezione del LTC. Tale complicanza non è riportata da altri Autori. Dal punto di vista preventivo appare ragionevole ottenere una buona cicatrizzazione del LTC, mantenendo il polso in estensione di 25° per 10-15 giorni. In tal modo si recupera dopo alcune settimane un sufficiente effetto puleggia del nuovo LTC.

SUBLUSSAZIONE DI TENDINI FLESSORI FUORI DAL CANALE CARPALE

Nel corso di reinterventi per STC alcuni Autori hanno riscontrato una sublussazione di tendini flessori delle dita al di fuori del canale carpale dal lato ulnare, con scavalamento dell'uncino dell'uncinato. In particolare Tubiana (1990) ha os-

servato in 2 casi la sublussazione del tendine del flessore superficiale del 5° dito, mentre in alcuni casi Hunt e Osterman (1994) hanno riscontrato la sublussazione dei tendini dei flessori superficiali del 4° e 5° dito. Tali complicanze sono spesso sintomatiche, realizzando un quadro di dita a scatto. L'insorgenza di questa patologia è facilitata da una sezione troppo ulnare del LTC, proprio alla inserzione ossea dell'uncino dell'uncinato e da una mancata immobilizzazione postoperatoria del polso in estensione.

Dal punto di vista preventivo ritengo utile, d'accordo con Hunt e Osterman (1994), che la sezione del LTC avvenga ad almeno 2-3 mm dall'inserzione ossea sull'uncinato e che il polso venga mantenuto in estensione di circa 25° per 10-15 giorni dopo l'intervento. Non ritengo invece necessaria la ricostruzione chirurgica del LTC, come ha proposto Tubiana (1990).

LESIONE DI TENDINI FLESSORI

Dai dati della letteratura la lesione di tendini flessori delle dita in corso di intervento chirurgico per STC, a cielo aperto o chiuso senza ausilio endoscopico, rappresenta un evento del tutto eccezionale.

Terrono et al. (1993) hanno riscontrato in un reintervento una lesione del tendine del flessore superficiale del 5° dito, associata ad una lesione parziale del ramo muscolare del nervo ulnare. Nel primo intervento l'incisione era stata palmare longitudinale lungo il 4° raggio.

Le risposte al questionario organizzato e pubblicato da Palmer e Toivonen (1999) dimostrano invece che tali complicanze non sono così infrequenti, come appare dalla letteratura. Infatti 616 chirurghi, membri della American Society for Surgery of the Hand, nel periodo 1990-1995, hanno riscontrato 19 lesioni tendinee di cui 13 complete e 6 parziali in interventi senza ausilio endoscopico. Non sono specificati né la via di accesso chirurgica, né i tendini interessati dalla lesione iatrogenica.

Dalle risposte di 708 chirurghi allo stesso questionario risulta che nello stesso periodo (1990-1995) sono state riscontrate, in corso di interventi con ausilio endoscopico, 69 lesioni tendinee di cui 7 complete e 62 parziali.

Dal punto di vista preventivo appare necessaria una attenta valutazione della indicazione agli interventi a cielo chiuso, con o senza ausilio endoscopico, stante la loro pericolosità accertata. Negli interventi a cielo aperto è sempre necessaria, ma generalmente sufficiente, la massima attenzione.

Riduzione della forza di presa della mano

Dopo intervento per STC la forza di presa della mano diminuisce notevolmente nelle prime settimane, per poi recuperare più o meno completamente nei mesi successivi. Numerosi studi sono stati condotti per stabilire con esattezza questo fenomeno.

In un controllo a distanza da 2 a 8 anni su 220 mani operate, Lluch (1987) ha osservato una diminuzione media della forza di presa del 16%, in modesta estensione del polso, e del 24% in flessione di 20° del polso stesso. Eversmann (1988), in pazienti operati con incisione palmare, prolungata di 3 cm prossimalmente alla plica distale del polso, ha riscontrato una riduzione media della forza di presa del 50% dopo 6 settimane. Dopo 6 mesi ha osservato un recupero completo nell'80%

dei casi. Citron e Bendall (1987), in uno studio prospettico casuale su 47 casi operati con due tipi di incisioni palmari, hanno riscontrato dopo 2 settimane una diminuzione media della forza del 34%, con un recupero completo in tutti i casi dopo 9 mesi. Gellman et al. (1989), su 21 casi operati per STC, hanno riscontrato dopo 6 settimane una diminuzione media della forza del 27% ed un successivo recupero medio superiore del 16% al preoperatorio, dopo 6 mesi. Katz et al. (1995), in uno studio prospettico di 32 pazienti operati per STC a cielo aperto, hanno riscontrato una diminuzione media della forza di presa del 50% dopo 6 settimane, con un recupero medio superiore del 58% rispetto al preoperatorio, dopo 2 anni. Azzarà et al. (1997), su 49 pazienti operati a cielo aperto di sezione del LTC, hanno riscontrato dopo un mese una diminuzione media della forza del 37%, con un successivo recupero superiore del 36% rispetto al preoperatorio, dopo 12 mesi.

Nel tentativo di ottenere un più rapido recupero postoperatorio della forza di presa, alcuni Autori hanno proposto la ricostruzione chirurgica in allungamento del LTC.

Kapandji (1990), effettuata una incisione a zig-zag del LTC, ottiene due lembi quadrangolari che sutura per gli apici. Questo Autore ha osservato in 46 casi operati con tale tecnica un recupero più rapido della forza di presa. Jakab et al. (1991) nel contesto del LTC allestiscono due lembi, uno distale a peduncolo radiale e uno prossimale a peduncolo ulnare, che vengono poi suturati tra loro per i due estremi, ottenendo un allungamento del LTC, compreso tra i 6 e i 10 mm. Nel gruppo di 104 casi operati con questa tecnica, Jakab et al. (1991) hanno riscontrato, ad un controllo a distanza tra 2 e 7 anni, un completo recupero della forza di presa rispetto al preoperatorio. Karlsson et al. (1997) allestiscono nel contesto del LTC, previa incisione a zig-zag, dei lembi triangolari contrapposti, che vengono poi suturati per gli apici. Gli Autori, in uno studio retrospettivo su 50 pazienti operati con sola sezione del LTC e 24 operati con la loro tecnica di ricostruzione-allungamento del LTC, non hanno riscontrato differenze tra i due gruppi nel recupero della forza di presa. Netscher et al. (1998) allestiscono, nel contesto del LTC, un lembo di rotazione a peduncolo prossimale-radiale che viene successivamente suturato alla parte ulnare del LTC sezionato. In uno studio prospettico casuale tra un gruppo di 17 pazienti operati di sola sezione del LTC ed un altro gruppo di 17 pazienti operati con la tecnica personale di ricostruzione plastica e allungamento del LTC. Netscher et al. (1998) hanno osservato dopo 3 settimane una uguale diminuzione della forza tra i due gruppi. Dopo 6 settimane hanno riscontrato un più rapido recupero del gruppo "ricostruzione". Dopo 12 settimane gli Autori hanno osservato che il gruppo "sezione" ha raggiunto mediamente il livello preoperatorio della forza di presa, mentre il gruppo "ricostruzione" lo ha leggermente superato. Azzarà et al. (1997) hanno eseguito uno studio prospettico casuale su un primo gruppo di 49 operati di semplice sezione del LTC e su un secondo gruppo di 48 operati di ricostruzione-allungamento del LTC secondo Jakab et al. (1991). Al controllo dopo un mese dall'intervento Azzarà et al. (1997) hanno riscontrato una diminuzione della forza del 37% nel primo gruppo e del 46% nel secondo. Al controllo a 3 mesi hanno rilevato un aumento medio della forza rispettivamente del 14% e del 15% nei due gruppi. Al controllo a 12 mesi è stato riscontrato un aumento medio della forza, rispetto al preoperatorio, uguale nei due gruppi e pari al 36%.

Ha destato interesse lo studio del comportamento del recupero delle forze dopo interventi per STC in endoscopia rispetto a quanto rilevato negli interventi a cielo aperto. Un più precoce recupero della forza dopo intervento in endoscopia è stato segnalato da alcuni Autori (Agee et al., 1992; Erdmann, 1994; Dumontier et al., 1995), ma non confermato da altri.

Brown et al. (1993) hanno eseguito uno studio prospettico casuale su un gruppo di 85 pazienti operati con intervento a cielo aperto e su un secondo gruppo di 84 pazienti operati in endoscopia (tecnica a due portali). Nei controlli eseguiti a 21, 42 e 84 giorni dopo l'operazione gli Autori non hanno riscontrato significative differenze nel recupero della forza di presa tra i due gruppi. Bande et al. (1994), in uno studio retrospettivo su 58 pazienti operati con tecnica a cielo aperto e su 44 pazienti operati in endoscopia (tecnica a un portale) nel corso del 1992, non hanno riscontrato, al controllo a distanza compreso tra 6 e 18 mesi, differenze statisticamente significative tra i due gruppi nel ritorno alla pregressa attività lavorativa che, in entrambi, si è realizzato in media tra le 4 e le 6 settimane.

In conclusione appare evidente che, dopo intervento per STC, la diminuzione della forza di presa della mano rappresenta una complicanza non grave, né definitiva. Essa è correlata principalmente alla temporanea perdita dell'effetto puleggia del LTC sezionato, limitatamente al periodo della riparazione cicatriziale. Soltanto nei rari casi in cui si realizza una sublussazione anteriore sottocutanea dei tendini flessori, con effetto corda, la diminuzione della forza di presa della mano può essere definitiva.

La temporanea diminuzione postoperatoria della forza di presa può anche essere messa in relazione con il dolore tenere e ipotenare sotto sforzo o con il dolore correlato alla cicatrice palmare da mini-neuromi. Come abbiamo visto in precedenza entrambe le sintomatologie dolorose regrediscono dopo alcuni mesi.

Lo scopo della prevenzione è quello di rendere il più breve possibile il periodo della temporanea diminuzione della forza di presa della mano. Ciò si realizza cercando di favorire una rapida ed efficace cicatrizzazione del LTC sezionato. Personalmente non ritengo necessaria, né esente da rischi, la ricostruzione in allungamento del LTC. Con Urbaniak (1991) e Hunt e Osterman (1994) ritengo sufficiente mantenere in moderata estensione, in valva gessata, il polso operato per 10-15 giorni, consentendo peraltro una immediata mobilitazione delle dita.

Infezione

L'insorgenza di infezioni postoperatorie in seguito a interventi per STC è raramente riportata in letteratura, sia per quanto riguarda le infezioni superficiali, limitate alla cute ed al sottocute, che per quanto concerne le infezioni profonde.

Per le infezioni superficiali, a parte Phalen (1966) che riporta un solo caso su 212 operati, pari allo 0,48%, gli altri pochi Autori riportano percentuali piuttosto significative.

Gainer e Nugent (1977) hanno riscontrato 26 casi su 430 operati, pari al 6%; O'Malley et al. (1992): un caso su 20 interventi, pari al 5%; Clayburg et al. (1987): 2 casi su 60 interventi, pari al 3,3%. Kluge et al. (1996) hanno rilevato il 5% di infezioni superficiali su 89 casi operati per STC. Sono rare anche le citazioni di infezioni profonde

Eason et al. (1985) hanno riportato 2 casi su 47 operati con risultato non soddisfacente. Tali infezioni hanno richiesto l'ospedalizzazione e hanno lasciato dei postumi relativamente alla sindrome neurologica.

Hanssen et al. (1989) in uno studio retrospettivo su 3620 operati per STC dal 1976 al 1985 hanno riscontrato 17 casi di infezione profonda, pari allo 0,47%. La diagnosi di infezione è stata posta in media dopo 13 giorni (da un minimo di 2 ad un massimo di 35 giorni). In 1 solo caso su 17 era stata praticata la profilassi antibiotica. In 13 su 17 casi erano stati eseguiti contestualmente, come tempi complementari, la tenosinoviectomia, l'iniezione intracanalare di corticosteroidi e l'applicazione di drenaggio. In 15 su 17 casi è stato riscontrato come agente batterico lo stafilococco aureo. Nel solo caso in cui era stata praticata la profilassi antibiotica è stato invece riscontrato come agente batterico la *Pseudomonas aeruginosa*.

Un caso di infezione profonda in seguito ad intervento per STC mi è stato segnalato da Luchetti (2000), alla cui cortesia debbo il permesso di pubblicare la documentazione fotografica del caso (Fig. 34-2).

In sintesi, dai dati riportati, risulta che le infezioni superficiali non sono infrequenti, mentre le infezioni profonde sono molto rare.

Dai dati della letteratura e in base anche alla mia esperienza, risultano fattori di rischio infettivi gli ematomi, le necrosi marginali cutanee e le infiltrazioni locali intraoperatorie di corticosteroidi. Queste ultime rappresentano una consuetudine di 64 su 467 chirurghi americani che hanno risposto al questionario pubblicato da Duncan et al. (1987).

Le misure preventive delle infezioni postoperatorie consistono essenzialmente nella prevenzione degli ematomi (vedi pag. 227), nell'uso di tecnica chirurgica corretta ed atraumatica, soprattutto nello scollamento e nella successiva sutura dei bordi cutanei, nell'evitare l'uso intraoperatorio di infiltrazioni locali di corticosteroidi e infine nella utilizzazione di sale operatorie moderne e ben organizzate. Per questo tipo di chirurgia ortopedica non appare invece indicata, di norma, la profilassi antibiotica (Bedeschi, 1983).

Algodistrofia

L'algodistrofia è essenzialmente caratterizzata dall'edema, dall'impotenza funzionale (dapprima per il dolore, quindi per la rigidità articolare), dall'instabilità vasomotoria e quindi dai disturbi trofici (Dirheimer, 1993).

In letteratura ho trovato alcuni Autori che hanno fornito dati statistici sulla incidenza dell'algodistrofia quale complicanza postoperatoria nel trattamento della STC.

Phalen (1966) cita 1 caso su 219 operati, pari allo 0,5%. Hybbinette e Mannerfelt (1975) riportano 3 casi su 506 interventi, pari allo 0,6%. Mac Donald et al. (1978) hanno riscontrato 4 casi su 186 interventi, pari al 2,15%. Fissette e Onkelinx (1979) riportano 1 caso su 45 interventi, pari al 2,2%. Lichtman et al. (1979) hanno riscontrato 5 casi di algodistrofia su 100 interventi, pari al 5%. Clayburgh et al. (1987) riportano 3 casi su 60 interventi, pari al 5%. Barca et al. (1991) hanno riscontrato 24 casi su 690 interventi, pari al 3,5%. O'Malley et al. (1992) riportano un caso su 20 reinterventi, pari al 5%. Azzarà et al. (1997) hanno osservato un caso su 100 interventi, pari all'1%.

Dati interessanti si trovano nel questionario pubblicato da Duncan et al. (1987). Dalle risposte di 467 chirurghi membri della American Society for Surgery of the Hand risulta che 304, pari al 65,2%, ritengono che l'algodistrofia possa complicare l'intervento per STC in una percentuale variabile tra l'1 ed il 5% dei casi. Infine Blair (1988) si dice convinto che l'algodistrofia rappresenti una complicanza postoperatoria nel 5% degli interventi per STC. Un caso di algodistrofia secondaria ad intervento per STC mi è stato segnalato da Luchetti (2000), alla cui cortesia debbo il permesso di pubblicare la documentazione fotografica del caso (Fig. 34-3).

Un importante fattore di rischio della complicanza algodistrofica è certamente rappresentato dalla predisposizione individuale, intesa come labilità psichica (Codega, 1987) ovvero come instabilità neuro-vegetativa (Lichtman et al., 1979). Tale predisposizione è più frequentemente correlata al sesso femminile.

Dal punto di vista preventivo, su questo fattore predisponente si è suggerito di agire farmacologicamente con la somministrazione di tranquillanti (Codega, 1987).

L'altro fattore di rischio è correlato alla insorgenza di una sintomatologia dolorosa postoperatoria, acuta e prolungata. Tale sintomatologia è spesso causata da un ematoma e/o da una fasciatura compressiva mantenuta per alcuni giorni. A tale proposito appare interessante il questionario pubblicato da Duncan et al. (1987). Su 467 chirurghi membri dell'American Society for Surgery of the Hand, che hanno risposto al questionario, 414, pari all'88,6%, hanno affermato di non utilizzare mai un drenaggio. Inoltre 365 chirurghi, pari al 78,1%, hanno dichiarato di applicare sistematicamente una fasciatura compressiva. In particolare 119 chirurghi mantengono la fasciatura compressiva per 4-7 giorni, 45 per 8-10 giorni e 76 chirurghi per oltre 10 giorni.

Dal punto di vista preventivo della complicanza algodistrofica ritengo fondamentale sottolineare l'importanza della prevenzione degli ematomi, mediante una corretta emostasi e l'applicazione di un drenaggio, preferibilmente passante, per sole 20-24 ore (Fig. 34-1, H). Ciò rende inutile l'uso di una fasciatura compressiva che, d'accordo con Urbaniak (1991), ritengo pericolosa e senz'altro da bandire.

Causalgia

La causalgia è una sindrome dolorosa, abbastanza rara, caratterizzata da un dolore spontaneo, costante, di tipo urente, spesso insopportabile, che interferisce gravemente con la vita di relazione del paziente. È generalmente correlata ad una lesione nervosa spesso parziale (Bedeschi et al., 1981). Questa gravissima complicanza si realizza molto raramente nel decorso postoperatorio di un intervento per STC.

Il principale fattore di rischio si realizza quando, dopo neurolisi interna con asportazione più o meno ampia dell'epinervio, il nervo mediano contragga aderenze con la parete radiale del tunnel o con la cicatrice riparativa del LTC sezionato. La sintomatologia più grave si realizza peraltro nei rari casi in cui il nervo, operato di neurolisi interna, si lussi anteriormente oltre il piano aponevrotico e contragga aderenze direttamente con la cicatrice cutanea (vedi pag. 224). In questo caso il grave dolore causalgico viene scatenato anche dal semplice sfioramento della cicatrice. Generalmente la vera sindrome causalgica si realizza dopo due-tre reinterventi, che aggravano da un lato la condizione del nervo, dall'altro le aderenze cicatriziali perinervose.

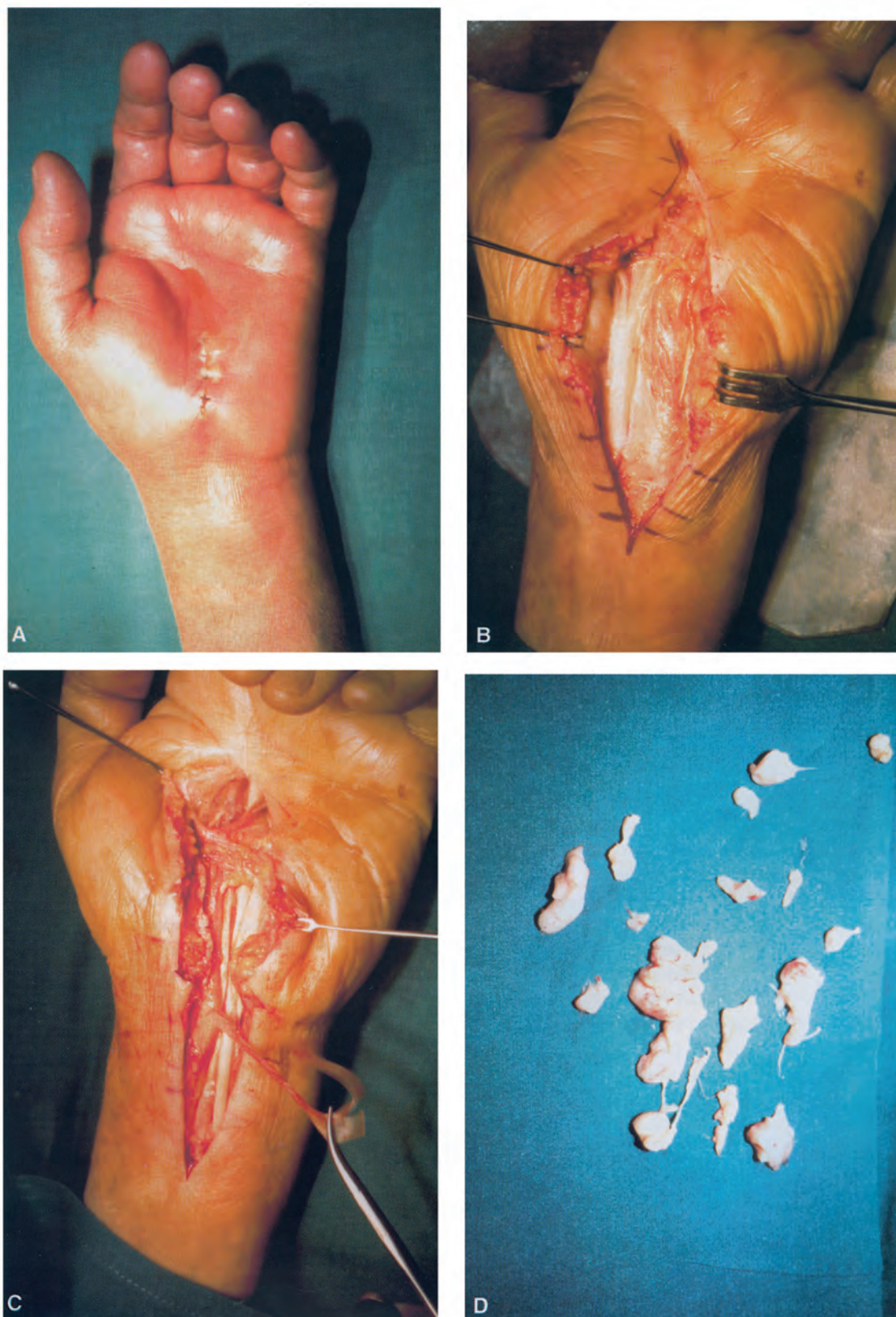

Fig. 34-2. (Caso gentilmente concesso da Luchetti R.) S.F., 78 anni, sesso femminile. Operata per STC a sinistra con breve incisione longitudinale, palmare prossimale, intertenare. Comparsa dei segni clinici di una infezione profonda dopo 5 giorni dall' intervento. A, Aspetto clinico dell' infezione. Si nota la fuoriuscita di siero dalla ferita chirurgica. B, Al precoce reintervento con ampia incisione palmare prolungata all' avambraccio, si osserva un quadro di tenosinovite flogistica acuta ipertrofica. Il nervo mediano appare integro. C, Vengono eseguite la tenosinoviectomia e la neurolisi esterna del nervo mediano. D, Il tessuto sinoviale asportato.

L'illustrazione continua alla pagina seguente

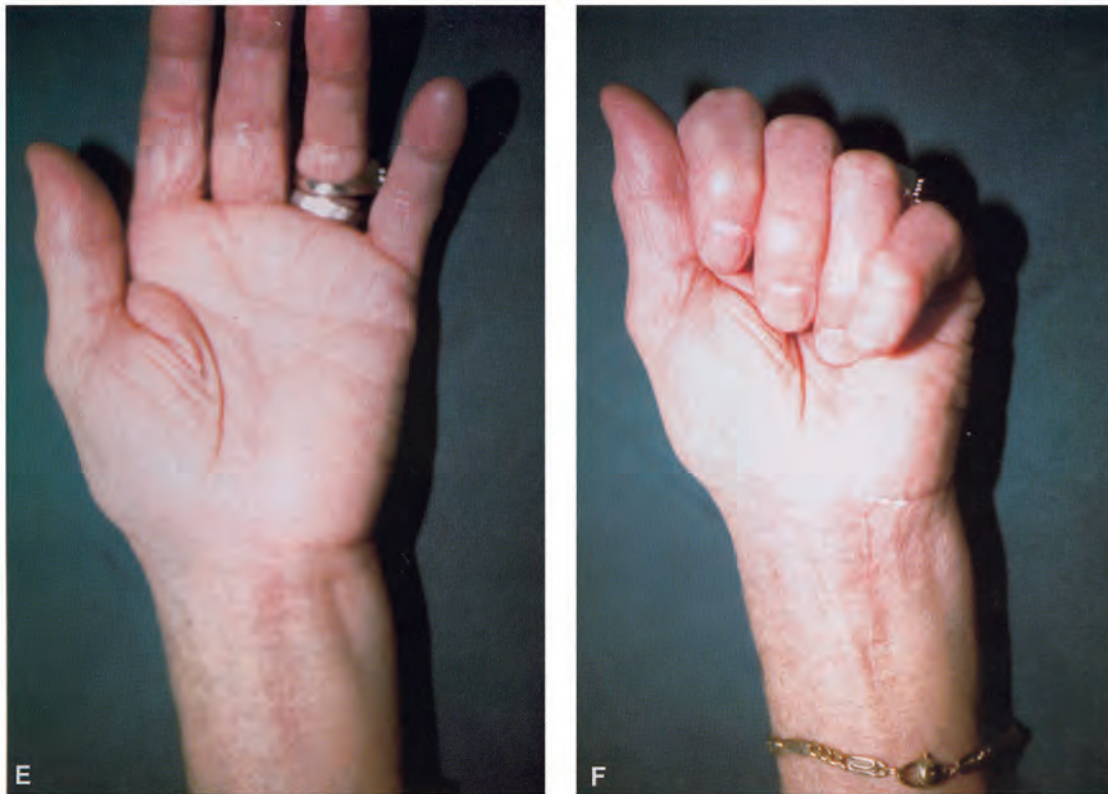

Fig. 34-2. (Continua), E-F, Guarigione dell' infezione con buon risultato funzionale dopo un mese.

Nella mia esperienza ricordo almeno due casi di grave complicanza causalgica. In entrambi i casi, già operati due volte, il nervo mediano era privo per un certo tratto dell' epinervio. In un caso il nervo era lussato anteriormente e aderente alla cicatrice cutanea peritenare, nell'altro caso era aderente alla parete radiale del tunnel ed al tendine del flessore lungo del pollice.

Luchetti et al. (1993) riportano un caso di complicanza causalgica. Il paziente era già stato operato con neurolisi interna ed il nervo mediano presentava gravi aderenze col piano cicatriziale del LTC. Due successivi reinterventi con interposizione, una volta di un lembo muscolare e l'altra volta di un lembo fasciale a isola ulnare, non hanno migliorato la causalgia.

In effetti una caratteristica della causalgia, soprattutto in fase avanzata, è la sua frequente irreversibilità, nonostante l'attuazione delle più sofisticate soluzioni chirurgiche e microchirurgiche.

Vari Autori hanno sottolineato come la neurolisi interna del nervo mediano in corso di intervento per STC sia un fattore di rischio per una complicanza causalgica (Phalen, 1972; Hybbitte e Mannerfelt, 1975; Urbaniak, 1991).

Si deve inoltre tener conto che il tempo chirurgico della neurolisi interna, ritenuto utile da Curtis ed Eversmann (1973), non è più considerato tale in base ai risultati di nuove ricerche cliniche (Gelberman et al., 1987; Lowry e Follender, 1988; Blair et al., 1996).

Un'altra situazione patologica che può, sia pure raramente, provocare una causalgia è rappresentata dalla lesione iatrogena del ramo cutaneo palmare del nervo mediano o di rami sensitivi del nervo radiale con formazione di un neuroma do-

loroso aderente alla cicatrice cutanea (vedi pag. 223). Se il neuroma doloroso non viene tempestivamente ed adeguatamente trattato o se viene rioperato senza successo, si può instaurare una causalgia.

Nella mia esperienza ho riscontrato una grave complicanza causalgica in seguito a neuroma di un ramo sensitivo del nervo radiale alla stiloide radiale. La paziente era stata dapprima operata per malattia di De Quervain e quindi altre due volte nel vano tentativo di trattare il neuroma doloroso ormai evoluto in causalgia.

La prevenzione della complicanza causalgica, negli interventi per STC, consiste essenzialmente nell'evitare qualunque lesione iatrogena nervosa, nell'astenersi dalla neurolisi interna del nervo mediano e nel favorire la buona cicatrizzazione del LTC, mantenendo in valva il polso in estensione di circa 25° per 10-15 giorni. Nel periodo postoperatorio è assolutamente necessario trattare in modo tempestivo ed adeguato le complicanze dolorose di origine nervosa, che non abbiano tendenza alla remissione spontanea, prima che possa realizzarsi una vera sindrome causalgica.

CONCLUSIONI

Da quanto è stato esposto e discusso in questo capitolo, appare evidente che le possibili complicanze del trattamento chirurgico della STC sono numerose e di varia gravità e durata.

Ritengo particolarmente opportuno che il chirurgo, al momento di stabilire la tecnica da utilizzare, valuti attentamente quali complicanze, correlate più frequentemente a tale tecnica, siano temporanee, cioè regredibili in poche settimane o mesi, e quali invece siano gravi e irreversibili.

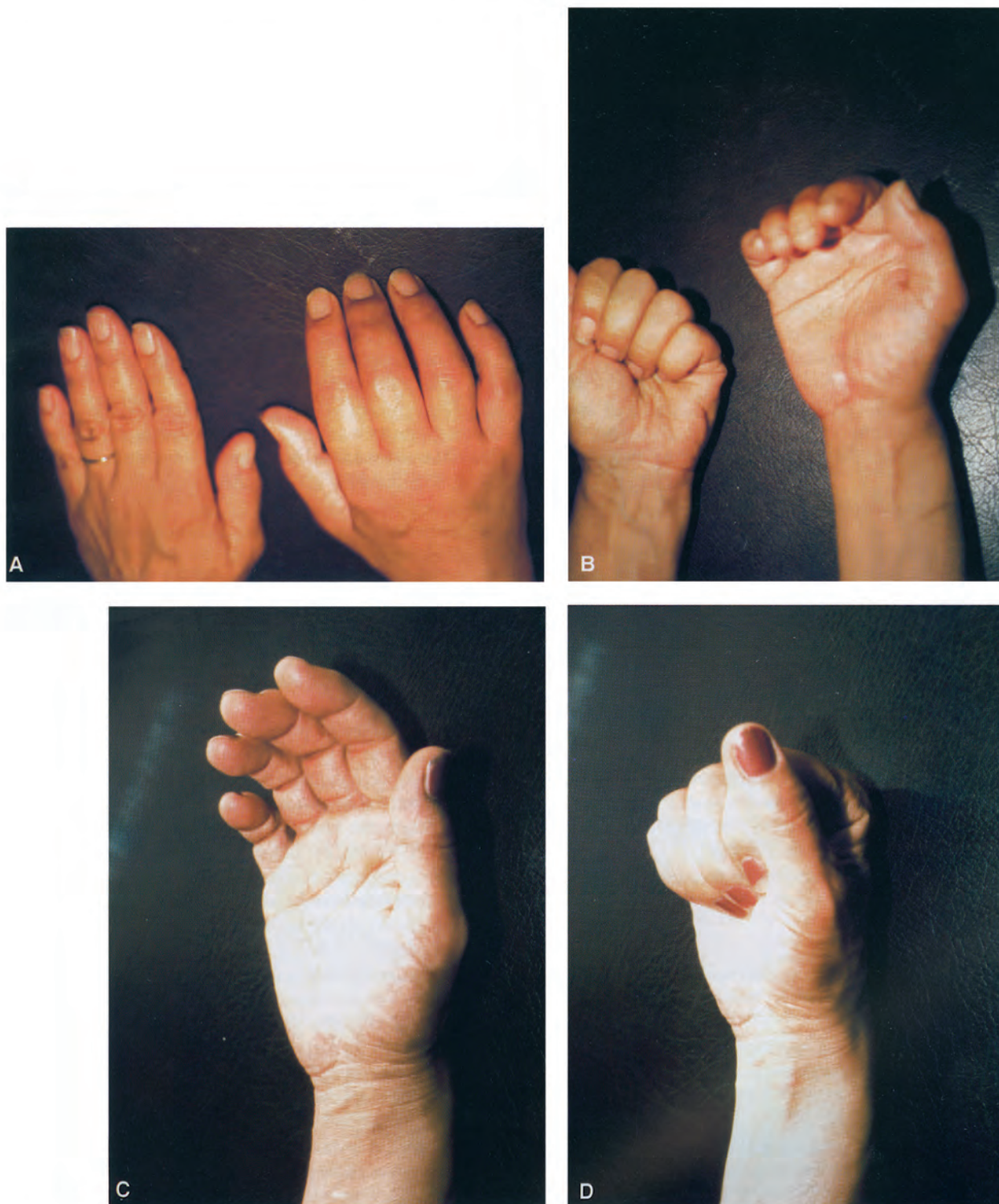


Fig. 34-3 (Caso gentilmente concesso da Luchetti R.) C.C., 53 anni, sesso femminile. Operata per STC a destra. Comparsa di una algodistrofia 20 giorni dopo l'intervento. A, Evidente l'edema della mano destra. B, Notevole la limitazione funzionale nel tentativo di chiusura a pugno della mano destra. C-D, Buon risultato funzionale dopo due mesi. L'algodistrofia è guarita grazie ad un tempestivo trattamento specifico mediante blocchi antalgici e guanetidina.

Mi sembra pertanto utile ricordare in modo riassuntivo le complicanze del trattamento chirurgico della STC (già ampiamente descritte e discusse in precedenza) raggruppandole in funzione della loro tendenza o non tendenza alla reversibilità spontanea ed in funzione del loro rapporto con le tecniche a cielo aperto o con quelle a cielo chiuso.

Complicanza reversibile spontaneamente entro 6 mesi, più frequente nelle tecniche a cielo aperto

Sintomatologia dolorosa correlata alla cicatrice cutanea in conseguenza di mini-neuromi da sezione delle terminazioni di rami cutanei palmari del nervo mediano e/o del nervo ulnare.

La frequenza e la durata della complicanza sono minori nella incisione palmare lungo l'asse del 4° raggio digitale.

Complicanze reversibili spontaneamente entro 6 mesi, non correlate alla via di accesso chirurgica

Dolore tenere e ipotenare.

Riduzione della forza di presa della mano.

Tali complicanze sono conseguenti alla sezione del LTC. La rapidità della remissione dei disturbi è in relazione ad una corretta riparazione cicatriziale del LTC.

Complicanze non reversibili spontaneamente, più frequenti nelle tecniche a cielo aperto

Proliferazione fibrosa cicatriziale perinervosa.

Patologia della cicatrice cutanea.

Sintomatologia dolorosa correlata alla cicatrice cutanea in conseguenza di neuroma del RCP del nervo mediano o di rami sensitivi del nervo radiale.

Sintomatologia dolorosa per aderenza del nervo mediano alla cicatrice cutanea.

Compressione non preesistente del nervo ulnare al canale di Guyon.

Aderenze tra i tendini flessori.

Sublussazione anteriore dei tendini flessori con effetto corda.

Sublussazione di tendini flessori fuori dal canale carpale.

Tali varie complicanze sono evitabili con una attenta e corretta tecnica chirurgica a cielo aperto, con una idonea e temporanea immobilizzazione del polso in moderata estensione e con una precoce ed adeguata rieducazione funzionale delle dita e, successivamente, del polso.

Complicanze non reversibili spontaneamente, molto più frequenti nelle tecniche a cielo chiuso

Incompleta o nulla decompressione del nervo mediano.

Tenosinovite ipertrofica dei tendini flessori.

Lesione totale o parziale dei nervi mediano o ulnare o delle loro diramazioni.

Lesione vascolare grave.

Lesione di tendini flessori.

Tali complicazioni non sono sempre evitabili anche da parte di chirurghi esperti.

Complicanze non reversibili spontaneamente, non correlate alla via di accesso chirurgica

Dolore piso-piramidale.

Dita a scatto non preesistenti.

Tali rare complicanze non sono evitabili, ma possono facilmente guarire con un successivo intervento.

Complicanze non specifiche del trattamento chirurgico della STC, non correlate alla via di accesso chirurgica

Ematoma da lesione vascolare non grave.

Infezione.

Algodistrofia.

Tali complicazioni si possono generalmente evitare con una corretta tecnica chirurgica ed un adeguato trattamento postoperatorio.

Complicanza grave, rara, non specifica, non correlata alla via di accesso chirurgica

Causalgia.

È una complicanza che generalmente subentra ad una sindrome dolorosa intensa, duratura, da lesione nervosa generalmente incompleta. Si può prevenire evitando di provocare lesioni nervose, astenendosi dalla neurolisi interna del nervo mediano e trattando tempestivamente le sindromi dolorose di origine nervosa con adeguata terapia chirurgica e con i moderni mezzi della terapia del dolore.

Al termine di questo complesso capitolo ritengo doveroso dichiarare che la mia personale preferenza va al trattamento chirurgico a cielo aperto della STC.

La tecnica che ho messo a punto gradualmente nel corso degli anni comprende i seguenti punti:

1. Incisione cutanea palmare di 4-5 cm lungo l'asse del 4° raggio digitale, distalmente alla plica distale del polso.

2. Sezione completa del LTC sul versante ulnare, a circa 3 mm dall'inserzione ossea sull'uncinato.

3. Scollamento per via smussa del piano fasciale da quello sottocutaneo, prossimalmente alla plica distale del polso.

4. Sezione sottocutanea della parte distale della fascia anti-brachiale, ulnarmente al nervo mediano, col controllo della vista, per circa 4 cm.

5. Sezione del tetto del canale di Guyon, seguendo dal distale al prossimale l'arteria ulnare.

6. Neurolisi esterna del nervo mediano con identificazione delle sue diramazioni.

7. Eventuale tenosinoviectomia, in presenza di ipertrofia della sinoviale dei flessori.

8. Accuratissima emostasi alla rimozione del bracciale emostatico.

9. Sutura atraumatica della cute.

10. Applicazione di un drenaggio passante.

11. Medicazione con garze e cotone sterili e fasciatura non compressiva con valva gessata a 25° gradi di estensione, che lascia completamente libere le dita.

12. Dopo 20-24 ore: medicazione, asportazione del drenaggio, fasciatura non compressiva con la valva gessata e inizio della mobilizzazione attiva e passiva delle dita.

13. Dopo 12-14 giorni: rimozione della valva e asportazione dei punti. Continua la rieducazione funzionale delle dita e inizia quella del polso, con l'ausilio di un tecnico della riabilitazione.

Seguendo da vari anni questo protocollo nel trattamento chirurgico a cielo aperto della STC ho riscontrato un'alta frequenza di ottimi risultati. In particolare sono pressochè scomparse le complicanze non reversibili, mentre si sono ridotte nella gravità e nella durata le complicanze spontaneamente reversibili.

Desidero sottolineare che con le tecniche a cielo chiuso, con o senza ausilio endoscopico, il rischio di provocare complicanze gravi, non reversibili spontaneamente, è sempre presente, anche se infrequente. Purtroppo in alcune circostanze esso risulta pressochè inevitabile, anche ad un chirurgo esperto ed attento. Personalmente non ritengo ragionevole correre tale rischio.

Bibliografia

1. Agee JM, Mc Carroll HR, Tortosa RD, Berry DA, Szabo RM, Peimer CA: Endoscopic release of the carpal tunnel: A randomized prospective multicenter study. *J Hand Surg* 17A: 987-995, 1992.
2. Azzarà A, Altissimi M, Mancini GB, Romeo F: Variazioni di forza dopo semplice sezione e dopo allungamento e ricostruzione del legamento trasverso del carpo nella sindrome del tunnel carpale. *Riv Chir Riab Mano Arto Sup* 34: 343-346, 1997.

3. Bande S, De Smet L, Fabry G: The results of carpal tunnel release: open versus endoscopic technique. *J Hand Surg* 19B: 14-17, 1994.
4. Barca F, Altissimi M, Cherubino P, Caroli A, Zanasi S, Marcuzzi A: La sindrome del tunnel carpale, terapia e risultati. Studio multicentrico su 690 casi operati. Atti del 25° Corso di Aggiornamento sulla Chirurgia della mano, Modena, 16-19 gennaio, 1991.
5. Bedeschi P: Limiti della profilassi antibiotica nella chirurgia ortopedica e traumatologica. In Galli PA e Montanari GD (ed): *Prevenzione antimicrobica in chirurgia*. Padova, Piccin, 1983, pp 201-208.
6. Bedeschi P: Un nuovo segno clinico nella diagnosi della sindrome del tunnel carpale: la rilevazione palpatoria dell'aumento della tensione locale. Atti 12° Congresso Soc It Ric Chir, Modena, 20-22 novembre 1986, Bologna, Monduzzi, pp 113-116.
7. Bedeschi P: Modified volar approach for proximal row carpectomy. Proceedings of the Symposium of the French Institute for Surgery of the Hand, Paris, April 28-30, 1994.
8. Bedeschi P, Mingione A, Luchetti R, De Santis G: Il dolore negli esiti del trattamento chirurgico delle lesioni dei nervi periferici. *Riv Chir Mano* 18: 409-416, 1981.
9. Berzero GF, Genovese E, Bertolotti M, Pezzella G, Giorgi L: La RMN nella definizione delle compressioni estrinseche e delle lesioni intrinseche del nervo mediano al polso e al terzo distale di avambraccio. *Riv Chir Riab Mano Arto Sup* 31: 163-166, 1994.
10. Biyani A, Downes EM: An open twin incision technique of carpal tunnel decompression with reduced incidence of scar tenderness. *J Hand Surg* 18B: 331-334, 1993.
11. Blair SJ: Avoiding complications of surgery for nerve compression syndromes. *Orthop Clin North America* 19: 125-130, 1988.
12. Blair WF, Goetz DD, Ross MA, Steyers CM, Chang P: Carpal tunnel release with and without epineurotomy: a comparative prospective trial. *J Hand Surg* 21A: 655-661, 1996.
13. Boeckstyns MEH, Sorensen AL: Does endoscopic carpal tunnel release have a higher rate of complications than open carpal tunnel release? *J Hand Surg* 24B: 9-15, 1999.
14. Brown RA, Gelberman RH, Seiler JG, Abrahamsson SO, Weiland AJ, Urbaniak JR, Schoenfeld DA, Furcolo D: Carpal tunnel release. *J Bone Joint Surg* 75A: 1265-1275, 1993.
15. Carroll RE, Green DP: The significance of the palmar cutaneous nerve at the wrist. *Clin Orthop* 83: 24-28, 1972.
16. Chaise F, Roger B, Laval-Jeantet M, Alhomme Ph: Exploration tomodensitométrique des modifications anatomiques du poignet entraînées par la section du ligament annulaire antérieur. *Rev Chir Orthop* 72: 297-302, 1986.
17. Chang B, Dellon AL: Surgical management of recurrent carpal tunnel syndrome. *J Hand Surg* 18B: 467-470, 1993.
18. Citron ND, Bendall SP: Local symptoms after open carpal tunnel release. A randomized prospective trial of two incisions. *J Hand Surg* 22B: 317-321, 1997.
19. Clayburgh RH, Beckenbaugh RD, Dobyns JH: Carpal tunnel release in patients with diffuse peripheral neuropathy. *J Hand Surg* 12A: 380-383, 1987.
20. Cobb TK, Amadio PC: Reoperation for carpal tunnel syndrome. *Hand Clinics* 12/2: 313-323, 1996.
21. Cobb TK, Dalley BK, Posteraro RH, Lewis RC: Anatomy of the flexor retinaculum. *J Hand Surg* 18A: 91-99, 1993.
22. Codega G: La patologia del polso. Padova, Piccin, 1987.
23. Conolly WB: Pitfalls in carpal tunnel decompression. *Aust NZ J Surg* 48: 421-425, 1978.
24. Curtis RM, Eversmann WW: Internal neurolysis as an adjunct to the treatment of the carpal tunnel syndrome. *J Bone Joint Surg* 55A: 733-740, 1973.
25. Das SK, Brown HG: In search of complications in carpal tunnel decompression. *Hand* 8: 243-249, 1976.
26. Da Silva MF, Moore DC, Weiss AC, Akelman E, Sikirica M: Anatomy of the palmar cutaneous branch of the median nerve: clinical significance. *J Hand Surg* 21A: 639-643, 1996.
27. De Smet L: Recurrent carpal tunnel syndrome. Clinical testing indicating incomplete section of the flexor retinaculum. *J Hand Surg* 18B: 189, 1993.
28. Dirheimer Y: Algodystrophie du membre supérieur post-traumatique et post-chirurgical. In S.F.C.M. (ed): 5 - Cahier d'enseignement de la S.F.C.M. Paris, Expansion Scientifique Française, 1993, pp 21-39.
29. Dumontier C, Sokolow C, Leclercq C, Chauvin P: Early results of conventional versus two-portal endoscopic carpal tunnel release. A prospective study. *J Hand Surg* 20B: 658-662, 1995.
30. Duncan KH, Lewis RC, Foreman KA, Nurdyke MD: Treatment of carpal tunnel syndrome by members of the American Society for Surgery of the Hand: Results of a questionnaire. *J Hand Surg* 12A: 384-391, 1987.
31. Eason SY, Belsole RJ, Greene TL: Carpal tunnel release: Analysis of suboptimal results. *J Hand Surg* 10B: 365-369, 1985.
32. Engber WD, Gmeiner JG: Palmar cutaneous branch of the ulnar nerve. *J Hand Surg* 5: 26-29, 1980.
33. Erdmann MWH: Endoscopic carpal tunnel decompression. *J Hand Surg* 19B: 5-13, 1994.
34. Eversmann WW: Entrapment and compression neuropathies. In Green DP (ed): *Operative Hand Surgery*, ed 2, New York, Churchill Livingstone, 1988, pp 1423-1478.
35. Favero KJ, Gropper PT: Ulnar nerve laceration. A complication of carpal tunnel decompression: case report and review of the literature. *J Hand Surg* 12B: 239-241, 1987.
36. Ferrari GP, Gilbert A: The superficial anastomosis on the palm of the hand between the ulnar and median nerves. *J Hand Surg* 16B: 511-514, 1991.
37. Fissette J, Onkelinx A: Treatment of carpal tunnel syndrome. Comparative study with and without epineurolysis. *Hand* 11: 206-210, 1979.
38. Gainer JV, Nugent GR: Carpal tunnel syndrome: report of 430 operations. *South Med J* 70: 325-328, 1977.
39. Gelberman RH, Pfeiffer GB, Galbraith RT, Szabo RM, Rydevik B, Dimick M: Results of treatment of severe carpal tunnel syndrome without internal neurolysis of the median nerve. *J Bone Joint Surg* 69A: 896-903, 1987.
40. Gellman H, Kan D, Gee V, Kuschner SH, Botte MJ: Analysis of pinch and grip strength after carpal tunnel release. *J Hand Surg* 14A: 863-864, 1989.
41. Gilliat RW, Wilson TG: A pneumatic-tourniquet test in carpal tunnel syndrome. *Lancet* i: 595-597, 1953.
42. Hanssen AD, Amadio PC, De Silva SP, Ilstrup DM: Deep postoperative wound infection after carpal tunnel release. *J Hand Surg* 14A: 869-873, 1989.
43. Hobbs RA, Magnussen PA, Tonkin MA: Palmar cutaneous branch of the median nerve. *J Hand Surg* 15A: 38-43, 1990.
44. Hunt TR, Osterman AL: Complications of the treatment of carpal tunnel syndrome. *Hand Clinics* 10: 63-71, 1994.
45. Hunter JM: Recurrent carpal tunnel syndrome, epineural fibrous fixation, and traction neuropathy. *Hand Clinics* 7: 491-504, 1991.
46. Hybbinette CH, Mannerfelt L: The carpal tunnel syndrome. A retrospective study of 400 operated patients. *Acta Orthop Scand* 46: 610-620, 1975.
47. Inglis AE: Two unusual operative complications in the carpal tunnel syndrome. A report of two cases. *J Bone Joint Surg* 62A: 1208-1209, 1980.
48. Jakab E, Ganos D, Cook FW: Transverse carpal ligament reconstruction in surgery for carpal tunnel syndrome: a new technique. *J Hand Surg* 16A: 202-206, 1991.
49. Jones SMG, Stuart PR, Stothard J: Open carpal tunnel release. Does a vascularized hypothenar fat pad reduce wound tenderness? *J Hand Surg* 22B: 758-760, 1997.
50. Kapandji AI: La plastie d'agrandissement du ligament annulaire antérieur du carpe dans le traitement du syndrome du canal carpien. *Ann Chir Main* 9: 305-314, 1990.
51. Karlsson MK, Lindau T, Hagberg L: Ligament lengthening compared with simple division of the transverse carpal ligament in the open treatment of carpal tunnel syndrome. *Scand J Reconstr Hand Surg* 31: 65-69, 1997.
52. Katz JN, Fossel KK, Simmons BP, Swartz RA, Fossel AH, Koris MJ: Symptoms, functional status, and neuromuscular impairment following carpal tunnel release. *J Hand Surg* 20A: 549-555, 1995.
53. Kessler FB: Complications of the management of carpal tunnel syndrome. *Hand Clinics* 2: 401-406, 1986.
54. Kluge W, Simpson RG, Nicol AC: Late complications after open carpal tunnel decompression. *J Hand Surg* 21B: 205-207, 1996.
55. Kozin SH: The anatomy of the recurrent branch of the median nerve. *J Hand Surg* 23A: 852-858, 1998.
56. Kuhlmann N, Tubiana R, Lisfranc R: Apport de l'anatomie dans la compréhension des syndromes de compression du canal carpien et des séquelles des interventions décompressives. *Rev Chir Orthop* 64: 59-70, 1978.
57. Kulick MI, Gordillo G, Javidi T, Kilgore ES, Newmeyer III WL: Long-term analysis of patients having surgical treatment for carpal tunnel syndrome. *J Hand Surg* 11A: 59-66, 1986.
58. Langlois ND, Linscheid RL: Recurrent and unrelieved carpal tunnel syndrome. *Clin Orthop* 83: 41-47, 1972.
59. Lanz U: Anatomical variations of the median nerve in the carpal tunnel. *J Hand Surg* 2: 44-53, 1977.
60. Lichtman DM, Florio RL, Mack GR: Carpal tunnel release under local anesthesia: evaluation of the outpatient procedure. *J Hand Surg* 4: 544-546, 1979.

59. Lilly CJ, Magnell TD: Severance of the thenar branch of the median nerve as a complication of carpal tunnel release. *J Hand Surg* 10A: 399-402, 1985.
60. Lluch AL: Transverse carpal ligament reconstruction for carpal tunnel syndrome. (Letters to the editor). *J Hand Surg* 18A: 170-171, 1993.
61. Louis DS, Greene TL, Noellert RC: Complications of carpal tunnel surgery. *J Neurosurg* 62: 352-356, 1985.
62. Lowry WE, Follender AB: Interfascicular neurolysis in the severe carpal tunnel syndrome: a prospective, randomized, double-blind, controlled study. *Clin Orthop* 227: 251-254, 1988.
63. Luchetti R: Comunicazione personale (2000).
64. Luchetti R, Soragni O, Pederzini L, Alfano M, Montagna G, Ghinelli D: Trattamento delle complicanze della sindrome del tunnel carpale. *Riv Chir Riab Mano Arto Sup* 30: 155-161, 1993.
65. Mac Donald RI, Lichtman DM, Hanlon JJ, Wilson JN: Complications of surgical release for carpal tunnel syndrome. *J Hand Surg* 3: 70-76, 1978.
66. Mackinnon SE: Secondary carpal tunnel surgery. *Neurosurg Clinics North America* 2: 75-91, 1991.
67. Martin CH, Seiler III JG, Lesesne JS: The cutaneous innervation of the palm: an anatomic study of the ulnar and median nerves. *J Hand Surg* 21A: 634-638, 1996.
68. Matloub HS, Yan J-G, Mink Van Der Molen AB, Zhang L-L, Sanger JR: The detailed anatomy of the palmar cutaneous nerves and its clinical implications. *J Hand Surg* 23B: 373-379, 1998.
69. Murphy RX, Chernofsky MA, Osborne MA, Wolson AH: Magnetic resonance imaging in the evaluation of persistent carpal tunnel syndrome. *J Hand Surg* 18A: 113-120, 1993.
70. Naff N, Dellon AL, Mackinnon SE: The anatomical course of the palmar cutaneous branch of the median nerve, including a description of its own unique tunnel. *J Hand Surg* 18B: 316-317, 1993.
71. Nakamichi K, Tachibana S: The use of ultrasonography in detection of synovitis in carpal tunnel syndrome. *J Hand Surg* 18B: 176-179, 1993.
72. Netscher D, Steadman AK, Thornby J, Cohen V: Temporal changes in grip and pinch strength after open carpal tunnel release and the effect of ligament reconstruction. *J Hand Surg* 23A: 48-54, 1998.
73. O'Malley MJ, Evanoff M, Terrono AL, Millender LH: Factors that determine reexploration treatment of carpal tunnel syndrome. *J Hand Surg* 17A: 638-641, 1992.
74. Omer GE: Median nerve compression at the wrist. *Hand Clinics* 8: 317-324, 1992.
75. Palmer AK, Toivonen DA: Complications of endoscopic and open carpal tunnel release. *J Hand Surg* 24A: 561-565, 1999.
76. Phalen GS: The carpal tunnel syndrome. Seventeen years' experience in diagnosis and treatment of six hundred fifty-four hands. *J Bone Joint Surg* 48A: 211-228, 1966.
77. Phalen GS: The carpal tunnel syndrome. Clinical evaluation of 598 hands. *Clin Orthop* 83: 29-40, 1972.
78. Poisel S: Ursprung und Verlauf des R. muscularis des Nervus digitalis palmaris communis (N. medianus). *Chir Praxis* 18: 471-474, 1974.
79. Povlsen B, Tegnell I: Incidence and natural history of touch allodynia after open carpal tunnel release. *Scand J Plast Reconstr Surg* 30: 221-225, 1996.
80. Richman JA, Gelberman RH, Rydevik BL, Hajek PC, Braun RM, Gyls-Morin VM, Berthoty D: Carpal tunnel syndrome: morphologic changes after release of the transverse carpal ligament. *J Hand Surg* 14A: 852-857, 1989.
81. Rigoni G: Presentation of 25 cases of the pisotriquetral syndrome occurring in 600 cases of carpal tunnel release. Proceedings of the annual congress of the Swiss Society for Surgery of the Hand (Lausanne, 23rd-24th march 1990). *Ann Hand Surg* 9: 389, 1990.
82. Rose EH, Norris MS, Kowalski TA, Lucas A, Flegler EJ: Palmaris brevis turnover flap as an adjunct to internal neurolysis of the chronically scarred median nerve in recurrent carpal tunnel syndrome. *J Hand Surg* 16A: 191-201, 1991.
83. Semple JC, Cargill AO: Carpal tunnel syndrome. Results of surgical decompression. *Lancet* i: 918-919, 1969.
84. Seradge H, Seradge E: Pisto-triquetral pain syndrome after carpal tunnel release. *J Hand Surg* 14A: 858-862, 1989.
85. Silver MA, Gelberman RH, Gellman H, Rhoades CE: Carpal tunnel syndrome: associated abnormalities in ulnar nerve function and the effect of carpal tunnel release on these abnormalities. *J Hand Surg* 10A: 710-713, 1985.
86. Strasberg SR, Novak CB, Mackinnon SE, Murray JF: Subjective and employment outcome following secondary carpal tunnel surgery. *Ann Plast Surg* 32: 485-489, 1994.
87. Strickland JW, Idler RS, Lourie GM, Plancher KD: The hypothenar fat pad flap for management of recalcitrant carpal tunnel syndrome. *J Hand Surg* 21A: 840-848, 1996.
88. Taleisnik J: The palmar cutaneous branch of the median nerve and the approach to the carpal tunnel. *J Bone Joint Surg* 55A: 1212-1217, 1973.
89. Terrono AL, Belsky MR, Feldon PG, Nalebuff EA: Injury to the deep motor branch of the ulnar nerve during carpal tunnel release. *J Hand Surg* 18A: 1038-1040, 1993.
90. Tinel J: Le signe du "fourmillement" dans les lésions des nerfs périphériques. *Presse Med* 47: 388-389, 1915.
91. Tomaino MM, Plakseychuk A: Identification and preservation of palmar cutaneous nerves during open carpal tunnel release. *J Hand Surg* 23B: 607-608, 1998.
92. Tubiana R: Carpal tunnel syndrome: some views on its management. *Ann Hand Surg* 9: 325-330, 1990.
93. Tunesi D, Di Giuseppe P, Ajmar R, Fassi PL: Implicazioni chirurgiche delle anomalie della branca tenare del nervo mediano nella sindrome del tunnel carpale. *Riv Chir Riab Mano Arto Sup* 34: 13-17, 1997.
94. Upton ARM, McComas AJ: The double crush in nerve entrapment syndromes. *Lancet* i: 359-361, 1973.
95. Urbaniak JR: Complications of treatment of carpal tunnel syndrome. In Gelberman R (ed): Operative nerve repair and reconstruction. Philadelphia, Lippincott, 1991, vol 2, pp 967-979.
96. Wadstroem J, Nigst H: Reoperation for carpal tunnel syndrome. A retrospective analysis of forty cases. *Ann Chir Main* 5: 54-58, 1986.
97. Watchmaker GP, Weber D, Mckinnon SE: Avoidance of transection of the palmar cutaneous branch of the median nerve in carpal tunnel release. *J Hand Surg* 21A: 644-650, 1996.
98. Zanlungo M, Martelli A, Uggetti C, Consoli C: Interesse della tomografia computerizzata (TC) nelle recidive al trattamento chirurgico della sindrome del canale del carpo. *Arch Ortop Reum* 101: 327-332, 1988.
99. Zanlungo M, Locatelli G, Consoli C, Frati A: Le recidive al trattamento chirurgico della sindrome del carpo. *Atti Giornate Magentine Aggiorn Chir Mano*, Magenta 27-28 marzo 1998, pp 130-137.

COMPLICANZE DEL TRATTAMENTO CHIRURGICO ENDOSCOPICO

G. Pajardi, G. Pivato

INTRODUZIONE

L'affacciarsi di una nuova metodica diagnostica o terapeutica specie se chirurgica suscita, di pari passo con l'entusiasmo, anche una significativa dose di perplessità, almeno sino a quando l'affinarsi dei protocolli ed il diffondersi della tecnica stessa non giungano a definirne con maggiore rigore l'applicazione.

È esattamente quanto è successo per l'endoscopia, non già genericamente in chirurgia della mano dove per il polso è stata accolta messianicamente, quanto per il suo utilizzo nel *release* endoscopico del legamento anulare del carpo.

Difficile comprendere le intime cause di questo fenomeno, che a più di dieci anni dalla comparsa dello strumento sul mercato pare essere tutt'altro che spento. Se infatti la metodica endoscopica per il trattamento delle lesioni capsulolegamentose del polso sembra ricalcare la storia già vissuta per articolazioni più grosse, ginocchio storicamente ed in tempi più recenti spalla, la presenza anatomicamente inquietante del nervo rende la patologia oggetto della nostra analisi assai più refrattaria ad assimilare questa innovazione tecnologica.

A giudizio di chi scrive in realtà un elemento che non può essere trascurato è che l'enorme diffusione del trattamento chirurgico della sindrome del canale carpale ben al di fuori non solo degli ambienti specialistici di chirurgia della mano, ma anche di quelli più generici di ortopedia e di chirurgia plastica ha determinato un ritorno a situazioni cliniche che avevamo dimenticato, fatte di *malpractice*, faciloneria, approssimazione. È proprio l'ambiente meno specialistico che ha mostrato più interesse nel cercare nell'endoscopia un elemento per sopperire alla propria deficienza tecnica, giungendo invece di contro ad aggravare drammaticamente i danni spesso irrimediabili per il paziente.

È questa la premessa che riteniamo più idonea ad affrontare il complesso capitolo delle complicanze, laddove si dovrà con onestà e rigore scientifici, distinguere tra errore di indica-

zioni, errori di tecnica e complicanze "vere", intrinseche alla metodica pur correttamente eseguita^{1,2}.

Non è questo compito facile, come permette un'analisi della letteratura peraltro copiosa in merito, giacché l'enorme diffusione della patologia e la distribuzione sul mercato pressoché contemporanea di differenti strumenti chirurgici endoscopici ha comportato la descrizione di numerose situazioni patologiche non risolte dall'endoscopia, rendendone talvolta difficile una valutazione per un'inadeguatezza nella raccolta dei dati stessi.

Il compito di chi scrive è reso più agevole dal capitolo che precede, redatto con la solita lucidità e sintesi da parte del Professor Bedeschi. La classificazione delle complicanze che egli ha stilato appare essere il più moderno contributo alla materia ed ai suoi riferimenti è doveroso allacciarsi.

Appare evidente che l'introduzione della tecnica endoscopica ha spostato i confini della tecnica a cielo chiuso così come è definita da Bedeschi, data dalla necessità di ottenere la sezione del legamento trasverso del carpo con la minore invasività delle parti molli. Le diverse tecniche endoscopiche infatti hanno permesso di arrivare a vedere il legamento in via diretta, presentando quindi la incidenza di lesioni iatrogene nettamente inferiore alle cosiddette "tecniche a cielo chiuso" non assistite endoscopicamente (Fig. 35-1).

Proprio questo terreno di sovrapposizione rende confusa l'analisi della letteratura e cercheremo di seguito di riportare schematicamente dati ed impressioni rilevate anche da corsi e incontri congressuali, per definizione le sedi più aggiornate di dibattito su una metodica moderna.

COMPLICANZE DEL TRATTAMENTO ENDOSCOPICO

È nostra opinione che alcune situazioni cliniche definite "complicanze" non possano essere in realtà definite tali. La persistenza dei sintomi per incompleta decompressione del nervo mediano, ad esempio, non può essere considerata *stric-*

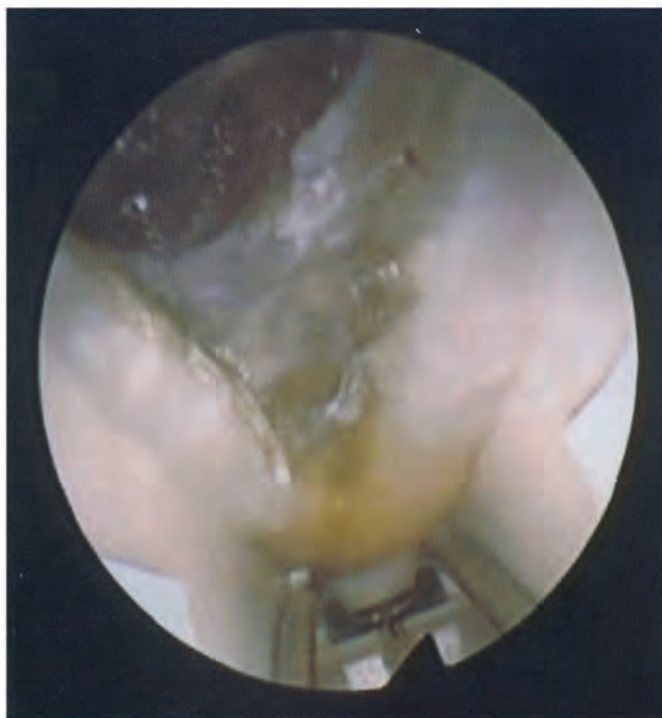

Fig. 35-1. Apertura normale del legamento anulare del carpo.

tu sensu una complicanza del trattamento chirurgico ma una inadeguatezza di tecnica, giacché se il legamento non viene rilasciato la sintomatologia non potrà che rimanere invariata o più comunemente peggiorare³.

Secondo questa linea di pensiero quindi dovremmo considerare complicanza soltanto gli eventi più o meno prevedibili su un piano teorico o di statistica legati alla patologia ed alla tecnica chirurgica posta in essere.

Riteniamo tuttavia per aiutare il lettore di applicare integralmente la classificazione di Bedeschi che analizza tutte le cause di insuccesso o successo parziale dell'intervento chirurgico in modo da guidare la clinica quotidiana verso una corretta comprensione del caso clinico che si sta analizzando.

In linea con quella classificazione quindi non sono compresi gli errori di diagnosi parziale, che pur sempre esiteranno in una incompleta soluzione del caso clinico in esame, ma che rientrano in un altro ambito, quello diagnostico, peraltro ampiamente ed efficacemente trattato in questo stesso testo.

ANALISI DELLE COMPLICANZE SECONDO LA CLASSIFICAZIONE DI BEDESCHI

Persistenza dei sintomi

Dovremo qui considerare solamente i casi nei quali si ritenga che la mancata evoluzione della sintomatologia sia effettivamente legata a difetti di tecnica. Come analizzato nei precedenti capitoli riguardanti la diagnosi clinica e strumentale, la lesione del nervo può infatti essere così avanzata da non permettere una evoluzione della sintomatologia. Sono questi i casi in cui l'intervento chirurgico ha meramente uno scopo palliativo, di evitare cioè una paralisi definitiva, ma non può avere alcun beneficio sul danno oramai irreversibile⁴.

Incompleta o nulla decompressione del nervo mediano

Una decompressione incompleta del nervo è la conseguenza più comune di una apertura mancata o parziale del legamento trasverso del carpo. In realtà in questo secondo caso la sintomatologia tende a peggiorare, essendosi creato un ulteriore inginocchiamento del nervo. Tale evenienza appare assai frequente nella tecnica endoscopica, così come è descritta in letteratura una maggiore incidenza con le tecniche a cielo chiuso cosiddette miniinvasive. Infatti, la mancata visualizzazione diretta dell'intero legamento dovuta o al mancato utilizzo delle fibre ottiche o ad un loro uso "timoroso" comporta di fatto una tendenza a tagliare solo la parte prossimale del legamento ritenendo di avere eseguito per intero l'intervento chirurgico. Questa è l'evenienza più comune che si verifica durante la curva di apprendimento della tecnica endoscopica, decisamente più impegnativa delle tecniche a doppia via, assai meno in quella monovia di Agee.

INCOMPLETA SEZIONE DEL LEGAMENTO TRASVERSO DEL CARPO (LTC) NELLA PARTE DISTALE

È questa la complicanza più comune nella sezione endoscopica del legamento, dovuta alla difficoltà di visualizzazione del margine distale del legamento da parte dell'operatore inesperto. Il timore di creare lesioni vascolari o nervose, il pannicolo adiposo abitualmente ben visibile distalmente al legamento talvolta in alcuni casi poco evidente, una infiammazione dei tessuti peritendinei più pronunciata di quanto clinicamente prevedibile sono tra le componenti più comuni.

In realtà, una esecuzione corretta della metodica impedisce di fatto tale complicanza: quando infatti persistano delle fibre trasverse nel segmento distale del legamento, la componente prossimale già aperta assume un aspetto a V (Fig. 35-2) men-

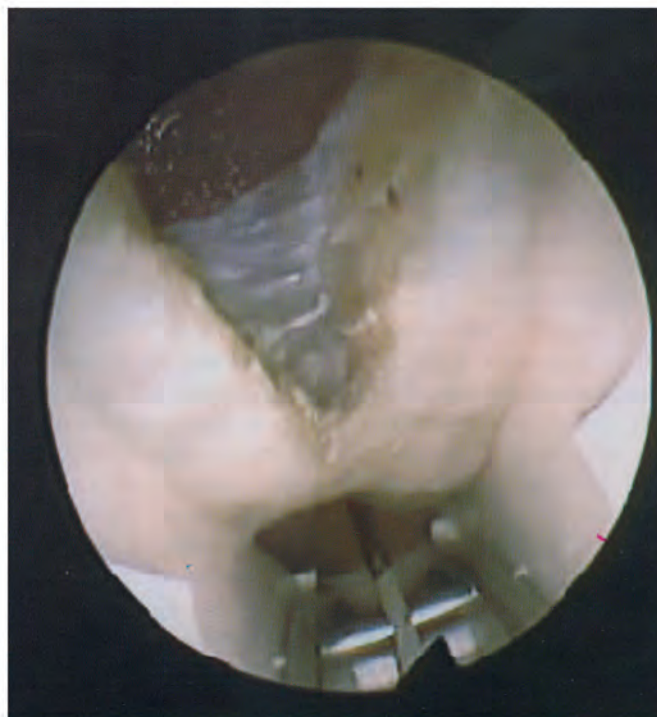

Fig. 35-2. Apertura a V.

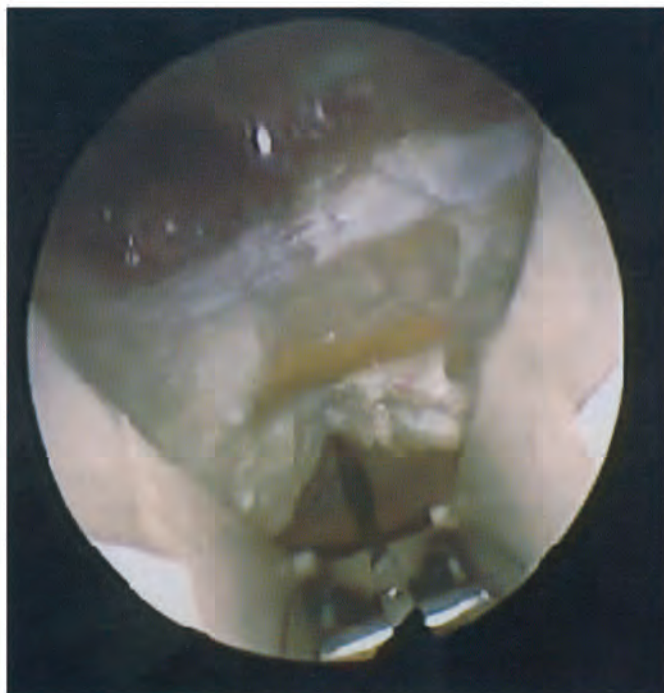

Fig. 35-3. Apertura ad U.

tre il risultato finale dell'intervento deve mostrare una forma del legamento a U (Fig. 35-3).

Ogniqualevolta pertanto si abbia modo di verificare una conformazione a V alla fine dell'intervento si deve sempre sospettare la sezione incompleta distale.

Tuttavia, la sezione delle fibre residue può non essere agevole, soprattutto nei casi più avanzati, a causa della erniazione del nervo nel campo operatorio. Questo rende necessario alcune manovre con l'endoscopio tese a scostare il nervo limitatamente al tempo necessario per la sezione del legamento, senza creare alcun trauma e senza soprattutto cedere alla tentazione di usare lo strumento stesso in modo improprio, quasi che fosse un endoscopio classico. Proprio per questo è consigliabile durante la curva di apprendimento in caso di insuccesso riscontrabile nel corso dell'intervento stesso, procedere alla apertura tradizionale del legamento anulare del carpo (cosiddetta "conversione di tecnica"). (Fig. 35-4)

Ogniqualevolta vi sia una persistenza della sintomatologia nel post operatorio, senza alcuna evoluzione clinica, con un Tinel positivo al palmo come descritto da Luchetti, è consigliabile una elettromiografia di controllo ed una revisione chirurgica, da eseguire tassativamente per via aperta con incisione tradizionale ampia.

INCOMPLETA SEZIONE DISTALE DELLA FASCIA ANTIBRACHIALE

Questa è un'evenienza assai rara quando l'apertura del legamento trasverso del carpo avvenga secondo la tecnica di Agee così come modificata da Foucher. In effetti, il risparmio delle fasce muscolari intertenari che permettono un rapido recupero della forza, impedisce al nervo di superficializzarsi eccessivamente e rende di fatto inutile la sezione della fascia antibrachiale così come descritto da Palmer.

Per questa ragione, da 5 anni a questa parte chi adotta tale tecnica ha abbandonato la sezione per via sottocutanea della fascia antibrachiale senza che vi siano descritte in letterature complicanze di alcun genere.

MANCATA SEZIONE DEL LTC

È questo il caso che con più difficoltà chi scrive riesce ad inserire nel contesto delle complicanze, trattandosi in realtà di un intervento di fatto non eseguito che come rimedio richiede unicamente l'esecuzione dell'intervento stesso. È tuttavia da includere nelle complicanze sia per completezza di trattazione sia perché tale evenienza esclude per definizione la possibilità di procedere nuovamente per via endoscopica rendendo necessaria la tecnica aperta e quindi di fatto togliendo al paziente un'opportunità terapeutica.

Tale evenienza è comunque da ascrivere unicamente ad un'incapacità chirurgica da parte dell'operatore e può avvenire con qualsiasi metodica aperta o chiusa.

RECIDIVA DEI SINTOMI

Anche la trattazione di questo aspetto sottostà a notevoli controversie. Gilbert ancora recentemente ha ribadito che non esistono recidive ma solo errori di indicazioni o di tecnica, dovendosene concludere che una sindrome del canale carpale correttamente diagnosticata, adeguatamente stadiata, conseguentemente trattata sia sul piano chirurgico che riabilitativo non può in linea di massima presentare il rischio di recidiva.

È questo un concetto che chi scrive ritiene debba essere stressato in quanto sempre più frequentemente si evidenzia nella pratica clinica una tendenza da parte del mondo non specialistico a prospettare al paziente la recidiva come evenienza

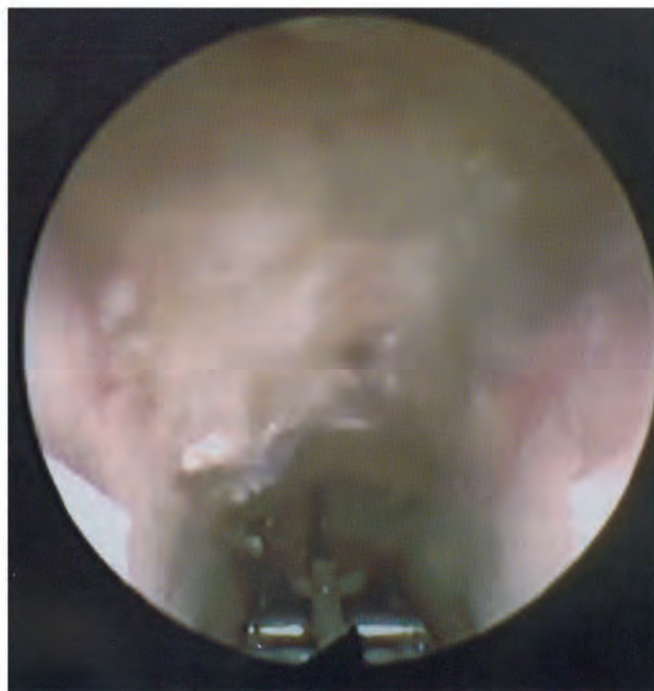


Fig. 35-4. Scarsa visibilità del legamento anulare del carpo a causa della presenza di liquido infiammatorio.

quasi routinaria del post operatorio, volendo in realtà così mascherare una propria incapacità tecnica.

Sia l'evenienza della proliferazione fibrosa cicatriziale perinervosa sia quella della tenosinovite ipertrofica dei tendini flessori scritte da Bedeschi sono in realtà riscontro di ogni reintervento dopo apertura del canale carpale dovuto a qualsiasi causa. L'esecuzione infatti di una corretta metodica chirurgica rispettosa delle strutture nervose e delle strutture tendinee, soprattutto l'adeguato protocollo riabilitativo post operatorio, senza alcuna immobilizzazione con un programma progressivo di potenziamento permettono un buon scorrimento del nervo anzitutto e conseguentemente dei tendini tale da ridurre ad una mera evenienza biologica il tessuto cicatriziale che si va a formare senza creare alcun ostacolo alle strutture operate.

Solo nei casi di patologie maggiori concomitanti quali l'artrite reumatoide o in caso di terapia dialitica i pazienti possono essere soggetti ad una nuova compressione del nervo di ipertrofia sinoviale dei tendini, ma è questa un'evenienza clinicamente prevedibile e documentata tanto da poter essere perfino, in estremo, estrapolata dalle complicanze.

In ogni caso la tecnica endoscopica riduce in modo significativo tali situazioni, tanto che i primi studi prospettici per le tecniche aperte e per le tecniche endoscopiche vedevano modificare tale incidenza dall'11% per le prime sino allo 0,4% per le seconde. Indipendentemente dai numeri e dalle esperienze dei singoli Autori, è constatazione intuitiva evidente che il principale beneficio di ogni tecnica endoscopica risiede proprio nel rispetto anatomico dei tessuti sani, che non vengono interessati dalla via di accesso chirurgica verso i tessuti patologici o oggetto di patologia, così da ridurre in modo assai significativo questa categoria di complicanze.

Comparsa di nuovi sintomi

Come appare dall'analisi della classificazione di Bedeschi è questo il capitolo più importante delle complicanze ed anzi potremmo ritenerlo quello che raggruppa le "vere" complicanze. Abbiamo infatti analiticamente espresso riserve circa il fatto che si possa definire una complicanza un errore di diagnosi o un errore di esecuzione di tecnica, mentre la comparsa di sintomi nuovi rispetto alla situazione clinica pre operatoria e non imputabili come "necessari" alla risoluzione della patologia può davvero costituire il vasto capitolo delle complicanze.

È evidente infatti che non potremmo definire tali l'esistenza di una cicatrice di per se stessa, giacché ogni accesso chirurgico necessita di una cicatrice piccola o grande che sia. Né potremmo considerare complicanza una diminuzione della forza giacché la patologia stessa determina tale riduzione clinica e comunque la necessità di risolvere la patologia può ampiamente giustificare una diminuzione della forza come prezzo necessario.

Da quest'ultima affermazione nascono tuttavia le prime riserve: studi prospettici hanno dimostrato che la tecnica endoscopica permette un più rapido e comunque maggiore recupero della forza rispetto alla tecnica aperta e quindi avremmo pienamente ragione di considerare come unica "vera" complicanza la perdita di forza legata ad una tecnica inadeguata.

Non paia questa una disquisizione filosofica giacché è in realtà importante comprendersi ed intendersi sulle definizioni e sulle affermazioni sia per rigore scientifico, sia dinanzi ad un

caso che possa richiedere un reintervento, sia infine per gli inevitabili coinvolgimenti di tipo medico legale.

Patologia della cicatrice cutanea

Il principale vantaggio della tecnica endoscopica è nella riduzione drastica dell'accesso cutaneo, ed anzi soprattutto in questo aspetto sta l'indicazione alla tecnica monovia rispetto a quella a due vie.

L'assenza di una cicatrice cutanea a livello palmare è determinata per la qualità del post operatorio sia nei giorni immediatamente successivi per l'assenza di punti e medicazioni, sia a distanza per l'inesistenza per definizione di qualsiasi complicanza quali cicatrice ipertrofica, dolore, edema o quant'altro.

La sede della via di accesso alla plica distale del polso è quella ideale sia per motivi estetici sia perché permette un buon trattamento della cicatrice. A questo proposito, dobbiamo rilevare la scarsa attenzione da parte della maggior parte degli Autori verso il trattamento della cute. È nozione comune ai chirurghi della mano di estrazione plastica che la cicatrice deve sempre e comunque essere trattata indipendentemente dalla sua sede, estensione, dallo strumento accidentale o chirurgico che l'ha determinata. Una cicatrice non trattata è sempre e comunque sede di dolore, disestesie, disturbi che spesso rendono aleatorio il risultato stesso dell'atto chirurgico. L'unico trattamento conosciuto come efficace è il massaggio, ovvero la pressoterapia, laddove l'utilizzo di creme e unguenti è meramente uno strumento per un migliore scorrimento nell'esecuzione della terapia. È evidente che una cicatrice non trattata in sede di presa sia essa al palmo o al polso, non potrà che avere risultati assai dannosi. Ancora una volta, e lo ricordiamo con particolare interesse per la filosofia della nostra scuola, è solo l'applicazione di un adeguato protocollo riabilitativo post operatorio che può porre basi adeguate per un migliore risultato.

Sintomatologia dolorosa di origine nervosa correlata alla cicatrice cutanea

Per gli stessi motivi di cui sopra, i danni di tale natura utilizzando la tecnica endoscopica appaiono ridotti, e comunque ascrivibili unicamente ad un errore di esecuzione di tecnica.

Dobbiamo sottolineare come, rispetto alla tecnica originariamente descritta da Agee, l'incisione cutanea sia oggi limitata a meno di 1 centimetro sul versante ulnare rispetto al polmare gracile e quindi la possibilità di incontrare rami cutanei palmari è meramente teorica.

Sintomatologia dolorosa non correlata alla cicatrice cutanea

DOLORE TENARE E IPOTENARE

È questo forse il capitolo più interessante nell'ambito della comparsa di nuovi sintomi a seguito dell'intervento di sindrome del canale carpale per via endoscopica.

Questa infatti presenta a nostro giudizio un'incidenza del cosiddetto *pillar pain* nettamente maggiore rispetto a quanto riscontrato in letteratura con tecnica aperta. L'esatta quantifi-

cazione di tale incidenza è in realtà assai complessa giacché soltanto in pazienti particolarmente affidabili è possibili ascrivere a tale causa la dolorabilità del post operatorio. Inoltre, la definizione stessa del *pillar pain* è tutt'altro che univoca e da queste è possibile evidenziare la grande discrepanza dei dati riportata in letteratura (v. Cap. 34). Peraltro il fatto che alcuni Autori non lo riportino tra le complicanze del post operatorio dimostra come per ignoranza o superficialità spesso non sia stato neppure cercato, rendendo l'intera valutazione della casistica del tutto inattendibile.

Circa la causa, noi riteniamo che l'ipotesi più accreditata sia quello dell'edema post operatorio. La tesi infatti che esso sia legato alla temporanea instabilità delle inserzioni dei muscoli tenari e ipotenari è nettamente contraddetta dall'utilizzo sistematico nella nostra casistica nell'apertura del legamento del canale del carpo senza discontinuità delle inserzioni muscolari stesse, razionale su cui si fonda la metodica di Agee modificata da Foucher. Di conseguenza, anche i protocolli post operatori basati su una immobilità anche temporanea perdono ogni attendibilità scientifica. Di contro invece è evidente come l'edema intracanalare sia nettamente maggiore proprio con questa tecnica endoscopica rispetto a quella aperta e questo giustifica la presenza quasi sistematica del *pillar pain* nel post operatorio in misura maggiore o minore. Pur con le riserve espresse in apertura del paragrafo riteniamo infatti che essa sia riscontrabile in più dell'80% dei casi, anche solo in misura transitoria dei primi giorni del post operatorio. In tutti i casi tuttavia tende a ridursi in modo importante entro il secondo mese per sparire entro il sesto mese. A questo proposito, un adeguato protocollo riabilitativo basato su una mobilità immediata, linfodrenaggio, potenziamento muscolare, sotto la diretta guida di un terapista specializzato riducono come dimostrato dai nostri studi prospettici in modo determinante tale periodo.

DOLORE PISO-PIRAMIDALE

Di pari passo con l'alta incidenza di *pillar pain* da noi riscontrato, non abbiamo rilevato casi di dolore piso-piramidale sufficientemente documentati in letteratura. In realtà è nostra opinione, come abbiamo avuto già modo di sottolineare in questa sede e in letteratura, che non essendoci che studi retrospettivi nella revisione di casi di sindrome del canale carpale trattati con tecniche aperte mentre esistono seri ed approfonditi studi prospettici per quelle endoscopiche, l'incidenza di tale sintomatologia descritta per i primi potesse essere in realtà preesistente all'intervento chirurgico e non documentato nell'ambito di un frettoloso esame pre operatorio. Inoltre, dobbiamo considerare che la maggior parte delle forme sottoposte ad intervento chirurgico presentano una sintomatologia dolorosa assai spiccata e quindi non sempre nel pre operatorio il Paziente può essere sufficientemente attendibile o comunque completo nel riferire la propria sintomatologia.

Non riteniamo che questa complicanza giustifichi uno studio radiologico sistematico per valutare l'eventuale preesistenza di artrosi piso-piramidale, così come non riteniamo che l'indagine ecografica debba essere prescritta se non in casi giovanili monolaterali: la bassa incidenza di queste complicanze non giustifica la spesa sanitaria e peraltro nulla aggiunge al trattamento chirurgico comunque da porre in essere.

Comparsa di nuovi sintomi legati ad altre complicanze nervose

Nel capitolo del Professor Bedeschi vi è un'attenta analisi della letteratura più aggiornata riguardante le lesioni nervose di mediano e ulnare. L'endoscopia è stata sin dall'inizio additata come una metodica foriera di incrementare tali lesioni ed i dati preliminari così difficilmente recuperabili, soprattutto dal mondo orientale, che peraltro non distinguevano tra le diverse metodiche endoscopiche, sembravano confermare tale ipotesi^{5,6}.

In realtà a 10 anni di distanza possiamo affermare come riportato sia da Palmer che da Gilbert che sono più i casi descritti in letteratura di lesioni iatrogene con tecnica aperta di quanti non siano quelli con tecnica endoscopica. Tale dato tuttavia non può assolutamente essere riportato con "trionfalismo" dai sostenitori di quest'ultima, giacché ci vorrà almeno un decennio perché ci siano un numero di casi trattati per via endoscopica sufficientemente ampio, tali da rendere veramente paragonabili le due casistiche.

È nostra opinione in realtà che siano realmente da mettere all'indice le tecniche cosiddette a cielo chiuso senza ausilio endoscopico giacché una lesione parziale o totale del nervo mediano direttamente visualizzato con tecnica aperta o tramite telecamera per via endoscopica non può che essere ascritto ad incapacità chirurgica, non potendola neppure ritenere un incidente di percorso durante la curva di apprendimento.

Come già detto in questo capitolo ed in altri nel presente testo, nella scelta di una metodica chirurgica non dobbiamo mai dimenticare che un danno permanente nervoso non può in alcun modo essere giustificato in una sindrome meramente dolorosa o al più modicamente invalidante quale quella in trattazione (Fig. 35-5).

COMPRESSIONE NON PREESISTENTE DEL NERVO ULNARE AL CANALE DI GUYON

Al pari del *pillar pain*, la compressione del nervo ulnare al canale di Guyon è un'evenienza frequente quando sia eseguita la tecnica endoscopica, anche se abitualmente ha una remissione entro il primo mese.

A causa della diversa attendibilità dei soggetti, non in tutti i casi è possibile distinguere tra compressione dell'ulnare al Guyon e *pillar pain* ma ancora più a monte non sempre le analisi cliniche dell'operatore o strumentale del neurofisiologo è sistematicamente completa ad indagare anche il nervo ulnare nei suoi diversi livelli bilateralmente. Proprio la deficienza dell'approccio clinico, rende la diagnosi pre operatoria spesso deficitaria ed è quindi possibile che la remissione della sintomatologia a carico del mediano, sicuramente più acuta e dolorosa, possa slatentizzare una preesistente compressione dell'ulnare non riferita dal paziente e purtroppo non adeguatamente indagata.

Così come per il *pillar pain*, è assai verosimile immaginare un meccanismo compressivo da edema intracanalare, particolarmente presente in ambito endoscopico. L'incidenza comunque di tale complicanza non può a nostro parere giustificare la sistematica apertura del canale di Guyon descritta da vari Autori, giacché creerebbe le basi per un'ipotetica "chirurgia preventiva".

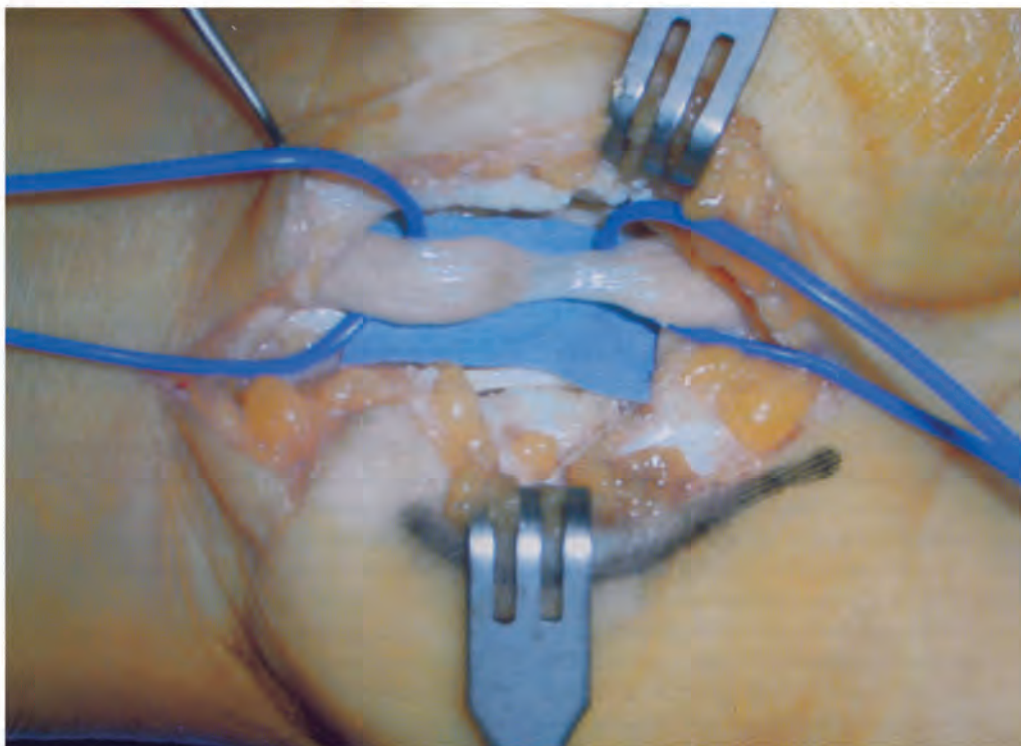


Fig. 35-5. Lesione iatrogena del nervo mediano.

Complicanze vascolari

EMATOMA DA LESIONE VASCOLARE NON GRAVE

Una tecnica chirurgica eseguita con mezzi ottici di ingrandimento, come sempre dovrebbe avvenire in chirurgia della mano, ed una visione diretta del campo operatorio sia essa per via aperta o endoscopica non comporta l'interruzione di strutture vascolari rilevanti. Da più di 10 anni nelle fosse idiopatiche non rilasciamo il tourniquet che dopo il bendaggio compressivo, senza effettuare emostasi né porre il drenaggio indipendentemente dalla tecnica chirurgica. L'accurata revisione di più di 5.000 casi operati in questi anni per via aperta od endoscopica, effettuata per via prospettica al fine di raccogliere la documentazione necessaria per lo studio di quest'ultima, non ha dimostrato alcun caso di ematoma degno della definizione di "complicanza".

LESIONE VASCOLARE GRAVE

Vale per questo aspetto quanto riportato per le lesioni nervose. Le lesioni dell'arteria ulnare non possono che essere correlate all'introduzione dello strumento nel canale di Guyon invece che nel canale carpale, o ad un'errata inclinazione e profondità nell'utilizzo dello stesso all'interno del canale carpale, con una sezione assai distale e ulnare rispetto al termine del legamento stesso. È assai più frequente a questo livello una lesione dell'arcata palmare superficiale, che si risolve frequentemente nell'ambito di pochi giorni. In ogni caso, anche se le lesioni vascolari sono abitualmente esenti da complicanze a differenze di quelle nervose, non possiamo ritenere questo rischio chirurgico accettabile, essendo strettamente correlato ad un'inadeguatezza tecnica dell'operatore.

COMPLICANZE TENDINEE

Così come riportato nel capitolo riguardante le complicanze legate alla cicatrice cutanea, assai povere sono le considerazioni che possiamo analiticamente riportare riguardanti le patologie tendinee. Non potendo infatti includere problemi di aderenze, da noi non riscontrate da tecnica endoscopica così come non lo erano con la tecnica aperta poiché da 12 anni ci asteniamo dalla sistematica sinoviectomia dei flessori, anche il problema della lussazione anteriore dei tendini flessori appare totalmente assente con la metodica endoscopica.

Un interesse a parte merita la comparsa di dito a scatto nel periodo post operatorio. Le spiegazioni riportate in letteratura basate sull'analisi meccanica del percorso dei tendini stessi e dei punti di forza, in particolar modo la teoria secondo cui la puleggia A1 diventerebbe sede di un sovraccarico in assenza del legamento ulnare del carpo, non ci hanno convinto tanto meno su un piano statistico. Appare più ragionevole pensare che la condizione potesse essere preesistente ma povera di clinica o non indagata dall'operatore, come già abbiamo riportato per la compressione del nervo ulnare al canale di Guyon, o che la patologia infiammatoria, idiopatica o meno, alla base della comparsa della sindrome del canale carpale possa a sua volta determinare un dito a scatto più o meno a ridosso dell'intervento chirurgico.

Infine per quanto riguarda le lesioni tendinee riportate in letteratura valgano le stesse considerazioni fatte per le lesioni iatrogene nervose e vascolari.

RIDUZIONE DELLA FORZA DI PRESA DELLA MANO

È questa una complicanza totalmente assente nel trattamento endoscopico della sindrome del canale carpale giacché il mantenimento ed il successivo incremento della forza presen-

ta la principale indicazione all'utilizzo di tale metodica. Numerosi studi prospettici pubblicati in letteratura, tra cui il nostro su 710 pazienti^{7,8,9,10,11,12} dimostrano che non vi è alcuna perdita di forza nel post operatorio e che, in linea con quanto riportato anche in occasione del Congresso del GEM del 1999, entro 6 mesi dall'intervento si è recuperata addirittura il 50% della forza persa a causa della patologia stessa¹³.

È in realtà questo il parametro che deve essere valutato giacché dinanzi ad una metodica chirurgica che non determina un decremento di forza di per sé stessa è soltanto la gravità della patologia che condiziona in modo determinante il post operatorio. Sempre a questo proposito dobbiamo rilevare con assoluto convincimento scientifico, anche se i dati non sono sufficientemente uniformi da poter costituire un dato statisticamente dimostrabile, che esiste una profonda diversità di tempi e qualità di recupero a secondo che sia posto in essere o meno il protocollo riabilitativo post operatorio.

Infezioni

L'analisi della letteratura e della nostra personale esperienza ci dimostra come questo non sia un capitolo rilevante nel contesto delle complicanze del trattamento in generale della sindrome del canale carpale con qualsiasi tecnica. Quando esse si verificano, sono nella quasi totalità dei casi da ascrivere a cattiva gestione del momento operatorio che, per la sua apparente semplicità, si presta ad essere eseguito in ambiente spesso non idoneo e con un'attrezzatura non adeguatamente preparata.

La dimostrazione di questa affermazione è che non sono descritti in letteratura casi di infezioni maggiori con tecnica endoscopica, che per definizione avviene in un ambiente operatorio forzatamente adeguato per attrezzature e sterilità.

Algodistrofia

Valutare l'incidenza di una complicanza algodistrofica in una qualsiasi patologia è probabilmente impossibile a causa della disparità della raccolta dei dati. Se nel mondo francofono una qualsiasi persistenza di edema o di dolore minimamente superiore al periodo ritenuto standard viene definito di per sé stesso algodistrofia in forma iniziale, nel nostro mondo scientifico essa viene troppo spesso diagnosticata in una fase tardiva, dopo che è stata definita edema post operatorio, infezione in fase iniziale, edema da stasi con infezione o quant'altro. Inoltre, sia la definizione stessa della sindrome ed ancor più le cause appaiono non univoche.

Se accettiamo, come riteniamo si debba accettare, che la sindrome algodistrofica sia abitualmente del tutto slegata dall'entità del momento lesivo ed alle modalità del suo manifestarsi appare pretestuoso documentare diverse incidenze a secondo della metodiche chirurgiche impiegate.

Se tuttavia andiamo a considerare, soprattutto quando l'atto chirurgico coinvolga una struttura nervosa, che tanto più sia delicato il gesto tanto meno probabile appare lo sviluppo di una sindrome algodistrofica e aggiungiamo che un evento più delicato e mirato comporta l'assenza di immobilizzazione e un bendaggio ridotto abitualmente agli 8-10 giorni, possiamo ritenere accettabile quanto riportato in letteratura che tra le principali indicazioni alla tecnica endoscopica vi sia pro-

prio la drastica riduzione dei casi di algodistrofia. Noi riteniamo tuttavia che non sia tanto l'endoscopia o meno a ridurre tale incidenza ma la correttezza e l'essenzialità del gesto chirurgico, ricordando che comunque l'algodistrofia è complicanza più spesso presente dinanzi ad un operato grossolano o inadeguato.

Causalgia

Come perfettamente descritto in letteratura da Bedeschi e ripreso successivamente da Lucchetti la causalgia è una sindrome dolorosa ingovernabile che impedisce la normale vita personale e di relazione del paziente. Essa appare legata ad un intervento, spesso uno o più reinterventi, a carico di una struttura nervosa periferica determinata da qualsivoglia patologia. Proprio per queste caratteristiche appare difficile ascriverla specificatamente alla sindrome del canale carpale, ma è importante conoscerne l'esistenza quale monito dinanzi ad un atto chirurgico potenzialmente non corretto.

CONCLUSIONI

L'analisi di quanto sopra riportato permette a giudizio di chi scrive di tratteggiare alcune linee guida che, basate sull'esperienza di oltre 3.000 casi operati, paiono degne di affidabilità e comunque basate su un ampio rigore scientifico.

È nozione comune di chiunque si occupi con esperienza di questa patologia che si presenta la necessità di rendere la metodica chirurgica meno invasiva possibile, tenuto conto che si tratta essenzialmente di una sintomatologia dolorosa e che quindi la persistenza in misura minore o maggiore del sintomo dolore deve essere considerato un franco insuccesso.

Per gli stessi motivi, il trattamento di questa patologia non può concedere spazio a soluzioni non definitive e meno ancora a lesioni iatrogene, del tutto ingiustificate dinanzi ad una situazione clinica di soluzione agevole ed ampiamente codificata in letteratura.

L'introduzione dell'endoscopia appare delegittimare ogni trattamento a cielo chiuso senza ausilio endoscopico giacché consente all'operatore di scegliere tra una visione diretta (aperta) o indiretta (endoscopia) del nervo, ma non giustifica più in alcun modo un evento chirurgico senza visione alcuna del nervo stesso.

Non esistono in letteratura studi prospettici che permettano di valutare in modo affidabile i risultati clinici legati alle tecniche a cielo aperto, tuttavia esiste una tale esperienza in ambiente specialistico su queste metodiche da poter in parte sopperire a tale deficienza. Al contrario, rigorosi ed analitici appaiono gli studi prospettici pubblicati sulla tecnica endoscopica.

Alla luce di quanto sopra crediamo di poter serenamente affermare che l'eterno dilemma tra detrattori e fautori dell'endoscopia abbia finalmente a cessare e che l'endoscopia stessa debba essere considerata nulla più che una metodica chirurgica di cui ogni chirurgo della mano deve essere perfettamente a conoscenza, così come la microchirurgia o l'osteosintesi. Sarà l'indicazione clinica posta dall'operatore in base alla sua esperienza a portare verso una scelta a cielo aperto o a cielo chiuso, senza alcun veto aprioristico in un senso o nell'altro, del tutto inaccettabile in ambito scientifico moderno¹⁴.

Bibliografia

1. Palmer AK, Toivonen DA: Complications of endoscopic and open carpal tunnel release. *J Hand Surg (Am)* 24(3):561-5, 1999.
2. Jimenez DF, Gibbs SR, Clapper AT: Endoscopic treatment of carpal tunnel syndrome: a critical review. *J Neurosurg* 88(5):817-26, 1998.
3. Boeckstyns MEH, Sørensen AI: Does endoscopic carpal tunnel release have a higher rate of complications than open carpal tunnel release? *J Hand Surg (Br)* 24B: 1: 9-15 1999
4. Timothy A, Straub MD: Endoscopic carpal tunnel release: a prospective analysis of factors associated with unsatisfactory results. *The journal of Arthroscopic and Related Surgery* 15(3): 269-74, 1999
5. Carlotto MD, McCabe S, Mackinnon SE: Two devastating complications of carpal tunnel surgery. *Ann Plast Surg* 28: 472-4, 1992
6. Mackinnon SE: Secondary carpal tunnel surgery. *Neurosurgery Clinics of North America* 2: 75-91, 1991
7. Foucher G, Campiglio GL, Pajardi G: Liberazione endoscopica del canale carpale secondo la tecnica di Agee: esperienza di 280 casi. *Riv di Chir Riab Mano Arto Sup*, 31(2):151-6, 1994
8. Campiglio GL, Pajardi G, Rafanelli G: Sezione endoscopica del legamento anulare del carpo. *Minerva Ortop Traumat*, 47,xx, 1996
9. Pajardi G, Rafanelli G, Pivato G, Colombelli J: Sezione endoscopica del legamento trasverso del carpo: esperienza personale di 4 anni. *Atti XXVI Congresso S.I.M.F.E.R.*, p. 207-209, Brescia, 15-17 giugno 1998
10. Campiglio GL, Rafanelli G, Colombelli J, et al. Il trattamento endoscopico della sindrome del canale carpale con il sistema 3M Agee: revisione critica di 4 anni di esperienza (611 casi su 2.800 operati). *Atti 47° Congresso Nazionale S.I.C.P.R.E.*, p. 425-430, Palermo, 23-26 settembre 1998.
11. Pajardi G, Campiglio GL, Rafanelli G, et al. Il trattamento della sindrome del canale carpale per via endoscopica: la nostra esperienza dopo 5 anni. *Acta Orthopaedica Italica*, Vol. XXI, p. 52-56, 1998
12. Pivato G, Colombelli J, Rafanelli G., et al. Endoscopic treatment of canal carpal tunnel syndrome: critical review of cases (710 in 5 years) and our indications. *J Hand Surg suppl.* 1, p. X, 1999
13. Chen HT, Chen HC, Wei FC: Endoscopic carpal tunnel release. *Chang Keng I Hsueh Tsa Chih* 22(3): 386-91, 1999
14. Erhard L, Ozalp T, Citron N, Foucher G: Carpal tunnel release by the Agee endoscopic technique. Results at 4 year follow-up. *J Hand Surg (Br)* 24(5): 583-5, 1999

REINTERVENTI PER LA SINDROME DEL TUNNEL CARPALE

IL TRATTAMENTO DELLA LESIONE DEL NERVO

H.H.T. Tung, S.E. Mackinnon

La sindrome del tunnel carpale (STC) è stata descritta per la prima volta da Sir James Paget¹ nel 1854. Mentre il primo intervento di decompressione del nervo mediano è attribuito a Learmonth nel 1929, per una compressione post traumatica². Amadio³, in una sua ricerca negli archivi della Mayo Clinic, ha ritrovato dati che attribuirebbero la prima decompressione chirurgica del nervo mediano a Herbert Galloway e Andrew Mackinnon eseguita a Winnipeg, Manitoba, Canada nel 1924, su un paziente con una neuropatia post traumatica. Ciò che esporremo adesso è tratto dagli archivi della Mayo Clinic: "Il 21 febbraio 1924 i dott. Galloway e Mackinnon esplorarono il nervo mediano distalmente alla plica di flessione del polso per la distanza di un pollice (3,5 cm circa) e prossimalmente per due pollici. Visto che il paziente lamentava ancora dolore fu visitato dal dott. A.W. Adson che diagnosticò una neurite del mediano. Il 27 agosto 1925 il dott. Galloway lo rioperò e scoprì che il nervo cutaneo palmare era reciso. Dopo l'intervento il paziente migliorò, ma lamentava sempre qualche problema". Sembra quindi che il primo caso di decompressione del nervo mediano finì con l'avere una delle più comuni complicanze di quest'intervento: la sezione della branca cutanea palmare.

L'acquisizione e la diffusione dell'opinione che la STC è un'entità a sè, risale agli anni '40 e '50 grazie agli scritti di George Phalen². Nel 1951 egli ha presentato una tecnica chirurgica in cui si praticava un'incisione trasversale sulla plica di flessione distale del polso, con un'eventuale estensione prossimale o distale, al bisogno⁴. È solo dopo gli anni '70, grazie ad un lavoro pubblicato da Taleisnik et al., che si diffuse l'incisione longitudinale lungo una linea passante per il IV dito.

La STC è la neuropatia da compressione più studiata e, visto che viene diagnosticata con sempre maggiore frequenza, è diventata la patologia più comune della mano⁶. L'intervento a cielo aperto è l'approccio standard più usato nei pazienti a cui

è fallita la terapia conservativa. Recentemente sono state introdotte due nuove tecniche: la decompressione endoscopica e l'accesso con la mini incisione⁷. La seconda è stata realizzata per rispondere alle sempre più frequenti complicanze che si verificano con l'approccio endoscopico. Entrambe le tecniche sono realizzate con una o due piccole incisioni. Il vantaggio, in particolare della tecnica endoscopica, è il precoce recupero della forza ai livelli pre-operatori, una minore sensibilità della regione palmare e della cicatrice, ed un più rapido ritorno al lavoro nei pazienti non coperti dall'assistenza sanitaria sociale². La maggiore incidenza e gravità delle complicanze registrate e il ricorso ad un secondo intervento dopo decompressione per via endoscopica hanno suscitato, però, molte controversie.

La semplice incisione del legamento trasverso del carpo fa scomparire in molti pazienti il quadro clinico. In una piccola percentuale, anche se in numero consistente, si verifica una persistenza dei sintomi o un quadro nuovo nel periodo post-operatorio. Le complicanze che possono richiedere un ulteriore intervento sono classificate in tre categorie (Tab. 36-1): la persistenza dei sintomi con un leggero o nessun miglioramento, un miglioramento temporaneo con recidiva, la comparsa di un quadro clinico nuovo indipendente da quello iniziale.

Complicanze post-operatorie dopo decompressione del Tunnel Carpale

Persistenza dei sintomi

La persistenza dei sintomi nel periodo post-operatorio è il dato più frequente con un incidenza del 7-20% (Tab. 36-2)^{8,17}. È dovuto a tre cause principali, la prima e più comune è l'incompleta incisione del legamento, (retinacolo dei flessori), in particolare nella sua porzione più distale (Fig. 36-1)^{18,20}, per una insufficien-

TAB. 36-1. INDICIZZAZIONI PER LA CHIRURGIA SECONDARIA DELLA STC

Sintomo	Causa
Sintomi persistenti	Inadeguata sezione del legamento trasverso del carpo o della fascia antibrachiale Compressione prossimale del nervo mediano (avambraccio, collo) Diagnosi sbagliata
Sintomi ricorrenti	Formazione di cicatrice patologica attorno al nervo mediano Riformazione del legamento trasverso del carpo Compressione prossimale del nervo mediano
Sintomi nuovi	Lesione iatrogena

Da Mackinnon SE: Secondary Carpal Tunnel Surgery. Neurosurg Clin North Am 2(1):76, 1991; per gentile concessione.

te esposizione o visione delle strutture anatomiche come nella tecnica endoscopica o con la mini incisione. La seconda è l'inadeguata incisione della porzione più distale della fascia antibrachiale con persistenza della compressione sul nervo. La terza è la formazione di una cicatrice ipertrofica a livello della fascia antibrachiale (Fig. 36-2) nei pazienti con STC post traumatico.

I sintomi possono anche persistere per una compressione più prossimale del nervo, nell'avambraccio o a livello del collo. Esiste una chiara relazione tra la STC e una compressione dei fasci nervosi a livello cervicale²¹. Queste regioni anatomiche devono essere esaminate prima dell'intervento per evidenziare tutti i punti di compressione. I pazienti la cui STC è dovuta al tipo di lavoro possono avere più zone di compressione, ma molti guariscono dopo una decompressione del tunnel carpale. Un certo numero di questi, comunque, continua ad avere dei problemi nel post-opera-

torio e migliorano solo se trasferiti in un reparto di lavoro dove non sono sottoposti a vibrazioni o ad attività ripetitive.

È evidente che i pazienti a cui è stata fatta, erroneamente, diagnosi di STC non avranno nessun beneficio della terapia chirurgica. Questi di solito hanno una sintomatologia vaga, diffusa e atipica.

Recidive

Molti pazienti presentano un miglioramento post-operatorio per andare incontro, dopo qualche mese, ad una recidiva. Alcuni a causa di una grossa cicatrice, che finisce per inglobare il nervo. Favoriscono questa situazione una cattiva emostasi, la formazione di un ematoma, una prolungata immobilizzazione o inadeguati esercizi di mobilizzazione e terapia post-operatoria. L'eccessiva formazione di tessuto cicatriziale coinvolge indirettamente il nervo mediano per la formazione di un neolegamento trasverso del carpo (Fig. 36-3).

Un altro punto di compressione, del nervo mediano può essere più prossimale, come nella sindrome pronatoria. Riferendosi alla "multiple-crush syndrome", i punti di compressione prossimali misconosciuti (come quello all'avambraccio per esempio) vengono smascherati dopo il trattamento di quelli più distali (canale carpale).

Nuovi sintomi

Un terzo gruppo di pazienti presenta, nel post-operatorio, un quadro clinico diverso da quello pre-operatorio. Questi possono essere riuniti in un gruppo eterogeneo comprendente sintomi dovuti a problemi neurologici, vascolari, tendinei e del polso (Tab. 36-3).

TAB. 36-2. RISULTATI DEL TRATTAMENTO DELLA STC MEDIANTE DECOMPRESSIONE

Studio	N° di pazienti seguiti	Gravità	Decompressione	Risultati					
				Completo recupero sintomatico	Correzione Atrofia	Correzione Stanchezza	Correzione "Perdita" sensibilità	Correzione 2PD	Recidiva (n)
Paine, 1963	133	N/O	100%	99%	0%	25%*	50%*	NE	1
Patrick, 1965	32	N/O	100%	100%	N/O	N/O	N/O	N/O	2
Phalen, 1966	212	Minima-moderata, 44%	100%	N/O	—	N/O	78%	NE	2
		Grave, 56%	100%	N/O	68%	83%	78%	NE	
Cruetz et al, 1966	313	N/O	95%	46%	NE	N/O	81%	NE	0
Reitz, Örne, 1967	65	Minima-moderata, 40%	100%	100%	—	—	—	—	
		Grave, 60%	50%	92%	75%	—	—	NE	
Semple, Cargill, 1969	150	N/O	100%	75%	N/O	N/O	N/O	NE	
Posch, Marcotte, 1976	681	N/O	100%	91%	N/O	N/O	N/O	NE	
Eversmann, Retsick, 1978	51	Moderata, 86%	100%	—	—	—	—	—	
Graham, 1983	214	Minima-moderata, 44%	100%	75%	N/O	N/O	N/O	NE	
Gelberman et al, 1987	33	Grave, 100%	100%	62%	65%	90%	—	85%	31%
Kulick et al, 1986	100	Minima-moderata, 80%	100%	85% ‡	—	70%	N/O	NE	6
		Grave, 20%	100% ‡	35% ‡	5%	—	N/O	NE	

Abbreviazioni: N/O = dati non ottenuti; NE = esame non eseguito; 2PD = discriminazione dei due punti.

* Stimato.

† Novantuno per cento di questi pazienti ha mostrato un miglioramento delle latenze di conduzione motoria, il solo parametro valutato.

‡ Con Epineurotomia.

Da Mackinnon SE, Dellon AL: Surgery of the Peripheral Nerve. New York, Thieme Medical Publishers, 1988, p 164; per gentile concessione.

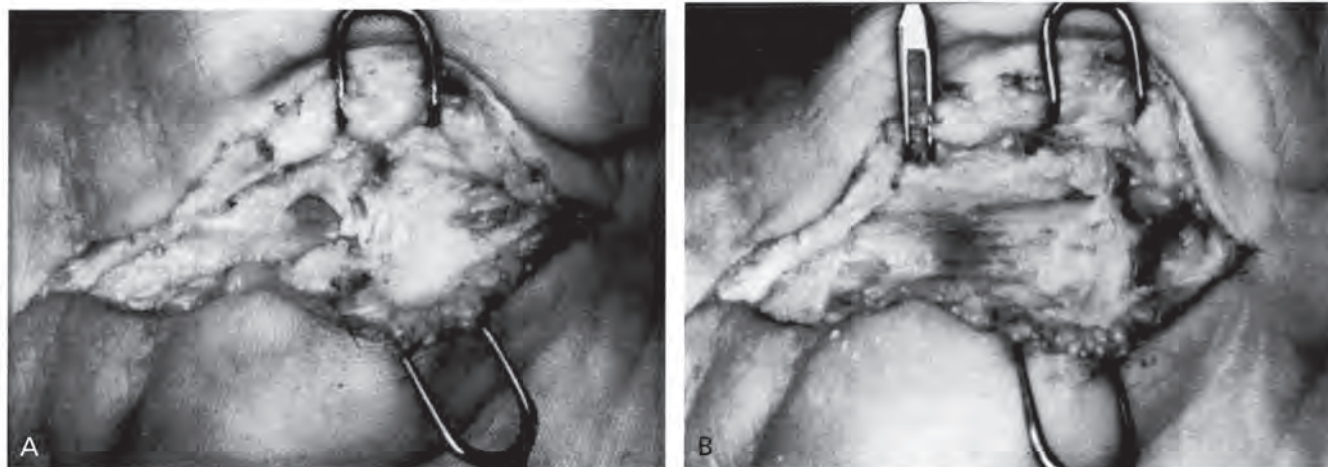


Fig. 36-1. A, Paziente con sintomi pre-operatori persistenti, operato di decompressione del nervo mediano al canale carpale con un'incisione trasversale prossimale. La foto del canale carpale sinistro mostra la porzione distale del legamento non sezionata. B, Dopo aver inciso la parte distale del legamento si evidenzia la compressione alla quale era sottoposto il nervo mediano (da Mackinnon SE, Dellon AL: *Surgery of the Peripheral Nerve*. New York, Thieme Medical Publishers, 1988, p 160; per gentile concessione).

Complicanze Neurologiche

Le complicanze dovute a problemi neurologici di solito coinvolgono una delle branche del nervo mediano, raramente il nervo in toto. La lesione della branca cutanea palmare, o una delle sue branche, è quella più frequente. Con un'incisione più radiale rispetto alla norma si ha maggior probabilità d'incrociare un ramo di suddivisione del nervo cutaneo palmare, rischiando di lederlo con successiva formazione di un neuroma (Fig. 36-4). L'aumentata sensibilità di una cicatrice ipertrofica è, con grande probabilità, il risultato di una lesione di una branca cutanea^{22,25}. In letteratura sono state riportate sia delle neuropatie da intrappolamento primario della branca cutanea palmare²⁶, sia quelle secondarie a decompressione chirurgica del canale carpale. L'incisione del legamento trasverso del carpo non decompri, per forza, la branca cutanea che può trovarsi in un canale proprio e l'edema post-operatorio può

creare una sindrome compartimentale (Fig. 36-5). Le altre branche che possono essere coinvolte sono la branca motoria^{22,23,27} e i rami digitali comuni (Fig. 36-6)^{21,23}. La sezione parziale o totale del ramo motore, come complicanza post-operatoria, è stata riportata in letteratura²⁸. Con la tecnica endoscopica è frequente anche la lesione dei rami nervosi del nervo sensitivo digitale comune. In questi casi i pazienti lamentano una sensazione di bruciore al II e III dito. Un'altra complicanza, rara ma clinicamente significativa, è la "dislocazione anteriore del nervo mediano"²⁹, con l'insorgenza del fenomeno a corda d'arco.

Si possono verificare molte altre complicanze neurologiche³¹, tra queste: una lesione del nervo ulnare, in particolare della branca cutanea palmare e della branca di comunicazione tra il nervo ulnare e mediano³⁰ e della branca sensitiva radiale con la formazione di un neuroma²⁴. La lesione del nervo ulnare è più frequente con la tecnica endoscopica.

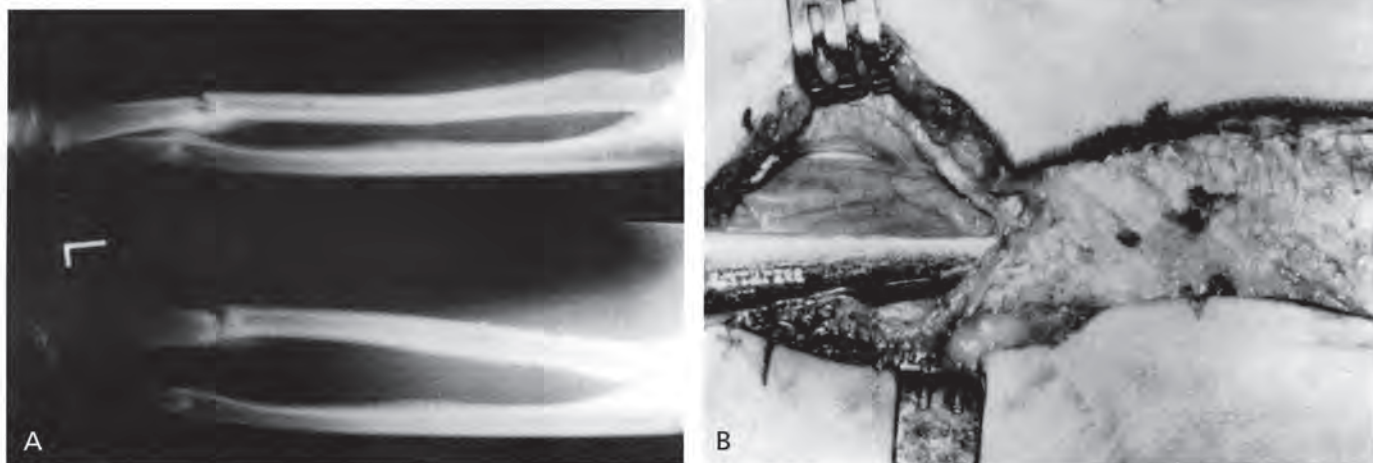


Fig. 36-2. A, Difetto sensitivo nei metameri del nervo mediano secondario a frattura biossea dell'avambraccio. Il quadro non è migliorato dopo la decompressione chirurgica del nervo mediano al canale carpale. B, Esplorazione chirurgica: si evidenzia la fascia antibrachiale ispessita che comprime il nervo mediano. Si incide la fascia, con un accesso distale alla cicatrice, fino alla zona di frattura (da Mackinnon SE, Dellon AL: *Surgery of the Peripheral Nerve*. New York, Thieme Medical Publishers, 1988, p 516; per gentile concessione).

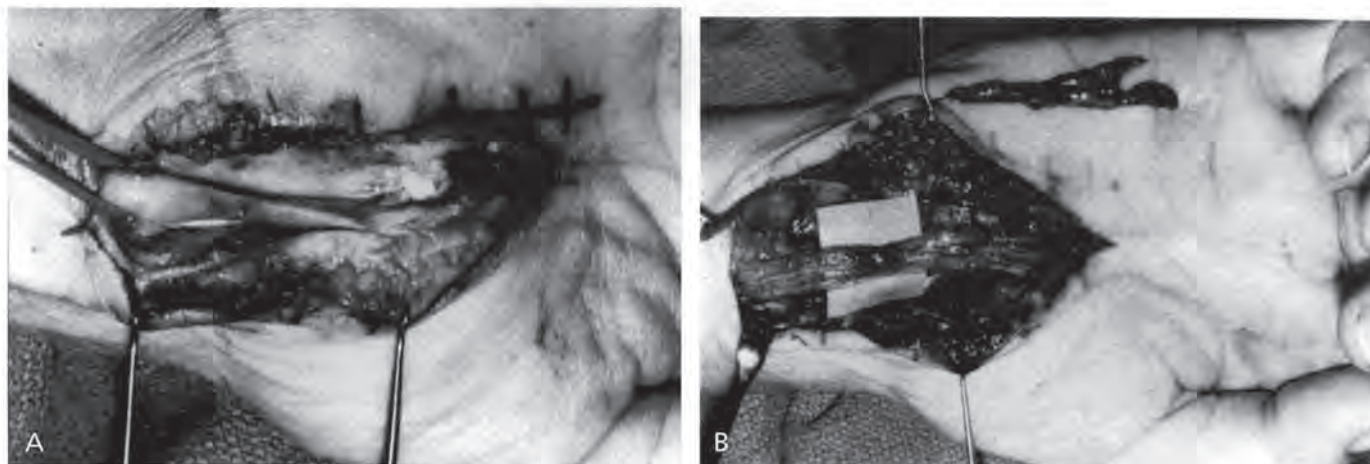


Fig. 36-3. A, Paziente diabetico al quale è stato effettuato un secondo intervento per sindrome del tunnel carpale, perché aveva perso la funzione del nervo in seguito ad un primo intervento di decompressione. Si era formato un neoretinacolo cicatriziale, adeso al nervo, che lo comprimeva. B, Aspetto grossolano del nervo: migliorato dopo neurolisi. Si può apprezzare l'epinevrio sezionato a livello dell'eminanza ipotenare. Il nervo mediano ha ripreso le sue funzioni dopo 10 mesi con una progressione di 1 pollice (3,5 cm circa) al mese (da Mackinnon SE, Dellon AL: *Surgery of the Peripheral Nerve*. New York, Thieme Medical Publishers, 1988, p 514, 515; per gentile concessione).

L'insorgenza di algodistrofie è rara (RSD), può comunque insorgere sia nel post-operatorio^{22,25,32} che nel pre-operatorio, in questo caso l'intervento chirurgico tende a migliorare l'algodistrofia piuttosto che peggiorarla. Questi pazienti devono essere trattati con una certa cautela e il risultato chirurgico è più efficace se si effettua al paziente il blocco del simpatico sia nel pre- che nell'intra- e nel post-operatorio.

TAB. 36-3. COMPLICANZE DOPO DECOMPRESSIONE DEL CANALE CARPALE

Complicanze Neurologiche

Lesione del nervo mediano

- Ramo cutaneo palmare (compressione, neuroma)
- Ramo motore ricorrente
- Nervo mediano

Lesione del nervo ulnare

- Neuroma del ramo cutaneo palmare ulnare
- Nervo ulnare
- Rami comunicanti fra nervo mediano e nervo ulnare

Distrofia Simpatetica Riflessa

Lesione Vascolare

- Arteria ulnare
- Arco palmare superficiale
- Ematoma palmare

Dolore al Polso

- Alterazione dell'arco carpale
- "Pillar pain"
- Sindrome piso-piramidale

Problemi Tendinei

- Dita a scatto
- "Bowstringing" dei tendini flessori
- Aderenze dei tendini flessori

Complicanze della Ferita Chirurgica

- Infezione, deiscenza della ferita
- Cicatrice ipertrofica o dolorosa

Da Mackinnon SE: *Secondary Carpal Tunnel Surgery*. Neurosurg Clin North Am 2(1):80, 1991; per gentile concessione.

Lesioni vascolari

La lesione dell'arcata palmare superficiale non è molto grave se riconosciuta in tempo, in caso contrario si crea un grosso ematoma^{22,25} con il rischio di necrosi massiva della cute palmare e l'eventuale necessità di copertura con un lembo libero²⁸.

Polso doloroso

Tra i vari quadri che possono insorgere in seguito ad una decompressione chirurgica del tunnel carpale abbiamo^{33,34} l'insorgenza di un dolore tipo "pillar" e una sindrome piso-piramidale³⁵. Nel tentativo di ridurre questi effetti certi autori hanno preconizzato di suturare nuovamente un lato del legamento (di solito il lato radiale) all'aponeurosi palmare del lato opposto (ulnare), utilizzando una plastica di allungamento o un lembo di rotazione prelevato dal legamento stesso. Purtroppo queste modifiche determinano spesso la ricomparsa del quadro di STC.

Problemi tendinei

Nei pazienti operati di STC si riscontra una maggiore incidenza di dito a scatto. La spiegazione di questo fenomeno può stare nell'eliminazione della funzione di puleggia del legamento trasverso del carpo, una volta inciso, spostando tutte le forze sulla puleggia A1 dei tendini, aumentando il rischio di tenovaginalite. Abbiamo già menzionato l'effetto a corda d'arco dei tendini²⁵, ma un altro problema relativo ai tendini è la formazione di aderenze¹⁹. Nella Tabella 36-4 sono riassunte le complicanze della decompressione del tunnel carpale descritte in letteratura. Una recente indagine eseguita da Palmer e Toivonen, membri della "American Society for Surgery of the Hand", sulle complicanze dell'approccio endoscopico e a cielo aperto³⁶ è riportata nella Tabella 36-5.

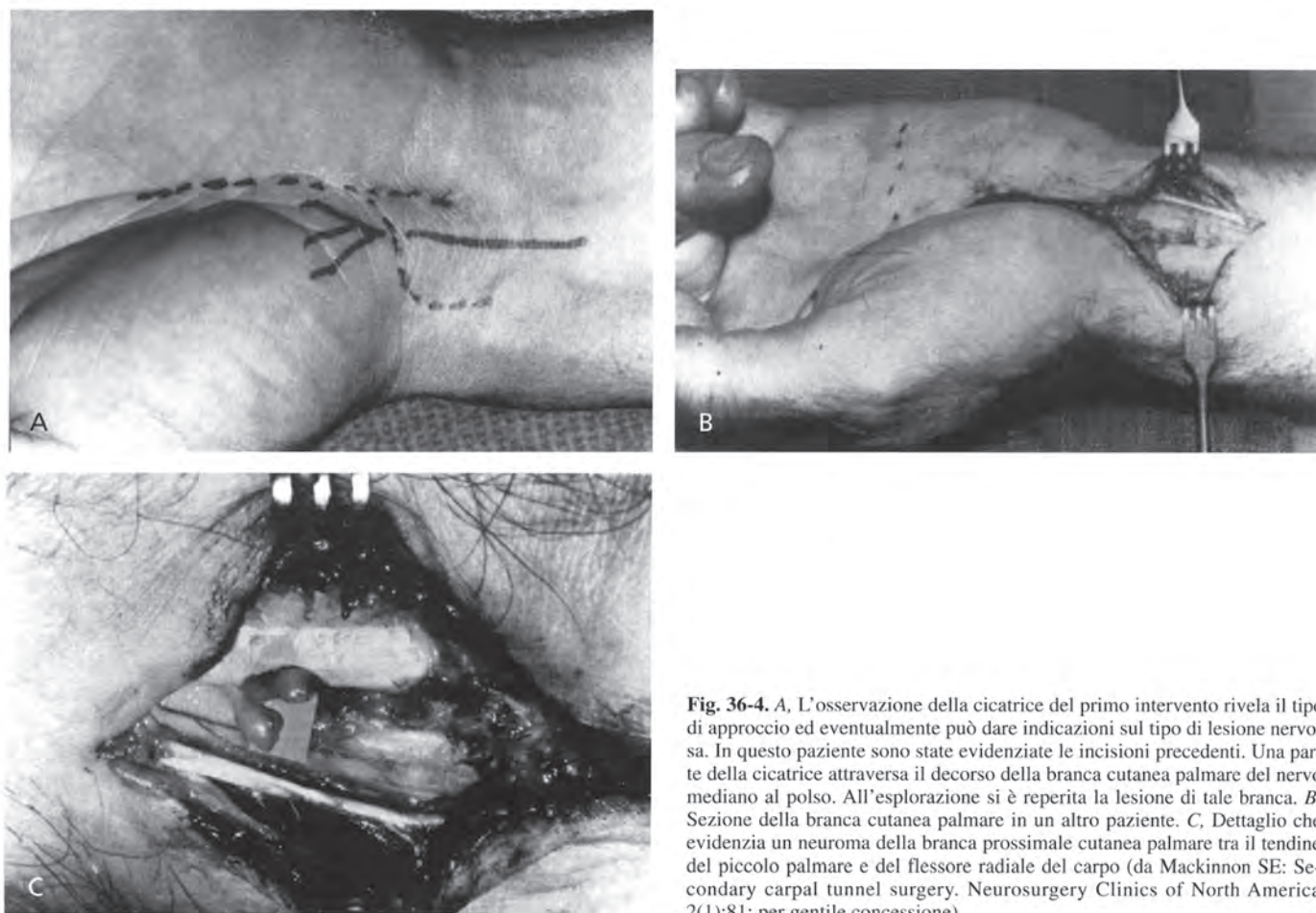


Fig. 36-4. A, L'osservazione della cicatrice del primo intervento rivela il tipo di approccio ed eventualmente può dare indicazioni sul tipo di lesione nervosa. In questo paziente sono state evidenziate le incisioni precedenti. Una parte della cicatrice attraversa il decorso della branca cutanea palmare del nervo mediano al polso. All'esplorazione si è reperita la lesione di tale branca. B, Sezione della branca cutanea palmare in un altro paziente. C, Dettaglio che evidenzia un neuroma della branca prossimale cutanea palmare tra il tendine del piccolo palmare e del flessore radiale del carpo (da Mackinnon SE: Secondary carpal tunnel surgery. *Neurosurgery Clinics of North America* 2(1):81; per gentile concessione).

Valutazione clinica dell'insuccesso della decompressione del canale carpale

Una raccolta completa della storia clinica e dello stato della sensibilità nel post-operatorio permette di avere i dati necessari relativi allo stato del nervo mediano. Se la sintomatologia

riferita dal paziente nel pre-operatorio persiste dopo il primo intervento si può sospettare un'incompleta decompressione del canale carpale, probabilmente nella porzione più distale della fascia antibrachiale, o l'esistenza di una compressione ancor più prossimale. Se la sintomatologia ricompare dopo un periodo di miglioramento, la causa è, con molta pro-

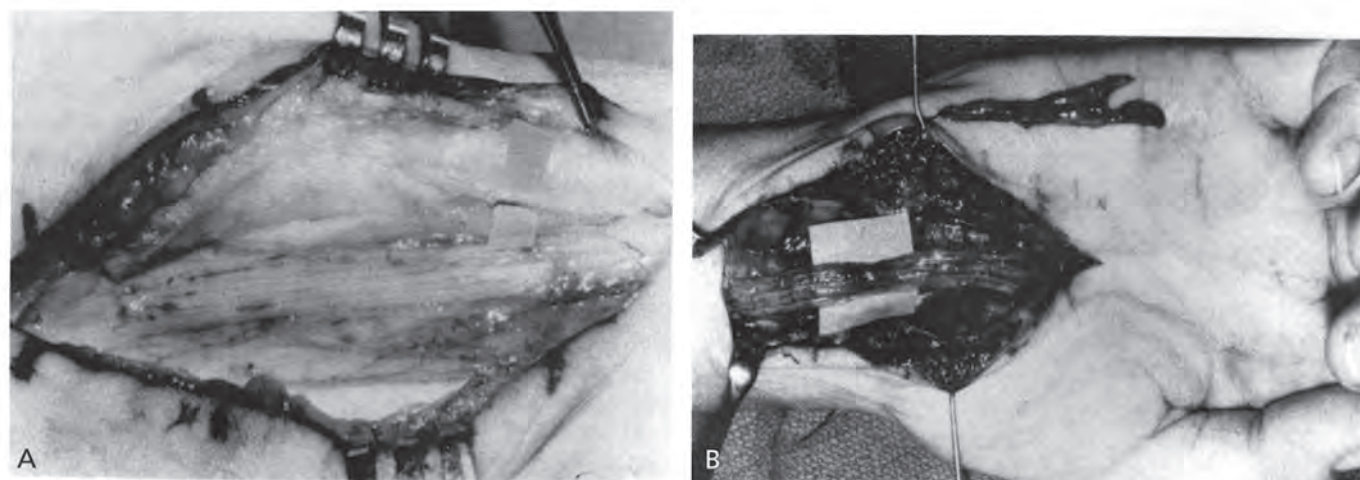


Fig. 36-5. A, Neuroma della branca cutanea palmare del nervo mediano dopo un intervento di decompressione del nervo mediano al canale carpale. La branca non era sezionata, ma compressa nel proprio canale. B, Il quadro clinico è scomparso dopo la liberazione della branca (da Mackinnon SE, Dellon AL: *Surgery of the Peripheral Nerve*. New York, Thieme Medical Publishers, 1988, p 513; per gentile concessione).

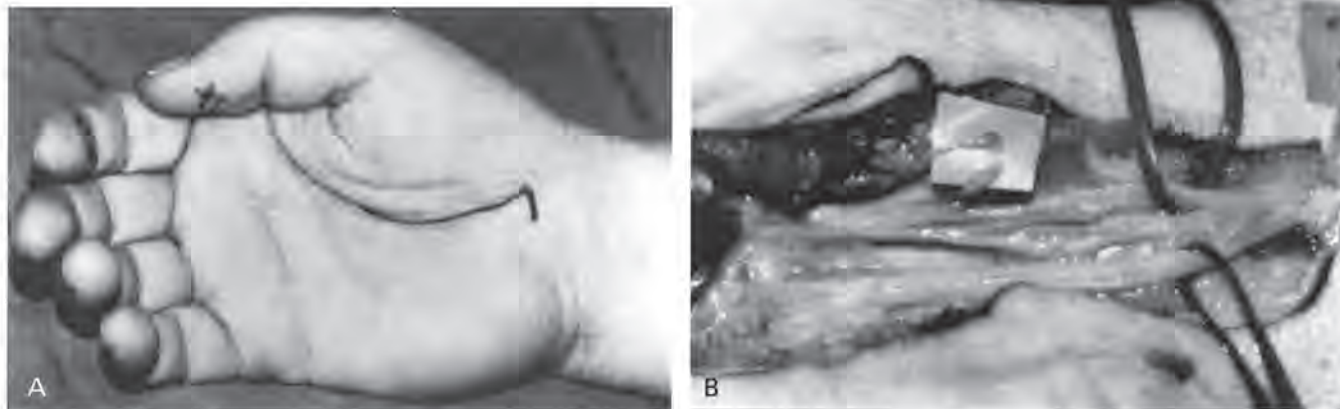


Fig. 36-6. A, Comparsa di dolore, neuroma della branca cutanea palmare, difetto funzionale dei muscoli tenari, anestesia del pollice e parestesie del II dito in un paziente operato per decompressione del nervo mediano al tunnel carpale. Viene evidenziato l'accesso chirurgico. B, Durante l'esplorazione si sono trovati: lesione della branca sensitiva per il pollice e l'indice (nella parte più distale), del ramo motore dei muscoli tenari e neuroma della branca cutanea palmare (nella parte prossimale, in alto a destra). Si è provveduto alla trasposizione prossimale della branca cutanea palmare nella muscolatura dell'avambraccio, alla neurolisi del ramo sensitivo per l'indice ed alla ricostruzione con innesto nervoso del ramo motore dei tenari (da Mackinnon SE: Secondary carpal tunnel surgery. *Neurosurgery Clinics of North America* 2(1):83; per gentile concessione).

babilità, dovuta alla formazione di una cicatrice ipertrofica intorno al nervo, o di un neolegamento trasverso cicatriziale, oppure più raramente la presenza di un punto di compressione nella parte prossimale dell'avambraccio²¹, misconosciuta nel pre-operatorio.

Invece, la comparsa di una sintomatologia nuova e diversa da quella pre-operatoria, come dolore o deficit muscolare, deve far sospettare una lesione iatrogenica del nervo.

Esame obiettivo

Le digito pressioni sono utili per individuare il punto di compressione del nervo perché quest'ultimo è più sensibile a questa manovra nei punti di compressione^{37,38}. Una pressione digitale, prossimale al punto di compressione, a livello del tunnel carpale stesso o del pronatore rotondo, determinerà l'insorgenza di una parestesia irradiata al territorio del nervo mediano, ovviamente se il nervo risulta compresso in questi punti. Le altre manovre che possono far insorgere una parestesia nel territorio del mediano per una compressione nella regione prossimale dell'avambraccio sono: la supinazione passiva estrema, la pronazione contrastata dell'avambraccio e la contrazione contrastata dei flessori superficiali delle dita (FSD).

Se si ipotizza una lesione iatrogenica del nervo tutti i dermatomeri dovranno essere valutati separatamente. Si possono prevedere certe lesioni con un'accurata osservazione della cicatrice chirurgica. Una cicatrice spostata radialmente può far sospettare la lesione della branca cutanea palmare del nervo mediano, che passa tra il flessore radiale del carpo ed il piccolo palmare. Infatti l'approccio chirurgico ideale è quello che passa ulnarmente alla zona di innervazione della branca cutanea. Incoraggiamo a prendere come riferimento il punto più profondo della depressione dello spazio intertenare. La sua anatomia è molto variabile e l'asse del IV dito varia in funzione della sua posizione in estensione o in flessione. La branca cutanea palmare è situata approssimativamente a 5 mm radialmente alla depressione intertenare³⁹, però consigliamo un approccio chirurgico a circa 5 mm ulnarmente a quest'ultima.

Una lesione della branca cutanea palmare determina l'insorgenza di una sensazione fastidiosa abnorme nel territorio che ne dipende e un segno di Tinel positivo sul punto di sezione. Altre volte il nervo può rimanere compresso nel suo canale proprio, con la comparsa di un quadro simile a quella di un neuroma⁴⁰. La lesione della branca motoria si traduce con un difetto muscolare immediato o un'atrofia dell'abditore breve del pollice. Anche una lesione parziale del nervo determinerà una sensazione abnorme sul territorio innervato dai fascicoli lesi. Le fibre più vulnerabili sono quelle superficiali e anteriori e corrispondono al III spazio. Un segno di Tinel positivo e irradiato in un determinato territorio ci permetterà di identificare il livello di lesione. È importante riconoscere e valutare tutto/i il/i nervi interessati per assicurare la migliore terapia. A questo scopo abbiamo scoperto un test semplice e utile per individuare il o i nervi lesionati. Un segno di Tinel positivo può insorgere anche da 2 a 4 pollici (7-15 cm) prossimalmente alla zona di lesione e spesso la palpazione è così dolorosa che il paziente è incapace di descrivere la vera distribuzione del dolore⁴¹. Per esempio una leggera percussione digitale tra il flessore radiale del carpo e il piccolo palmare, prossimale alla cicatrice, farà insorgere una risposta nel territorio di distribuzione della branca cutanea palmare, se ovviamente questa è stata lesa. Un accurato esame deve includere anche il test della sensibilità dei territori innervati da ogni ramo nervoso digitale per individuare quale nervo è stato colpito. La valutazione della sensibilità comprende il test della densità delle terminazioni nervose (discriminazione dei due punti statici e dinamici) e della soglia di sensibilità (vibrazione e pressione con monofilamenti)⁴⁰.

Gli esiti dolorosi post-operatori della STC richiedono un trattamento particolare prima e dopo il reintervento. I pazienti devono imparare le tecniche di desensibilizzazione e provarle su zone sane fino ad acquisirne una certa dimestichezza in modo da poterle applicare subito dopo l'intervento. Se il dolore è forte una sua valutazione su scala graduata aiuterà a capire se è dovuto a fattori non organici, funzionali o psicologici⁴². I pazienti devono essere ben informati sulla loro condizione e dei potenziali benefici e rischi di un secondo intervento.

TAB. 36-4. INCIDENZA DI NUOVI DISTURBI CONSEGUENTI ALLA CHIRURGIA DEL TUNNEL CARPALE

Studio	Numero totale di casi	Numero di casi con disturbi	Incomp Div	Neurologici										Ferita			Tendini		Polso
				Nervo mediano						Ramo ulnare	Nervo radiale	Nervi multipli	DSR						
				RCP	Thenar	Digitali	Fibrosi	Lesione	Bow										
Crow, 1960	40	2	2																
Goodman, Gilliatt, 1961	20	2	2																
Paine, 1963	119	1																	
Goodwill, 1965	55	6	6																
Patrick, 1965	32	1	1																
Phalen, 1966	212	4	3									1							
Langlois, Linscheid, 1972	2053	34	21				22									14			
Das, Brown, 1976	120	10	2	4	1	1								2					
MacDonald, 1978	186	34	12	11							4	2		2	2	1			
Conolly, 1978		35	9	4	1		2	2			1	2		1		2			
Inglis, 1980		2							2										
May, 1981		1								1									
Eason et al, 1985		47	4	3				2					2			3			
Lilly, Magnell, 1985	249	2			2														
Louis et al, 1985		26		14				3			2			3					
Kessler, 1986 (review)																			
Crandall, Weeks, 1988		1										1							
Seradge, Seradge, 1989	500	5															5		
Hanssen, 1989	3620	12										17							

Abbreviazioni: RCP = Ramo cutaneo palmare; Incomp div = incompleta divisione del legamento carpace; DSR = distrofia simpatico riflessa; Emat = ematoma palmare; Bow = bowstringing; Inf = infezione; Cicatrice = cicatrice ipertrofica e dolente; DPP = dolore piso-piramidale. Da Mackinnon SE: Secondary Carpal Tunnel Surgery. Neurosurg Clin North Am 2(1):84, 1991; per gentile concessione.

Tecnica chirurgica nella recidiva della STC

Neurolisi interna

Consigliamo la neurolisi interna sotto controllo microscopico praticamente a tutti i casi di reintervento per recidiva di STC con l'apertura dell'epinevrio ed una neurolisi interna, fino a repertare i fascicoli normali ed evidenziare il perinevrio (bande di Fontana). Questa tecnica permette di evidenziare i fascicoli lesi e l'estensione della neurolisi varierà in funzione dell'estensione della cicatrice e fibrosi (Fig. 36-7). Non si deve aggredire il perinevrio per la sua funzione di barriera emato-nervosa. È stato esaminato l'effetto della neurolisi interna nell'intervento per STC in uno studio randomizzato⁶ senza che siano stati riscontrati particolari vantaggi. Si è verificato lo stesso risultato con la semplice resezione del legamento nello stesso punto in cui era stato fatto il primo intervento; mentre il ruolo della neurolisi interna, che noi usiamo sempre nelle recidive di STC, deve ancora essere valutato.

Compressione del nervo mediano nell'avambraccio

Se l'esame obiettivo rivela una compressione del nervo mediano in sede prossimale nell'avambraccio, si dovrà decomprimere il nervo anche questa zona. Di solito si verifica a

livello del pronatore rotondo, perché i suoi due capi formano un arco tendineo intorno al nervo (Fig. 36-8). Distalmente, il FDS può comprimere il nervo con il suo margine fibroso, ma quest'evenienza è meno frequentemente⁴³.

TAB. 36-5. COMPLICANZE DE TRATTAMENTO ENDOSCOPICO E CHIRURGICO DEL TUNNEL CARPALE

Complicanze	Endoscopiche	Chirurgiche
Lacerazioni del nervo mediano	100	147
Lac. del ramo cutaneo palmare	17	117
Lacerazioni del nervo ulnare	88	29
Lacerazioni dei nervi digitali	77	54
Lacerazioni tendinee	69	19
Lacerazioni arcata superficiale	86	21
Lacerazioni arteria ulnare	34	11
Totale	455	283
Total risposte	708	616

Dati da Palmer AK, Toivonen DA: Complications of endoscopic and open carpal tunnel release. Presented at the 50th Annual Meeting of the American Society for Surgery of the Hand. San Francisco, September 16, 1995.




Fig. 36-7. A, Spesso, durante un reintervento per STC, si reperta un nervo ispessito e fibrotico. Il nervo mediano appare aderente sul lato radiale della faccia profonda del legamento trasverso. B, Aprire ed asportare l'epinevrio ispessito corrisponde ad una neurolisi intraneurale microneurochirurgica (da Mackinnon SE: Secondary carpal tunnel surgery. *Neurosurgery Clinics of North America* 2(1):85; con gentile concessione).

Neuroma della branca cutanea palmare del nervo mediano

Il trattamento chirurgico delle lesioni nervose dolorose si basa sul risultato di sperimentazione su animali secondo cui i neuromi scaricano sia spontaneamente che dopo stimolazione⁴⁴. Se si incide il neuroma e si approfonda il moncone prossimale in una zona di minima sollecitazione meccanica, il nervo tenderà a mantenersi quiescente. È stato dimostrato sperimentalmente che la potenzialità rigenerativa di un nervo leso ed il suo comportamento sono influenzati dal tessuto che lo circonda⁴⁵. Mentre da una parte, la cute denervata stimolerà una gemmazione e influenzerà positivamente il trofismo, dall'altra, il muscolo innervato inibirà questi fenomeni.

Il trattamento chirurgico della lesione del nervo cutaneo palmare consiste nella rimozione del neuroma e l'accurata dissezione della branca, sotto controllo microscopico, fino alla sua origine dal nervo mediano, in modo da ottenere un ramo

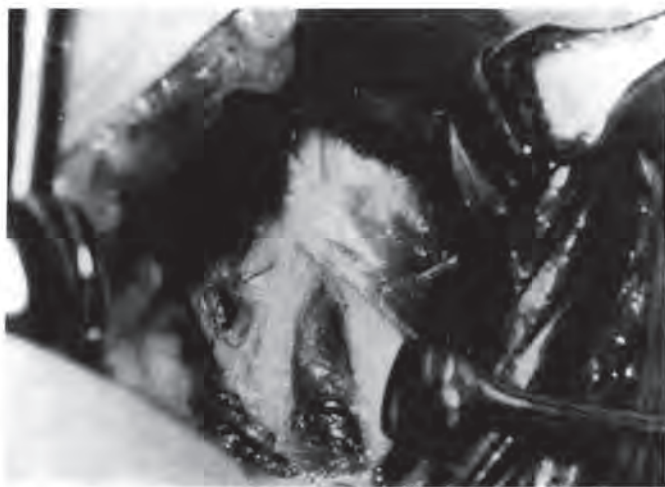

Fig. 36-8. Una compressione del nervo mediano al terzo proximale dell'avambraccio può essere causata dall'arco fibroso che unisce i due capi del pronatore rotondo (da Mackinnon SE: Secondary carpal tunnel surgery. *Neurosurgery Clinics of North America* 2(1):86; con gentile concessione).

abbastanza lungo che permetta la sua trasposizione tra lo strato superficiale e profondo dei flessori. In questo modo si stabilizza il nervo in un contesto muscolare innervato il più lontano possibile dalla cute e dalla cicatrice. Usiamo anche cauterizzare l'estremità del nervo prima della sua trasposizione. Più raramente, la branca cutanea palmare può rimanere compressa nel suo proprio canale, in questo caso l'unico intervento da fare è decomprimerla aprendo il tunnel. Nei casi dubbi, in cui non si arriva a capire se la branca è stata lesionata o no, ci si comporta come se lo fosse, trasponendola.

Innesto nervoso

Le lesioni del tronco principale del nervo mediano richiedono, di solito, l'uso di un innesto nervoso (Fig. 36-9). Si dovrà prima accertare, sempre con l'uso di un microscopio, la localizzazione e l'estensione della lesione. Una valutazione preoperatoria dovrebbe dare un'idea sullo stato del nervo, sulle porzioni integre e lese parzialmente o completamente. La lesione dovrà essere trattata come se fosse di sesto grado, sostituendo solo la porzione lesa (Fig. 36-10). La nostra prima scelta per il prelievo dell'innesto è la branca cutanea anteriore mediale dell'avambraccio. Il punto di repere per la sua localizzazione è il decorso della vena basilica lungo il margine mediale del muscolo bicipite. Questo ramo innerva la parte volo-ulnare dell'avambraccio, mentre il ramo che innerva il gomito è risparmiata. L'aspetto estetico della cicatrice sul lato ulnare è meno visibile e meno anestetico, e l'anestesia che ne consegue tende a diminuire con il tempo. Nei casi in cui si ha bisogno di un piccolo innesto, si può utilizzare il ramo cutaneo laterale dell'avambraccio, che è adiacente alla vena cefalica e scorre lungo il margine mediale del brachioradiale, nella parte prossimale dell'avambraccio, in questo caso la cicatrice sul sito donatore è più visibile. Il prelievo del nervo surale dovrebbe essere riservato ai casi in cui è necessario un innesto lungo o multiplo. Qui la cicatrice e il difetto sensitivo nel sito donatore sono più importanti, e se si preleva un piccolo tratto di nervo si rischia di avere la formazione di un neuroma doloroso nella porzione distale della gamba, in prossimità del tendine di Achille o della cicatrice. Recentemente abbiamo utiliz-

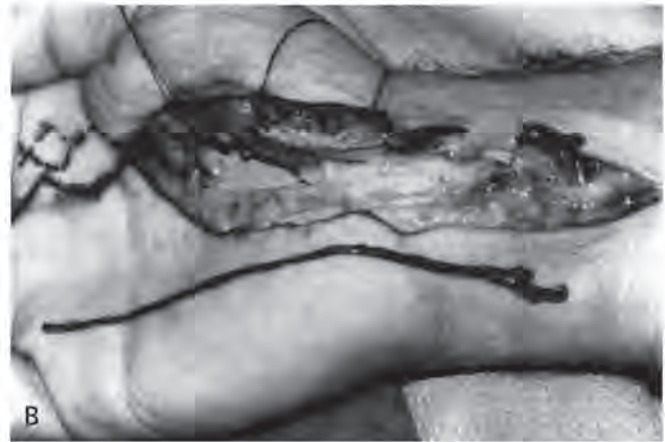
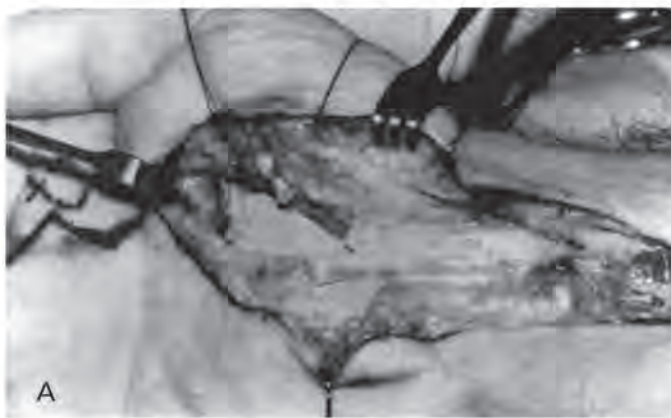


Fig. 36-9. A, Lesione del ramo motore e della branca sensitiva per il pollice in esito di decompressione del canale cariale con una incisione trasversale. Questa complicanza insorge per una inadeguata esposizione delle strutture anatomiche. B, La ricostruzione di questi rami sarà fatta utilizzando come innesto la branca cutanea mediale dell'avambraccio, visibile sull'eminanza ipotenare (da Mackinnon SE: Secondary carpal tunnel surgery. Neurosurgery Clinics of North America 2(1):87; per gentile concessione).

zato, come innesto, il ramo interosseo anteriore. Il nervo è prelevato in prossimità del pronatore quadrato. Essendo un nervo motore non si creano zone anestetiche.

I principi generali che regolano l'uso degli innesti nervosi vanno applicati anche nei casi di intervento per recidive alle STC. Si dovrà prelevare un innesto sufficientemente lungo per evitare le tensioni sulle zone di sutura e permettere una completa articularità del polso. L'immobilizzazione post-operatoria durerà due settimane solo a carico del polso e delle metacarpo-falangee, mentre si incoraggerà la mobilizzazione delle interfalangee in modo da fare scorrere i tendini flessori e ridurre la formazione di aderenze con l'innesto.

Lembi di interposizione

Nei pazienti con iperalgesia nella parte prossimale del palmo e del polso si può interporre un lembo muscolare, o di tessuto molle, tra il nervo mediano e la cute sovrastante (vedi Cap. 40). Il lembo di tessuto adiposo ipotenare è di facile prelievo con un unico accesso al palmo e in certi casi dà buoni risultati⁴⁶, è purtroppo solamente di piccole dimensioni. Molti altri tipi di lembi sono stati descritti, quello dell'abducente breve del mignolo (ABM), del pronatore quadrato, del palmare breve e del primo o secondo muscolo lombricale radiale. L'ABM è di facile dissezione ed è il nostro lembo di prima scelta (Fig. 36-11). Il pronatore quadrato permette una migliore copertura della parte prossimale del nervo a livello del terzo distale di avambraccio, ma è di più difficile prelievo⁴⁰. Non essendo adatto per le coperture distali lo usiamo poco. Il palmare breve è molto sottile e di dimensioni e di spessore variabile. Recentemente è stato riportato in letteratura l'uso del primo o secondo lombricale radiale, senza che ci sia stato un deficit motore o debolezza⁴⁷. Nel nostro centro non sono mai stati usati.

Sono stati descritti anche approcci più aggressivi utilizzati in casi gravi, resistenti alle altre terapie, come l'uso di un lembo a flusso contrario basato sull'arteria radiale per circondare il nervo mediano e ristabilire lo scorrimento normale, con buoni risultati⁴⁸. Tra i lembi liberi utilizzati possiamo elencare il lembo fasciale toracodorsale dal grandorsale⁴⁹ e dell'omento. L'uso di questi lembi attesta la potenziale gravità di certe complicanze che possono insorgere nel post-operatorio e il di-

lemma davanti al quale si possono trovare sia il chirurgo che il paziente. La nostra esperienza ha dimostrato che la copertura di un nervo mediano, che ha subito una lesione, non elimina necessariamente il dolore. In questi casi, se il paziente accetta di sottoporsi ad un esame psicologico e il blocco del nervo con anestetici riduce il dolore, consigliamo l'uso di un stimolatore periferico impiantato sul mediano.

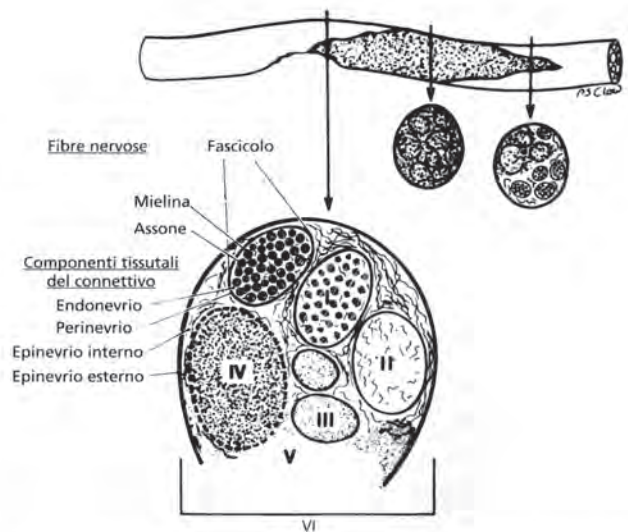


Fig. 36-10. Il nervo può essere sede di vari tipi di lesioni lungo il suo decorso. Questa sezione illustra le caratteristiche della classificazione delle lesioni in 6 gradi. I fascicoli alle ore 12 sono normali. Spostandosi in senso orario, all'1 è presente una lesione di primo grado, o neuroaprassia, con demielinizzazione segmentale. Alle ore 3 abbiamo una lesione di secondo grado o assonotmesi. Al centro nei due piccoli fascicoli, abbiamo una lesione dell'assone, della mielina e dell'endonevrio o di terzo grado. La lesione di quarto grado è presente alle ore 9 dove i fascicoli sono marcatamente fibrotizzati e solo l'epinevrio è intatto. Alle ore 5 la lesione è di quinto grado, il nervo è completamente sezionato con perdita della continuità. Le lesioni di quarto e quinto grado devono essere riconosciute e richiedono una ricostruzione, mentre se il nervo è normale o lesionato al primo, secondo o terzo grado si deve al massimo fare una neurolisi. (da Mackinnon SE: Surgical management of the peripheral nerve gap. Clin Plast Surg 16:589, 1989; per gentile concessione).

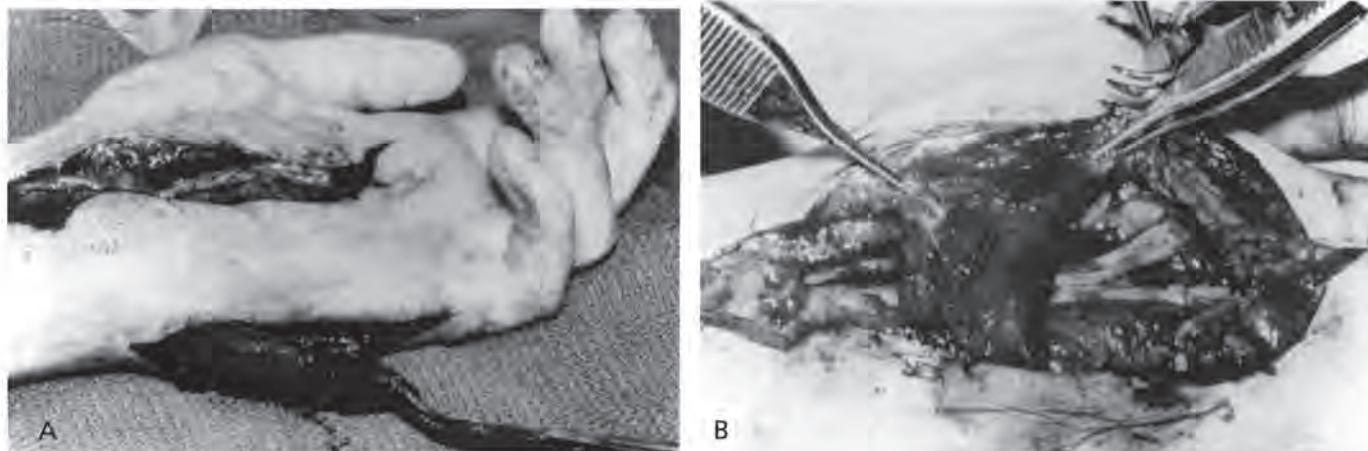


Fig. 36-11. A, Esposizione dell'abdotto del quinto dito attraverso un'incisione longitudinale sul bordo ulnare della mano. Viene mobilizzato intorno ad un peduncolo basato sul fascio neurovascolare prossimale. B, In questo modo il muscolo può essere trasferito sul tunnel carpale per coprire il nervo mediano (da Mackinnon SE: Secondary carpal tunnel surgery. *Neurosurgery Clinics of North America* 2(1):89; per gentile concessione).

Conclusione

La decompressione del canale carpale risolve, nella maggioranza dei pazienti, il quadro clinico, ma un piccolo gruppo di loro continua ad avere una persistenza dei sintomi pre-operatori o una recidiva dopo qualche tempo. Di questi, una gran parte risolverà i propri problemi con un ulteriore intervento, che finirà di decomprimere il canale carpale o di decomprimere zone di compressione a livello prossimale nell'avambraccio.

Un altro gruppo di pazienti, invece, presenterà dei sintomi nuovi e diversi nel post-operatorio e l'etiologia sarà da ricercare in una lesione iatrogenica del nervo. Gli elementi favorevoli a queste complicanze sono causate da tecniche operatorie come l'endoscopia^{50,51} e l'uso della mini incisione⁷, che non permettono una buona esposizione delle strutture anatomiche e quindi un'incompleta sezione del legamento. Questi casi sono molto più complessi e richiedono un'accurata valutazione pre-operatoria della sensibilità e del dolore, anche da un punto di vista psicologico, ed un approccio chirurgico meticoloso, con l'ausilio di un microscopio, per individuare l'estensione della lesione. L'uso di tecniche e principi di neurolisi interna, l'individuazione di neuromi in continuità, il trattamento dei neuromi, gli innesti nervosi ed i lembi muscolari o l'interposizione di tessuto fasciale, migliora il quadro clinico in molti di questi pazienti⁵². Nei casi più disperati è indicato l'uso di uno stimolatore nervoso.

Molti considerano la decompressione chirurgica del tunnel carpale come un intervento semplice e facile. Si deve comunque sapere che possono verificarsi complicanze e l'aumento della loro frequenza, con i potenziali handicap, ci suggerisce di mantenere sempre un alto livello di attenzione durante l'intervento.

Bibliografia

1. Paget J: *Lectures on Surgical Pathology*, ed 2. Philadelphia, Lindsay and Blakiston, 1854, pp 42.
2. Deune EG, Mackinnon SE: Endoscopic carpal tunnel release: The voice of polite dissent. *Clin Plast Surg* 23(3):487-504, 1996.
3. Amadio PC: The Mayo Clinic and carpal tunnel syndrome. *May Clin Proc* 67(1):42-48, 1992.
4. Phalen GS: Spontaneous compression of the median nerve at the wrist. *JAMA* 145:1128, 1951.
5. Taleisnik J: The palmar cutaneous branch of the median nerve and the approach to the carpal tunnel: An anatomical study. *J Bone Joint Surg [Am]* 55:1212-17, 1973.
6. Mackinnon SE, McCabe S, Murray JR, et al: Internal neurolysis fails to improve the results of primary carpal tunnel decompression. *J Hand Surg [Am]* 16(2):211-8, 1991.
7. Mirza MA, King ET: Newer techniques of carpal tunnel release. *Orthop Clin North Am* 27(2):355-71, 1996.
8. Creuz JA, Thomas JE, Lambert EH, et al: Long-term results of operation for carpal tunnel syndrome. *Mayo Clinic Proc* 41:232-241, 1966.
9. Eversmann WW Jr, Retsick JA: Intraoperative changes in motor nerve conduction latency in carpal tunnel syndrome. *J Hand Surg* 3:77-81, 1978.
10. Gelberman RH, Pfeiffer GB, Galbraith RT, et al: Results of treatment of severe carpal tunnel syndrome without internal neurolysis of the median nerve. *J Bone Joint Surg [Am]* 69:896-903, 1987.
11. Graham RA: Carpal tunnel syndrome: A statistical analysis of 214 cases. *Orthopedics* 6:1283-7, 1983.
12. Kulick MI, Gordillo G, Javidi T, et al: Long-term analysis of patients having surgical treatment for carpal tunnel syndrome. *J Hand Surg [Am]* 11:59-66, 1986.
13. Paine KWE: The carpal tunnel syndrome. *Can J Surg* 6:446-9, 1963.
14. Posch JL, Marcotte DR: Carpal tunnel syndrome: An analysis of 1201 cases. *Orthop Rev* 5:25-35, 1976.
15. Reitz KA, Onne L: Analysis of sixty-five operated cases of carpal tunnel syndrome. *Acta Chir Scand* 133:443-7, 1967.
16. Rhodes CE, Mowery CA, Gelberman RH: Results of internal neurolysis of the median nerve for severe carpal tunnel syndrome. *J Bone Joint Surg [Am]* 67:253-6, 1985.
17. Semple JC, Cargill AO: Carpal tunnel syndrome: Results of surgical decompression. *Lancet* 1:918-9, 1969.
18. Hudson AR, Kline D, Mackinnon SE: Entrapment neuropathies. In Horowitz NH, Rizzoli HV (eds): *Postoperative Complications of Extracranial Neurological Surgery*. Baltimore, Williams & Wilkins, 1987, pp 260-82.
19. Langlosh ND, Linscheid RL: Recurrent and unrelieved carpal tunnel syndrome. *Clin Orthop* 83:41-7, 1972.
20. Patrick J: Carpal-tunnel syndrome. *BMJ* 1:1377, 1965.
21. Eason SY, Belsole RJ, Greene TL: Carpal tunnel release: Analysis of suboptimal results. *J Hand Surg [Br]* 10:365-69, 1985.
22. Conolly WB: Pitfalls in carpal tunnel decompression. *Aust N Z J Surg* 48:421-5, 1978.
23. Das SK, Brown HG: In search of complications in carpal tunnel decompression. *Hand Clin* 2:243-49, 1986.
24. Louis DS, Greene TL, Noellert RC: Complications of carpal tunnel surgery. *J Neurosurg* 62:352-6, 1985.
25. MacDonald RI, Lichtman DM, Hanlon JJ, et al: Complications of surgical release of carpal tunnel syndrome. *J Hand Surg* 3:70-6, 1978.
26. Buckmiller JF, Rickard TA: Isolated comparison neuropathy of the palmar cutaneous branch of the median nerve. *J Hand Surg [Am]* 12:97-99, 1987.

27. Lilly CJ, Magnell TD: Severance of the thenar branch of the median nerve as a complication of carpal tunnel release. *J Hand Surg [Am]* 10(3):399-402, 1985.
28. Cartotto R, McCabe S, Mackinnon SE: Two devastating complications of carpal tunnel surgery. *Ann Plast Surg* 28(5):472-4, 1992 May.
29. Inglis AE: Two unusual operative complications in the carpal tunnel syndrome: A report of two cases. *J Bone Joint Surg [Am]* 62:1208-9, 1980.
30. May JW Jr: Division of the sensory ramus communicates between the ulnar and median nerves, a complication following carpal tunnel release: A case report. *J Bone Joint Surg [Am]* 63:836-8, 1981.
31. Crandall RE, Weeks PM: Multiple nerve dysfunction after carpal tunnel release. *J Hand Surg [Am]* 13:584-9, 1988.
32. Phalen GS: The carpal tunnel syndrome: Seventeen years experience in diagnosis and treatment of 654 hands. *J Bone Joint Surg [Am]* 48:211-28, 1966.
33. Bloem JJ, Pradarajadja CL, Vuursteen PJ: The post carpal tunnel syndrome, causes and Prevention. *Neth J Surg* 38:52-55, 1986.
34. Gartsman GM, Kovach JC, Crouch CC, et al: Carpal tunnel alteration after carpal tunnel release. *J Hand Surg [Am]* 11: 372-4, 1986.
35. Seradge H, Seradge E: Pisto-triquetral pain syndrome after carpal tunnel release. *J Hand Surg [Am]* 14(5):858-73, 1989.
36. Palmar AK, Toivonen DA: Complications of endoscopic and open carpal tunnel release. Presented at the 50th Annual Meeting of the American Society for Surgery of the Hand, September 16, 1995.
37. Novak CB, Mackinnon SE, Brownlee R, Kelly L: Provocative sensory testing in carpal tunnel syndrome. *J Hand Surg [Br]* 17(2):204-8, 1992.
38. Williams T, Mackinnon SE, McCabe S, et al: Verification of the pressure provocative test in carpal tunnel syndrome. *J Hand Surg [Am]* 29(1):8-11, 1992.
39. Watchmaker GP, Weber D, Mackinnon SE: Avoidance of transection of the palmar cutaneous branch of the median nerve in carpal tunnel release. *J Hand Surg [Am]* 21(4): 644-50, 1996.
40. Mackinnon SE, Dellon AL: *Surgery of the Peripheral Nerve*. New York, Thieme Medical Publishers, 1988, pp 164.
41. Mackinnon SE: Neuromas. *Foot Ankle Clin* 3(3):385-404, 1998.
42. Novak CB, Mackinnon SE: Evaluation of the patient with thoracic outlet syndrome. *Chest Surg Clin North Am*, in press, 1999.
43. Dellon AL, Mackinnon SE: Evaluation of musculotendinous variations about the median nerve in forearm. *J Hand Surg [Br]* 12:359-65, 1987.
44. Meyer RA, Raja SN, Campbell JN, et al: Neural activity originating from a neuroma in the baboon. *Brain Res* 325:255-60, 1985.
45. Mackinnon SE, Dellon AL, Hudson AR, et al: Alteration of neuroma formation by manipulation of neural environment. *Plast Reconstr Surg* 76:345, 1985.
46. Strickland JW, Idler RS, Lourie GM, Plancher KD: The hypotenar fat pad flap for management of recalcitrant carpal tunnel syndrome. *J Hand Surg [Am]* 21(5):840-8, 1996.
47. Koncilia H, Kuzbari R, Worsg A, Tschabitscher M, Holle J: The lumbrical muscle flap: Anatomic study and clinical application. *J Hand Surg [Am]* 23(1):111-9, 1998.
48. Tham SKY, Ireland DC, Riccio M, Morrison WA: Reverse radial artery fascial flap: A treatment for the chronically scarred median nerve in recurrent carpal tunnel syndrome. *J Hand Surg [Am]* 21(5):849-54, 1996.
49. Wintch K, Helaly P: Free flap of gliding tissue. *J Reconstr Microsurg* 2:143-51, 1986.
50. Chow JC: Endoscopic release of the carpal ligament: A new technique for carpal tunnel syndrome. *Arthroscopy* 5(1):19-24, 1989.
51. Okutsu I, Ninomiya S, Takatori et al: Endoscopic management of carpal tunnel syndrome. *Arthroscopy* 5(1):11-18, 1989.
52. Mackinnon SE: Secondary carpal tunnel surgery. *Neurosurg Clin North Am* 2(1):75-91, 1991.

COPERTURA-PROTEZIONE DEL NERVO CON LEMBO ADIPOSO IPOTENARE

R. Giunta, U. Frank, U. Lanz

INTRODUZIONE

Il trattamento delle aderenze del nervo mediano al polso dopo un intervento di decompressione, trauma od infezione, rappresenta un problema per il chirurgo della mano visto che queste condizioni riducono lo scorrimento del nervo nel canale carpale. La motilità del nervo è stata valutata su cadavere tra 7 e 14 mm in senso prossimo-distale^{1,2} ed è stato anche apprezzato un minimo movimento in senso dorso palmare e radio ulnare^{3,4}. In certi casi, dopo una decompressione a cielo aperto, il nervo mediano si sposta palmarmente e rimane aderente fra i due margini del retinacolo dei flessori.

La perdita di questa mobilità può determinare l'insorgenza di un ampio quadro sintomatico che va da una lieve disestesia fino ad una completa perdita di funzionalità per la comparsa di algodistrofia. È spesso insufficiente un'accurata neurolisi per prevenire la comparsa di aderenze. I casi più gravi richiedono, quando è possibile, l'applicazione di uno "spaziatore" tra il nervo, il resto del retinacolo e la cute, sia come protezione meccanica che per la formazione di una barriera; lo scopo è quello di evitare che fuoriescano le fibre nervose e di creare una nuova superficie di scivolamento.

RICHIAMO STORICO

Sono state descritte molte tecniche chirurgiche basate su questo principio⁵. Le varie opzioni spaziano dal lembo muscolare o fasciale peduncolato⁶⁻⁹ all'uso di lembi sinoviali¹⁵ fino al lembo libero¹⁰. Certe soluzioni sono tecnicamente molto difficili e utilizzano dei muscoli con dimensioni insufficienti o hanno una grossa morbilità sul sito donatore.

In questo lavoro presenteremo la nostra esperienza¹¹ con il lembo locale adiposo ipotenare peduncolato¹², introdotto, secondo le nostre conoscenze, per la prima volta da Cramer nel 1985¹³.

TECNICA

Si incide la cute in direzione del terzo dito, sulla precedente cicatrice dalla piega di flessione cutanea palmare prossimale fino alla piega di flessione del polso. Si estende quindi l'incisione in senso ulnare per formare un lembo triangolare con l'apice rivolto radialmente e, con l'ausilio di ingrandimenti, si procede alla neurolisi del nervo mediano, iniziando dal margine non coinvolto da aderenze, procedendo verso la parte cicatriziale (ad es., in senso prossimo-distale) (Fig. 37-1). Dopo aver liberato il nervo insieme alla branca tenare, si può procedere alla dissezione del lembo adiposo ipotenare. Questa deve procedere attraverso il tessuto adiposo sottocutaneo, subito sotto la cute, in senso ulnare fino a raggiungere la fascia dell'abducente del mignolo (Fig. 37-2). Si continua, quindi, in senso radiale includendo il palmare breve fino al canale di Guyon.

Durante la mobilizzazione del lembo è importante conservare la branca nervosa palmare dell'ulnare e i rami nervosi digitali palmari che scorrono spesso nello spessore del lembo. Una particolare attenzione dovrà essere presa nei confronti dei piccoli vasi terminali dell'arteria ulnare che assicurano la vascolarizzazione del nervo. Alla fine della dissezione il lembo misura circa 4 × 3 cm. Sul lato radiale la vascolarizzazione è assicurata da una branca dell'arteria ulnare sulla quale fa perno e può ruotare come la pagina di un libro, e può essere utilizzata per coprire la regione del nervo coinvolta da tessuto cicatriziale (Fig. 37-3). Il margine radiale del lembo viene stirato e fissato alla parete radiale del canale carpale con punti in materiale riassorbibile e subito sotto nel canale carpale. In questo modo, il nervo non può spostarsi in senso volare e viene tenuto in posizione dal cuscinetto adiposo sufficientemente spesso per evitare che si sposti nell'incavo del palmo (Fig. 37-3). In questa posizione il nervo è in grado di scorrere in senso prossimo-distale (Fig. 37-4, A-B).

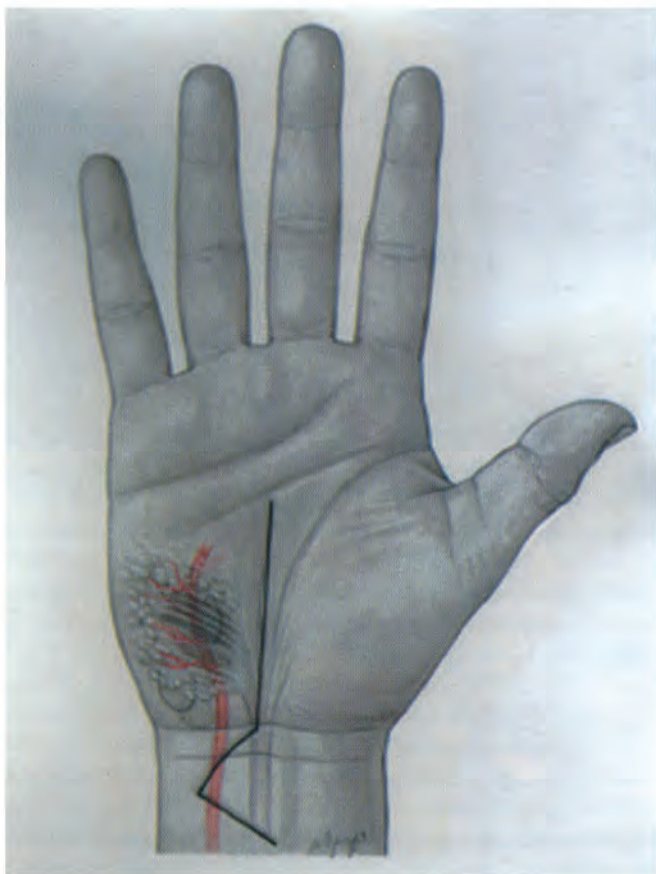

Fig 37-1. *Anatomia e tecnica operatoria.* Incisione cutanea dalla plica prossimale palmare all'articolazione del polso. Si raggiunge l'avambraccio formando un lembo a base radiale. Si nota nel canale di Guyon l'arteria ulnare ed i suoi rami terminali per il muscolo palmare breve e il tessuto adiposo ipotenare (per gentile concessione di Giunta et al. 1998¹¹).

RIABILITAZIONE

Alla fine dell'intervento si applica uno splint da tenere per una settimana, con il polso in posizione neutra. La riabilitazione del polso deve essere iniziata dal primo giorno postoperatorio, per mantenere una buona mobilità del nervo nel suo nuovo letto.

INDICAZIONI/CONTROINDICAZIONI

Di solito, in prima istanza, il trattamento del dolore cronico post decompressione del nervo mediano al polso a cielo aperto è quello di ripetere la neurolisi e tentare di coprire il nervo con tessuto molle, che si può trovare in situ. Se questo è impossibile o è stato già tentato senza successo, per ridare una mobilità al nervo e dotarlo di un cuscinetto protettivo, il lembo rimane la cosa più semplice da attuare. I vantaggi e gli svantaggi di questa tecnica devono essere ben valutati. In sostanza la scelta da fare è tra un lembo muscolare e uno adiposo. Siamo contrari all'uso del tessuto sinoviale dei tendini flessori¹⁴ per la sua conosciuta tendenza a fibrotizzare e a formare del tessuto cicatriziale. I lembi muscolari^{6-9,17} hanno il vantaggio di provvedere ad un buon apporto ematico, aiutando la rigenerazione del nervo. Se i muscoli sono abbastanza larghi – come nel caso del lembo degli adduttore del quinto di-

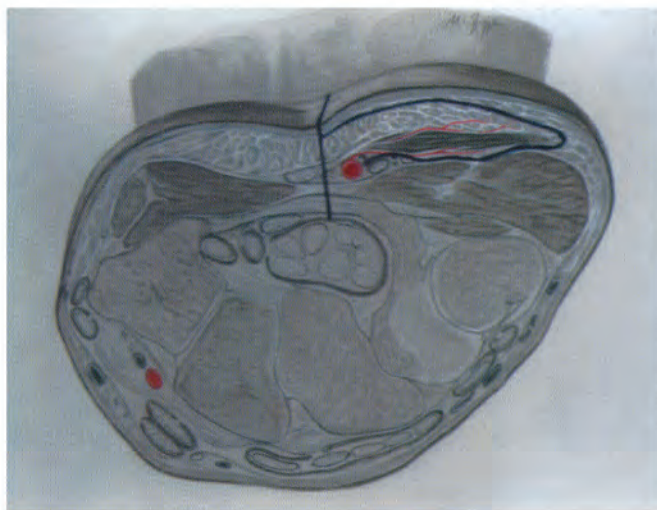


Fig 37-2. *Anatomia e tecnica operatoria.* Si dissectiona il muscolo palmare breve ed il tessuto adiposo ipotenare fino a raggiungere la fascia del muscolo adduttore del mignolo o il canale di Guyon (per gentile concessione di Giunta et al. 1998¹¹).

to⁹ o del pronatore quadrato⁷ – si ha una buona imbottitura che protegge dalle pressioni meccaniche nell'incavo del palmo. In questo caso, lo svantaggio, se confrontato con la tecnica precedentemente descritta, è che rimane un difetto funzionale per la perdita del muscolo, ed un maggior utilizzo di tessuto. I lembi muscolari più piccoli (i lombricali⁶ o il palmare breve¹⁶) sono generalmente utilizzati per piccoli difetti. Rispetto ai lembi muscolari, quelli adiposi, per la loro scarsa capacità di

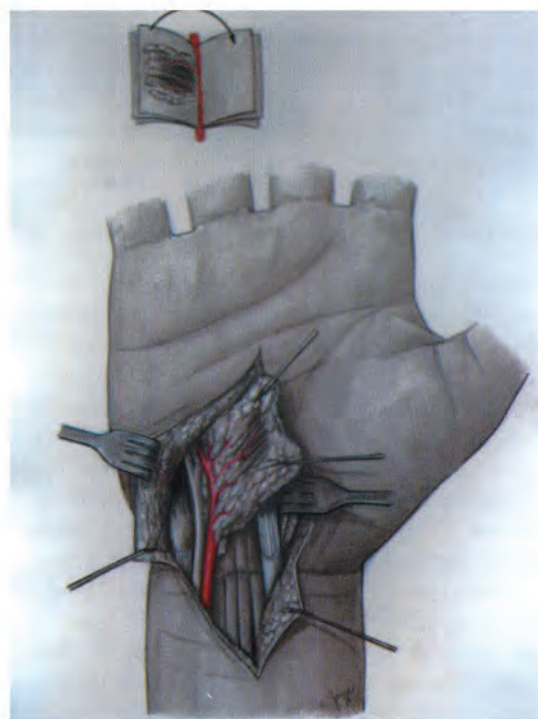


Fig 37-3. *Trasposizione del lembo.* Il lembo viene girato come la pagina di un libro per coprire il nervo mediano (per gentile concessione di Giunta et al. 1998¹¹).

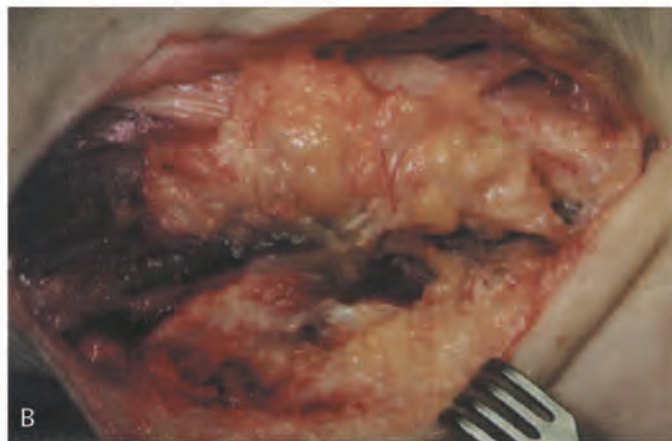
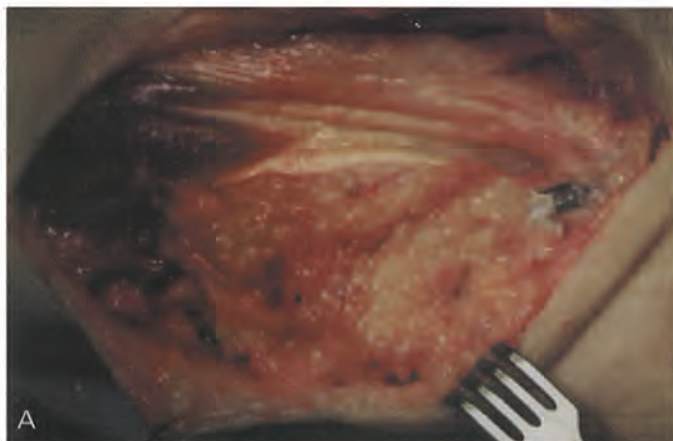
Fig 37-4. Esempio di caso clinico. A, Esposizione del nervo mediano liberato da aderenze post-chirurgiche. B, Copertura del lembo mediano mediante lembo ipotenare.

formare una cicatrice, sono particolarmente adatti a ricreare un letto di scorrimento¹⁰.

Il lembo ipotenare presentato in questo articolo fornisce i vantaggi della formazione di un tessuto di scivolamento ben vascularizzato, utilizzando meno tessuto e con un minimo difetto a livello del sito donatore. Nella nostra casistica abbiamo ottenuto una significativa diminuzione del dolore in 2/3 dei pazienti trattati, associando un netto miglioramento del trofismo, della forza di presa ed un miglioramento della sensibilità. Non può esser però ottenuta una remissione completa del dolore. Ciò è evidenziabile dalla persistenza del segno di Hoffmann-Tinel nella maggioranza dei casi, il che rappresenta una continua irritazione del nervo mediano benché inferiore alla condizione preoperatoria. Sulla base di questi dati, consideriamo il lembo ipotenare un utile mezzo di salvataggio adatto ai casi con gravi aderenze cicatriziali del nervo mediano al polso. I risultati sono riproducibili e ciò conferma i dati riportati in letteratura¹⁶⁻¹⁹. Non è indicato invece come profilassi, cioè, non deve essere usato nella decompressione a cielo aperto del canale carpale al polso¹².

RISULTATI

I risultati di 11 interventi eseguiti in due anni su 9 donne e 2 maschi, che presentavano un'evidente formazione di aderenze nel canale carpale e con grave deficit funzionale e sensitivo del nervo mediano, sono stati pubblicati su *Annales de la Chirurgie de la Main*¹¹. La mano destra è risultata affetta in 8 casi e quella sinistra in 3 casi. L'età media era di 50 anni (28 a 82 aa). Nella maggioranza dei casi ($n = 8$) il tunnel carpale era già stato aperto. Due pazienti soffrivano di dolore cronico in seguito ad un'infezione delle guaine dei tendini flessori e uno aveva subito un trauma da schiacciamento alla mano. In questi casi si era ripetuto l'intervento di neurolisi del nervo mediano senza successo.

Tutti i pazienti lamentavano una limitazione fine e grossolana dell'attività motoria per la presenza di un grave dolore cronico, quindi la funzionalità della mano era compromessa. A questo quadro si associava una disfunzione del sistema nervoso autonomo con un aumento della sudorazione, della sensibilità al freddo ed una diminuzione della tempera-

tura della cute se confrontata con l'arto controlaterale. È stato possibile controllare 9 pazienti con un follow-up dai 3 ai 24 mesi.

Cute e trofismo

In 7 pazienti l'atrofia dell'eminanza tenare era scomparsa. In 5 la ferita si era ben cicatrizzata e non presentava segni di irritazione. Due pazienti avevano una lieve o marcata ipertrofia cicatriziale. In 8 la sudorazione era diventata normale a sottolineare la ripresa di un normale trofismo della mano. In un caso, invece, persisteva la ridotta produzione di sudore; in 7 era scomparsa la differenza di temperatura della cute tra i due arti (in due casi era «diminuita»). L'apporto vascolare è stato considerato «buono» in 5 casi, «medio» in 2 e «scarso» in 2.

Dolore e sensibilità

L'iperestesia presente nella regione corrispondente al canale carpale era scomparsa nei 2/3 dei pazienti, mentre gli altri 3 lamentavano dolore, benché con un'intensità inferiore al preoperatorio. La discriminazione dei due punti statici è stata controllata sulle prime tre dita e si è notato un miglioramento in 5 casi, nessun cambiamento in 3 ed un peggioramento in uno.

La disestesia della regione cutanea del canale carpale era presente in tutti i pazienti tranne due, mentre il segno di Hoffmann-Tinel era positivo, ma ridotto rispetto al preoperatorio, nei 7 pazienti. Il segno di Phalen era negativo nei 2/3 dei pazienti ed in 6 non si evidenziava una parestesia con un'iperestensione del polso¹².

Funzionalità e forza di presa

La chiusura della mano a pugno era possibile in 6 casi, l'estensione delle dita, la presa pulpo-pulpare e la pinza a chiave era possibile in 7. Il resto dei pazienti presentavano un'alterazione di queste funzioni.

La forza, valutata con il dinamometro di Jamar, era migliorata nettamente in 8 casi, di cui 5 con un aumento dall'80% al 90% rispetto al lato controlaterale.

Valutazione soggettiva del risultato

Otto dei nove pazienti si sarebbero sottoposti allo stesso intervento se fosse ricomparso di nuovo il problema. Due valutarono l'intervento «molto buono» e tre «buono», altri tre l'hanno considerato «soddisfacente» e uno «scarso».

COMPLICAZIONI

Tre pazienti hanno riferito dei problemi sul sito donatore: due hanno riportato una parestesia, un'iperestesia o una intolleranza al freddo sull'eminanza ipotenare, mentre uno presentava un aspetto livido della sede ipotenare.

CONSIGLI E TRUCCHI PER EVITARE PROBLEMI

Frequentemente, dopo un'apertura del canale carpale a cielo aperto compare un'irritazione cronica del nervo mediano secondaria ad aderenze a livello del polso ed è spesso attribuita ad una «recidiva» della sindrome del tunnel carpale¹⁴⁻¹⁹. Secondo noi questa definizione non è corretta in quanto implica che il dolore è ancora dovuto ad una compressione esterna del nervo. Anche se l'esplorazione chirurgica rivela che il problema è causato da una proliferazione cicatriziale intorno al nervo nel canale o all'esterno, con il coinvolgimento del retinacolo dei flessori, la ragione di tutto questo è dovuta ad un'incisione troppo radiale del tetto del canale e quindi del retinaculum in corrispondenza della faccia palmare del nervo. Dopo la decompressione del canale, il nervo può spostarsi volarmente e venire coinvolto nel fenomeno di cicatrizzazione del tetto con conseguente diminuzione della libertà di movimento longitudinale. Una ricerca su cadavere^{1,2} e con l'ausilio di MRT su persone vive^{3,4,20} ha evidenziato che il nervo mediano è dotato di un fisiologico movimento su tutti i piani, sottolineando l'importanza di avere una libertà di movimento. Se il nervo è coinvolto in una proliferazione cicatriziale, viene sottoposto a trazioni durante i movimenti del polso¹².

Alla luce dei risultati riportati¹¹, pensiamo che tali condizioni di dolore cronico (spesso iatrogene) potrebbero essere evitate. Per questo motivo è necessario essere più attenti nell'apertura del tetto carpale, troppo spesso considerato un intervento banale, e incidere il retinacolo sul lato ulnare del nervo. Se il nervo ha tendenza a spostarsi anteriormente, anche durante l'intervento, pensiamo che sarebbe necessaria l'applicazione di un gesso con il polso in estensione per 2 settimane.

Bibliografia

1. Wilgis EFS, Murphy R: The significance of longitudinal excursion in peripheral nerves. *Hand Clin* 2:761-766, 1984
2. Szabo RM, Bay BK, Sharkey NA, Gaut C: Median nerve displacement through the carpal canal. *J Hand Surg* 19A:901-906, 1994
3. Nakamichi K, Tachibana S: Transverse sliding of the median nerve beneath the flexor retinaculum. *J Hand Surg* 17B:213-216, 1992
4. Skie M, Zeiss J, Ebraheim NA, Jackson WT: Carpal tunnel changes and median nerve compression during wrist flexion and extension seen by magnetic resonance imaging. *J Hand Surg* 15A:934-939, 1990
5. Wilhelm K, Putz R, Hierner R, Giunta R: *Lappenplastiken in der Handchirurgie - Anatomische Grundlagen, Operationstechniken und Differentialtherapie*. Munich Vienna Baltimore, Urban & Schwarzenberg Verlag, 1997
6. Wilgis EFS: Local muscle flaps in the hand anatomy as related to reconstructive surgery. *Bull Hosp Jt Dis* 44:552-557, 1984
7. Dellon AL, Mackinnon SE: The pronator quadratus muscle flap. *J Hand Surg* 9A:423-427, 1984
8. Ulmer J, Buck-Gramcko D: Der neurovaskulär gestielte Abductor digiti minimi - Muskellappen zur Abdeckung des N. medianus oder seiner Äste. *Handchir* 20:338-341, 1988
9. Milward TM, Scott WG, Kleinert HE: The abductor digiti minimi muscle flap. *Hand* 9:82-85, 1977
10. Wintsch K, Helaly P: Free flap of gliding tissue. *J Reconstr Microsurg* 3:143-151, 1986
11. Giunta R, Frank U, Lanz U: The hypothenar fat-pad flap for reconstructive repair after scarring of the median nerve at the wrist joint. *Ann Chir Main* 17:107-112, 1998
12. Hunter JM: Recurrent carpal tunnel syndrome, epineural fibrous fixation, and traction neuropathy. *Hand Clin* 7:491-504, 1991
13. Cramer LM: *Local Fat Coverage for the Median Nerve*. In: Lankford LL (ed.): Correspondence Newsletter for Hand Surgery 35, 1985
14. Mathoulin CH, Bahm J: Treatment of recalcitrant carpal tunnel syndrome with the hypothenar fat flap. *J Hand Surg* 21B (Suppl):12, 1996
15. Wulle CH: The synovial flap as treatment of the recurrent carpal tunnel syndrome. *Hand Clin* 12:379-388, 1996
16. Rose EH, Norris MS, Kowalski TA, Lucas A, Flegler EJ: Palmaris brevis turnover flap as an adjunct to internal neurolysis of the chronically scarred median nerve in recurrent carpal tunnel syndrome. *J Hand Surg* 16A:191-201, 1991
17. Plancher KD, Idler RS, Lourie GM, Strickland JW: Recalcitrant carpal tunnel syndrome. *Hand Clin* 12:337-349, 1996
18. Rose EH: The use of the palmaris brevis flap in recurrent carpal tunnel syndrome. *Hand Clin* 12:389-395, 1996
19. Strickland JW, Idler RS, Lourie GM, Plancher KD: The hypothenar fat pad flap for management of recalcitrant carpal tunnel syndrome. *J Hand Surg* 21A:840-848, 1996
20. Rath TH, Millesi H: Das Gleitgewebe des N. medianus im Karpalkanal. *Handchir Mikroschir Plast Chir* 22:203-205, 1990
21. Jones SMG, Stuart PR, Stothard J: Open carpal tunnel release - Does a vascularized hypothenar fat pad reduce wound tenderness? *J Hand Surg* 22B:758-760, 1997

COPERTURA-PROTEZIONE DEL NERVO CON LEMBO DEL PRONATORE QUADRATO E PICCOLO PALMARE



B. Battiston, P. Tos

INTRODUZIONE

In quei pazienti che presentano una sofferenza residua del nervo mediano al polso, nonostante una precedente decompressione chirurgica oppure proprio a causa dell'intervento eseguito, il problema è quello di effettuare una nuova liberazione migliorando allo stesso tempo le condizioni locali di vascolarizzazione del nervo. Questa considerazione induce il chirurgo ad utilizzare dei lembi locali che, oltre a proteggere meccanicamente il mediano dalla formazione di una nuova cicatrice, gli forniscano un ulteriore apporto vascolare.

Fra i diversi lembi locali descritti in letteratura quelli muscolari di pronatore quadrato¹ e di piccolo palmare² ci sembrano meglio rispondere a questi requisiti. Inoltre, dal momento che entrambi questi lembi possono essere trasferiti mantenendo la propria innervazione, essi inibiscono l'eventuale formazione di un nuovo neuroma come sostenuto da alcuni Autori³ prevenendo la reinnervazione della cute sovrastante denervata e cicatriziale. Ovviamente la trasposizione di questi muscoli non è sufficiente a risolvere una sindrome iperalgica del mediano se prima questo nervo non è stato adeguatamente trattato (liberazione dalla cicatrice, neurolisi accurata, eventuale resezione del neuroma ed innesti). Il lembo di pronatore quadrato può essere utilizzato per coprire lesioni alla plica flessoria del polso o più prossimali⁴. Il muscolo piccolo palmare serve, invece, in lesioni più distali rispetto a questo livello.

LEMBO MUSCOLARE DI PRONATORE QUADRATO

Basi anatomiche. Il muscolo pronatore quadrato è un muscolo trasverso che appartiene al piano profondo del compar-

timento anteriore dell'avambraccio, teso tra radio e ulna al loro quarto distale. Il muscolo è sempre più spesso dal lato del radio e nella maggior parte dei casi le sue inserzioni al radio e all'ulna sono allo stesso livello. Il muscolo deriva il proprio apporto vascolare principalmente dall'arteria interossea anteriore che raggiunge il margine prossimale del muscolo a circa 5 cm dall'articolazione radio-carpica. Tuttavia, esso riceve anche alcune branche dall'arteria radiale e dall'ulnare che sono in realtà branche muscoloperiostali. L'arteria interossea anteriore all'ingresso del muscolo ha un calibro medio di 2 mm⁵ ed è accompagnata da due vene comitanti che garantiscono il deflusso dal muscolo stesso (Fig. 38-1, A-B). L'innervazione di questo muscolo è fornita dal nervo interosseo anteriore, ramo del mediano. Il muscolo pronatore quadrato può essere sollevato come lembo ad isola assiato su un peduncolo neurovascolare (vasi e nervo interossei anteriori) di circa 7-8 cm di lunghezza¹.

Dissezione chirurgica. Il muscolo ed il suo peduncolo possono essere aggrediti con una via di accesso longitudinale anteriore al terzo distale di avambraccio che includa un'eventuale cicatrice chirurgica precedente e che va dalla plica flessoria distale del polso fino a 12 cm circa prossimalmente. L'accesso al muscolo si effettua tra i tendini del flessore radiale del carpo lateralmente ed il palmare gracile medialmente. Si ricerca quindi l'intervallo tra il flessore lungo del pollice ed il flessore profondo delle dita. La dissezione inizia dal margine distale dove viene legato ogni ramo dell'arteria interossea anteriore che va a contribuire all'arcata palmare profonda. Il muscolo viene quindi sollevato con semplicità mediante uno scollaperiostio dal lato ulnare, esponendo facilmente il peduncolo vascolo-nervoso. La stessa cosa si effet-

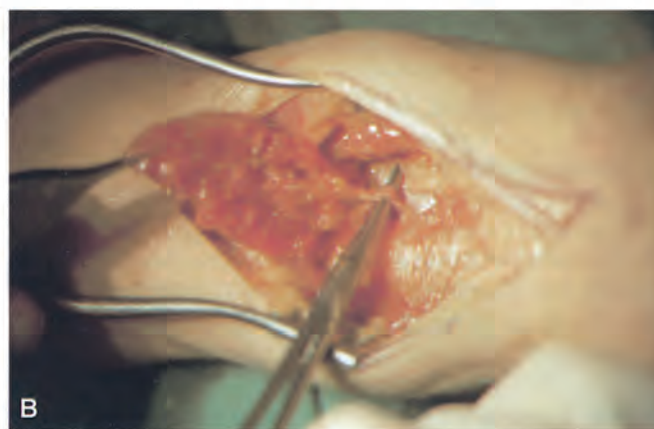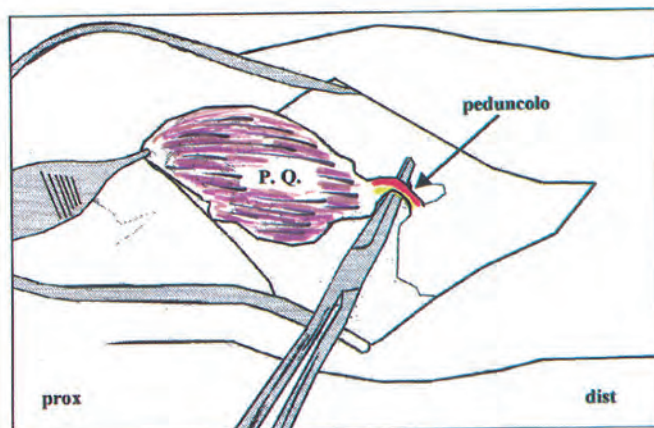
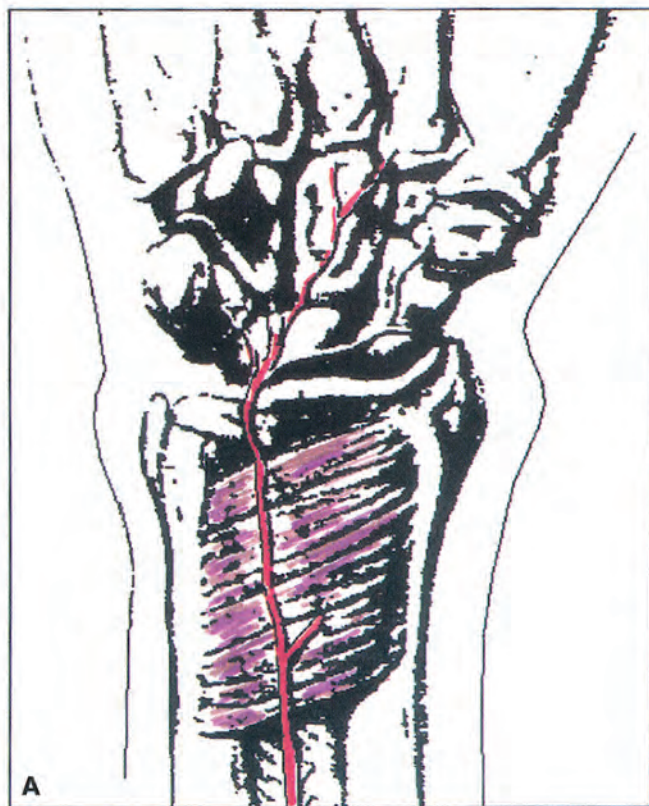


Fig. 38-1. A, Disegno che mostra l'anatomia del muscolo pronatore quadrato. B, Fotografia e relativo schema illustrativo dell'isolamento del peduncolo vascolare del pronatore quadrato durante il sollevamento del lembo.

tua con qualche difficoltà in più dal suo margine di inserzione sul radio. Il suo peduncolo viene poi liberato più prossimalmente in modo da consentire un eventuale scivolamento più distale del muscolo anche fino a 2 cm (Fig. 38-2). L'effettuazione di alcune piccole incisioni sul margine prossimale radiale consente di poter obliquare leggermente in senso distale questa parte del muscolo, potendo così raggiungere più facilmente la regione del polso.

Vantaggi. La dissezione di questo lembo è estremamente semplice e vi è un peduncolo vascolare valido, ben reperibile, che rende il pronatore quadrato un vero lembo ad isola con possibilità di essere ampiamente ruotato. Il suo prelievo non determina alcun difetto della funzione di pronazione dell'avambraccio.

Svantaggi. Il muscolo pronatore quadrato permette di coprire zone di sofferenza del nervo mediano in prossimità della plica flessoria del polso, ma non più distalmente.

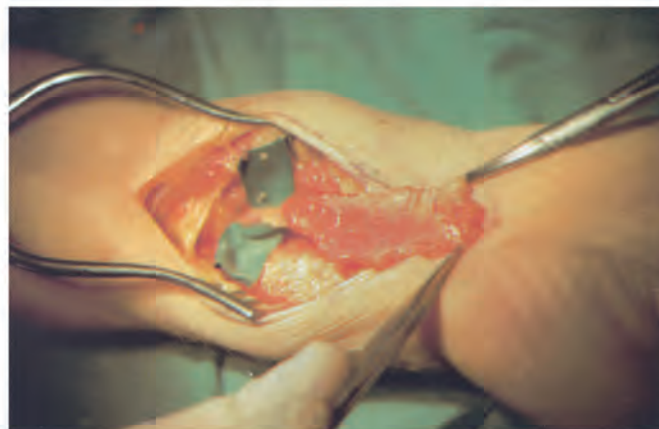
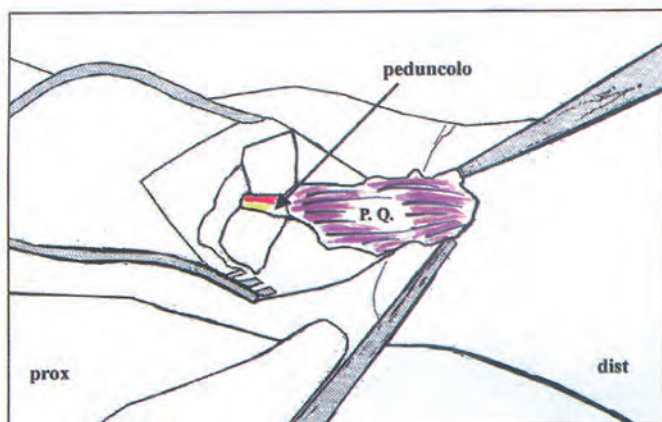


Fig. 38-2. Una volta allestito il lembo di pronatore quadrato, questo può essere portato a coprire il nervo mediano fino al polso.

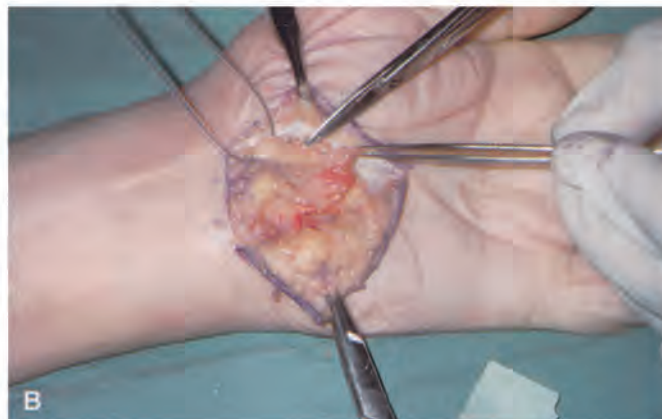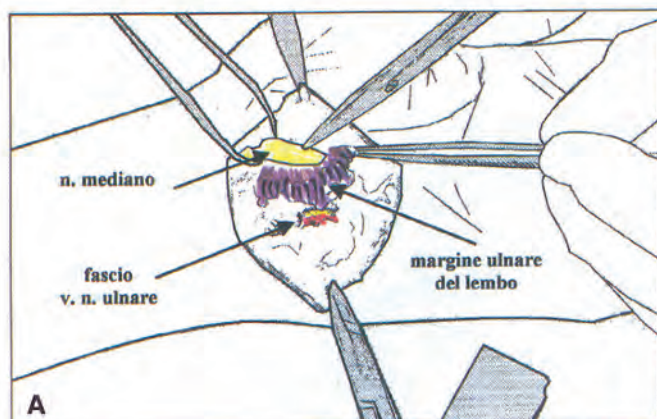


Fig. 38-3. A, Schemi rappresentanti le incisioni cutanea e profonda che si utilizzano per la dissezione del lembo di piccolo palmare. B, Fotografia e relativo schema illustrativo che mostrano il muscolo mentre lo si disseziona dal lato ulnare.

LEMBO MUSCOLARE DI PICCOLO PALMARE

Basi anatomiche. Il piccolo palmare è un muscolo sottile, trapezoidale, situato superficialmente nel sottocutaneo del lato ulnare del palmo della mano. Si inserisce al retinacolo dei flessori ed al bordo mediale dell'aponeurosi palmare centrale e termina nel derma del lato ulnare della mano, superficiale all'arteria e nervo ulnare, prendendo parte alla formazione del tetto del canale di Guyon. Esso è un muscolo di poco significato, pur essendo assente solo nel 2% della popolazione⁶ e la sua funzione è quella di corrugare la cute del lato ulnare della mano, approfondendo l'incavo del palmo e migliorando quindi la presa. Nel muscolo si possono riconoscere due fasci, ciascuno dei quali ha un suo apporto vascolare e nervoso². Le due arteriole nutritizie prendono origine di solito dalla branca palmare profonda dell'arteria ulnare in prossimità della biforcazione che origina l'arcata palmare profonda. L'innervazione avviene grazie ad un ramo che viene direttamente dal nervo ulnare e ad uno proveniente dal ramo sensitivo intermetacarpale IV. È curioso che il controllo motorio venga da una branca considerata in genere puramente sensitiva.

Dissezione chirurgica. L'incisione è parallela alla plica di flessione dell'eminanza tenare e diventa prossimalmente trasversale alla plica flessoria del polso. Nel sollevare il lembo cutaneo si deve rimanere appena sotto il derma per evitare di danneggiare la branca palmare cutanea del nervo mediano. Si ribatte dal lato ul-

nare il lembo cutaneo e si riconosce il muscolo, iniziando la dissezione proprio dal lato ulnare, dividendo le sue inserzioni dal derma ipotenare (Fig. 38-3, A-B). Bisogna ovviamente prestare attenzione a non danneggiare il sottostante fascio vascolo-nervoso ulnare. Si isola quindi ulteriormente il muscolo con un'incisione trasversale prossimale ed una distale, mantenendo solo le connessioni radiali all'aponeurosi palmare, in modo da poterlo ribattere a pagina di libro. Per poter fare ciò, la sua fascia dorsale viene separata da quella della sottostante muscolatura ipotenare. Una volta eseguita questa dissezione il muscolo può essere ribaltato e suturato ai residui radiali del legamento trasverso del carpo, coprendo così il nervo mediano precedentemente liberato dalla cicatrice del pregresso intervento (Fig. 38-4).

Vantaggi. Uno dei principali vantaggi è l'estrema vicinanza del muscolo alla zona di reintervento, cosa che rende possibile un ribaltamento del lembo senza dissezioni estensive o chirurgia estrema (lembi liberi, ecc.). Nel prelievo di questo lembo non si crea alcun difetto motorio e il fascio vascolo-nervoso ulnare, privato del proprio "tetto", rimane ben stoffato dal grasso sottocutaneo e dalla spessa cute ipotenare.

Svantaggi. Il muscolo piccolo palmare è sottile e richiede una dissezione delicata per non essere danneggiato. Le sue dimensioni ridotte, anche se sufficienti per interporli tra nervo mediano e cute cicatriziale, non consentono la stoffatura di lesioni estese del nervo stesso.

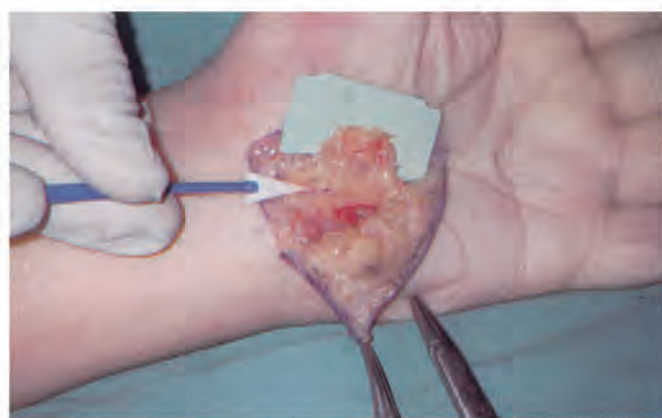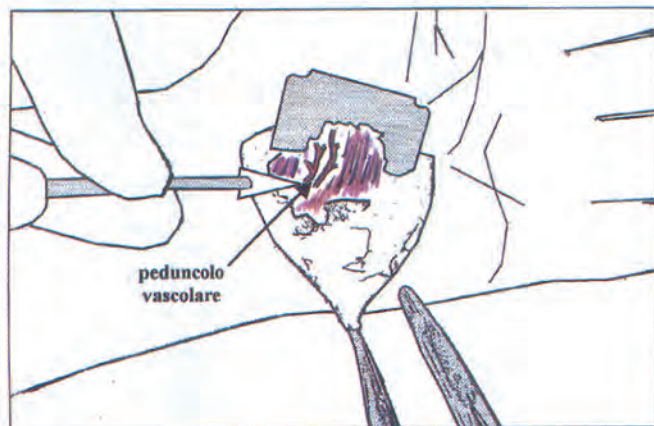


Fig. 38-4. Una volta allestito il lembo di piccolo palmare, lo si ribatte radialmente a coprire il nervo mediano.

DISCUSSIONE

Gli studi di diversi Autori⁷ hanno chiaramente dimostrato che una cicatrice postchirurgica importante può interferire con un tronco nervoso periferico non solo meccanicamente, determinando una compressione, ma anche dal punto di vista biologico, alterando il microcircolo intraneurale. Una buona neurolisi risolve la compressione meccanica ma non restaura completamente i problemi circolatori locali. L'utilizzo di un lembo di protezione nella chirurgia di revisione del nervo mediano al polso dovrebbe quindi servire non solo da un punto di vista meccanico ma anche a portare un miglioramento locale della vascolarizzazione.

Da questo punto di vista, l'utilizzo di lembi muscolari dotati di un buon apporto vascolare può costituire un importante ausilio, come riconosciuto già da molti Autori^{2,7}. Sperimentalmente è stato dimostrato⁸ che non si formano neuromi quando un nervo lesionato viene circondato da un muscolo *innervato*. All'interfaccia muscolo-nervo si forma un cosiddetto "cellular-cap" ed all'interno del nervo si forma meno tessuto connettivo. Questi dati spiegano il frequente utilizzo in letteratura di lembi muscolari e la loro descritta efficacia nell'interporsi tra un nervo lesionato ed il tessuto cicatriziale della cute sovrastante⁹.

Fra i diversi lembi locali proposti in letteratura, ci sembra che il lembo di pronatore quadrato possa risolvere brillantemente gli esiti chirurgici nella regione prossimale alla plica

flessoria del polso. Distalmente a questa zona il lembo muscolare di piccolo palmare costituisce una valida soluzione: esso è infatti di facile allestimento e non lascia alcun danno funzionale residuo a differenza dell'altrettanto valido lembo muscolare di abduktore del V dito, il cui prelievo riduce però la validità di abduzione del mignolo ed alcune delle prese della mano.

Bibliografia

1. Dellon AL, MacKinnon SE: The pronator quadratus muscle flap. *J Hand Surg* 3A;423-427, 1984.
2. Rose EH, Norris MS, Kowalsky TA, et al: Palmaris brevis turnover flap as an adjunct to internal neurolysis of the chronically scarred median nerve in recurrent carpal tunnel syndrome. *J Hand Surg* 16A;191-200, 1991.
3. Dellon AL, MacKinnon SE, Pestronk A: Implantation of sensory nerve into muscle: preliminary clinical and experimental observations on neuroma formation. *Annals of Plast Surg* 12;30-40, 1984.
4. Evans GRD, Dellon AL: Implantation of the palmar cutaneous branch of the median nerve into the pronator quadratus for treatment of painful neuroma. *J Hand Surg* 19A;203-206, 1994.
5. Fontaine C, Millot F, Blancke D, Mestdagh H: Anatomic basis of pronator quadratus flap. *Surg Radiol Anat* 14;295-299, 1992.
6. Le Double AF: *Traité des variations du système musculaire de l'homme*. Paris, Reinwald 170-171, 1897.
7. MacKinnon SE, Dellon AL: *Surgery of the peripheral nerve*. Stuttgart-New York, George Thieme Verlag, 1988.
8. MacKinnon SE, Dellon AL, Hudson AR, Hunter DA: Alteration of neuroma formation by manipulation of its microenvironment. *Plast Reconstr Surg* 76;345-352, 1985.
9. Wilgis EFS: Local muscle flaps in the hand. Anatomy as related to reconstructive surgery. *Bull Hosp J Dis Orthop Inst* 44;552-557, 1984.

COPERTURA-PROTEZIONE DEL NERVO CON LEMBO DI SINOVIALE (TECNICA DI WULLE)

D. Espen

INTRODUZIONE

Nel 1980 Christild Wulle¹, "medico dirigente" della Divisione di Chirurgia della Mano e Chirurgia Plastica delle "Kliniken Dr. Erler GmbH" di Norimberga, descrisse per la prima volta la plastica con lembo di sinoviale (Synovialislappenplastik), confrontandola con numerose altre tecniche. Dalla sua esposizione emergeva, in particolare, la chiarezza delle indicazioni e la semplicità del principio della tecnica. È dal 1993 che usiamo la tecnica di Christild Wulle: ne descriveremo dettagliatamente le indicazioni e l'esecuzione.

Definizione di "recidiva"

Di **mancato miglioramento** o di **recidiva**⁵ si può parlare, quando il paziente operato si trova in una delle seguenti condizioni:

1. Divisione incompleta del retinacolo dei flessori: dopo l'intervento i disturbi sono regrediti solo parzialmente o non sono regrediti per nulla, o addirittura sono più intensi di prima;
2. Dopo la divisione completa del retinacolo dei flessori, i disturbi sono regrediti o scomparsi, ma in seguito, un altro fattore scatenante la sindrome del tunnel carpale è ricomparso: per esempio una frattura distale del radio o una sinovite cronica proliferativa dei tendini flessori. Quindi dopo l'intervento il paziente non aveva più i disturbi; dopo un certo periodo di tempo si manifestavano nuovamente dolore e disturbi della sensibilità;
3. Dopo la divisione completa del retinacolo dei flessori, la *vera recidiva* veniva causata da fibrosi. Nonostante l'iniziale regresso (totale o parziale) dei sintomi, essi si sono manifestati nuovamente poco dopo l'intervento o dopo alcune settimane.

Non si tratta di recidiva, quando:

1. Il nervo mediano o uno dei suoi rami è stato leso durante il primo intervento; ciò causerebbe disturbi locali di sensibilità o motilità (opposizione), eventualmente accompagnati da "disturbi da neuroma";
2. Esiste una seconda compressione del nervo, per esempio al di sotto del muscolo pronatore rotondo o del lacerto fibroso o del muscolo scaleno;
3. Il dolore è causato da altri fattori come: artrosi dell'articolazione trapezio-metacarpica, instabilità del carpo, cervico-brachialgia;
4. Esiste un'altra patologia di base come: sclerosi laterale amiotrofica, siringomielia, polineuropatia o la sindrome dell'egresso toracico.

Metodo

Il **principio** dell'intervento è quello di coprire il nervo mediano leso usando un lembo vascolarizzato di membrana sinoviale: si tratta di un lembo sinoviale, prelevato dai tendini flessori, peduncolato a base radiale. Tubiana R. (1990)², Bonnard e coll. (1991)³, Millesi e Rath (1990)⁴ usano coprire il nervo dopo neurolisi mediante lembi muscolari peduncolati (m. abduuttore breve del 5° dito, m. pronatore quadrato) o lembi liberi (innesto fasciale libero dall'area sottoscapolare). Come vedremo nei dettagli, il nostro lembo viene ribaltato sopra il nervo mediano, in modo da dargli una copertura. Ciò permette la ripresa funzionale del mediano ed evita ulteriore fibrosi o formazione di aderenze con i tessuti circostanti.

L'**indicazione** a questa tecnica è la recidiva di sindrome del tunnel carpale. Le **controindicazioni** sono rappresentate da

tutte quelle condizioni nelle quali il tessuto sinoviale non è di buona qualità, come per esempio nel paziente affetto da artrite reumatoide. In questi casi non sarebbe possibile dare al nervo mediano una copertura idonea. Le possibili **complicanze** sono strettamente legate all'osservanza di alcuni dettagli di tecnica; in particolare è da verificare sempre il buono scorrimento del tessuto sinoviale dopo la fissazione del lembo al margine radiale del retinacolo dei flessori.

TECNICA OPERATORIA

Via d'accesso (Fig. 39-1, A)

In anestesia plessica o generale, applichiamo il manicotto pneumatico a livello del braccio. L'incisione cutanea decorre spostata parallelamente in senso ulnare, rispetto alla plica tenare, di 2-3 millimetri, e si estende prossimalmente fino ad incrociare perpendicolarmente la piega distale di flessione del polso: qui segue un angolo di 90° in senso ulnare per circa 1 centimetro e quindi un altro angolo di 90° in senso prossimale, proseguendo per circa 4 centimetri. L'accesso ulnarizzato, con la de-

viazione angolata prossimalmente alla piega distale di flessione del polso, consente di evitare lesioni del ramo palmare del nervo mediano e risparmia anche quei piccoli rami dello stesso, che secondo Taleisnik (1973), si dipartono in senso ulnare.

Neurolisi (Fig. 39-1, B)

Dopo **apertura della fascia antebrachiale** si ricerca il nervo mediano prossimalmente e se ne segue il decorso, rimanendo sul margine ulnare. Si identifica il *ramus palmaris n. mediani* e si procede, se necessario, a lisi dello stesso; in caso di presenza di neuromi, invece, si procede a neurectomia (Mannerfeldt e Oetker 1986). L'**apertura del tetto del tunnel carpale** viene quindi eseguita rimanendo rigorosamente sul lato **ulnare** del nervo mediano; questo per i seguenti motivi:

- Avremo una migliore base di appiglio per fissare il lembo di sinoviale, che sarà, come vedremo, peduncolato a base radiale e verrà fissato radialmente;
- Potremo evitare lesioni del ramo motore, il quale può variare anche molto nel suo decorso (Schmidt, H.-M., Lanz, U., 1992)⁸. La lisi del ramo motore è d'obbligo ogniqualvolta es-

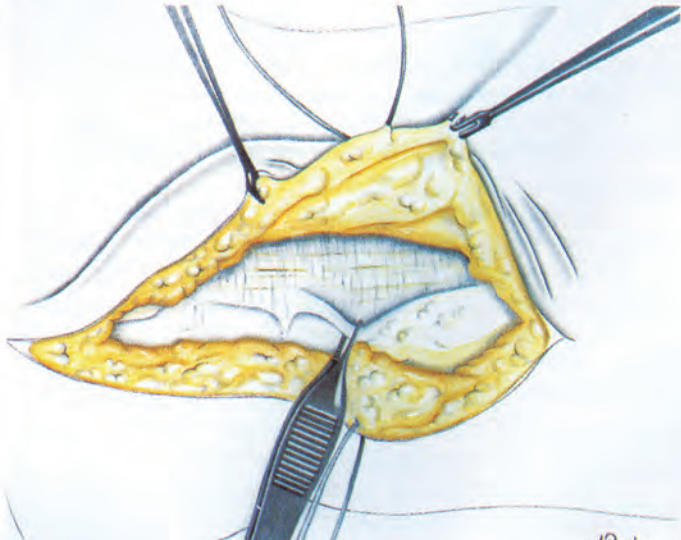
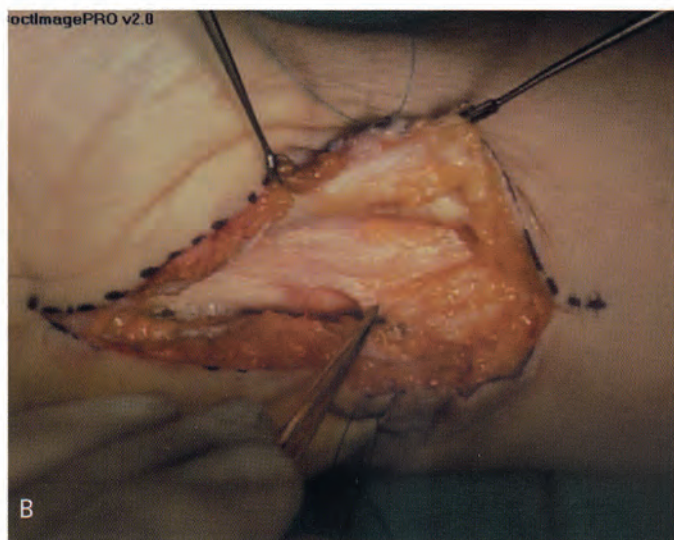
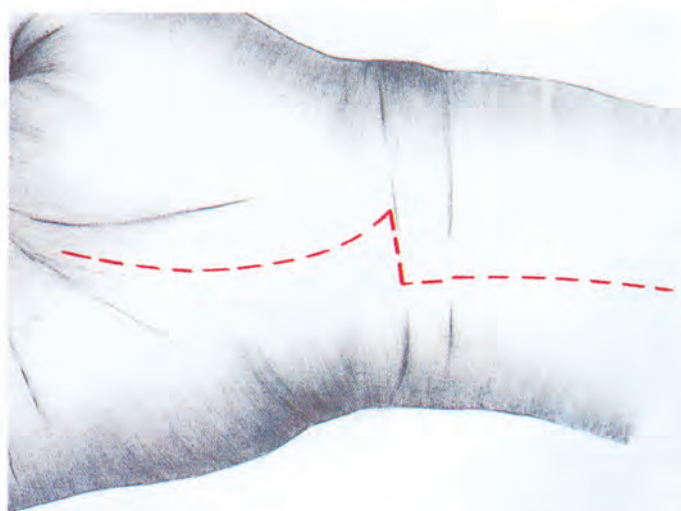
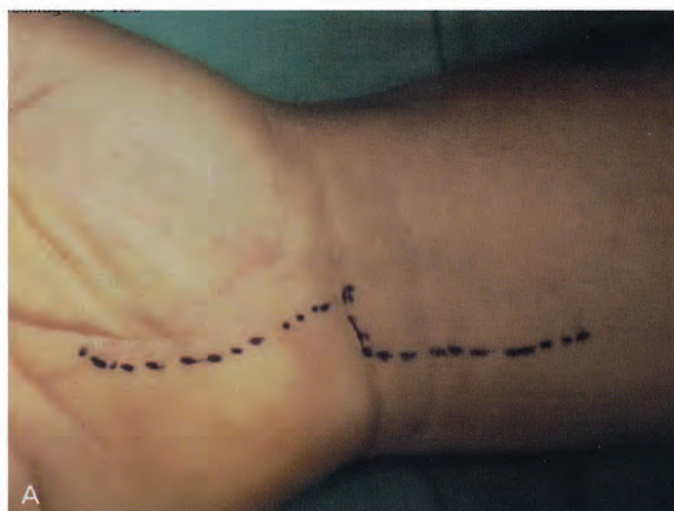

Fig. 39-1. Principio dell'intervento di copertura del n. mediano con lembo di sinoviale: tecnica di preparazione e fissaggio. A, Via di accesso. B, Neurolisi.

L'illustrazione continua nella pagina successiva

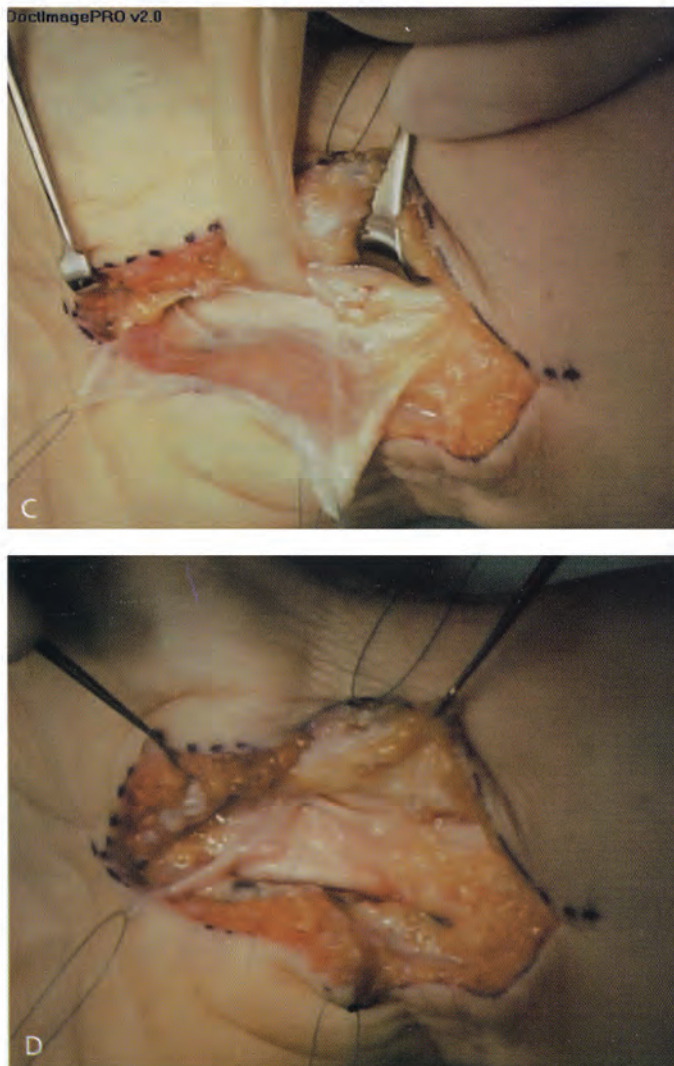
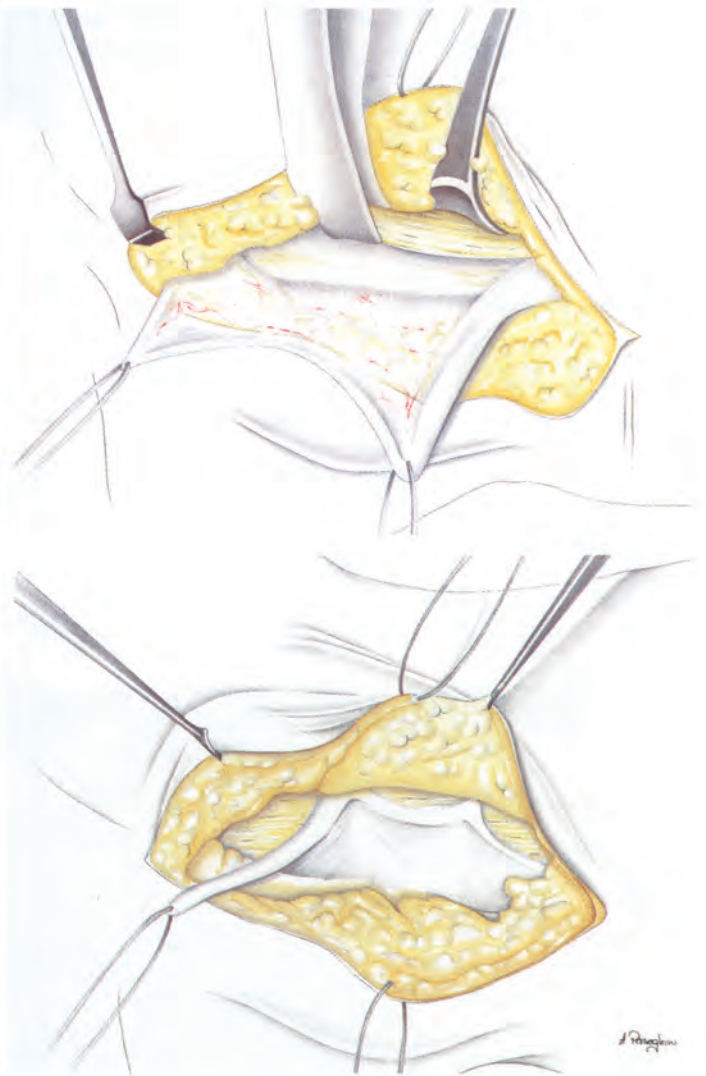

Fig. 39-1. (Continua). C, Il lembo di sinoviale è peduncolato in senso ulnare e il più ampio possibile. D, Il lembo di sinoviale viene ribaltato in senso radiale e fissato alla parete carpale.



so appaia compresso: le punte smusse della forbice da dissezione devono potersi muovere agevolmente fra il punto d'ingresso del ramo motore nel tenar e le sue fibre muscolari;

- Il retinacolo dei flessori è più sottile da questo lato (Denman 1981).

A seconda dello "stato di fibrosi" del nervo mediano, procediamo ad una **epineurotomia**, ad una **resezione della emicirconferenza palmare dell'epinevrio** o ad una **"neurolisi epinevriale"** (Fig. 39-1, B) (Nigst 1981)¹⁰. Queste misure fanno parte della **neurolisi esterna**. Nei rarissimi casi nei quali la fibrosi si estenda anche allo spazio interfascicolare, procediamo a **neurolisi interna**: non isoliamo però ogni singolo fascicolo assonale, bensì rimuoviamo il tessuto fibroso fra gruppi fascicolari, come indicato da Millesi (1988)¹¹.

Il nervo mediano, che a questo punto è libero da tessuto fibrotico, deve ora essere "protetto": è opportuna una copertura con tessuto ben vascularizzato, che abbia le seguenti proprietà:

- Non causare compressione;
- Non occludere il lume del tunnel carpale.

Preparazione del lembo di sinoviale (Figg. 39-1, C-D)

Il lembo, da prelevare dai tendini flessori, deve essere il più ampio possibile in senso disto-proximale. Lo fissiamo con 2-3 punti (p.es. con filo in Nylon monofilamento 6-0) palmarmente e radialmente al nervo, usando come "appiglio" il margine radiale del canale carpale. In questa fase è necessario osservare scrupolosamente due elementi:

1. Il lembo di sinoviale deve essere **il più ampio possibile**, in modo da dare una buona copertura al nervo e da non provocare delle costrizioni che potrebbero risultare in una compressione;
2. **Non si devono formare briglie** durante la flessione e la estensione delle dita. Bisogna, quindi, mobilizzare completamente le dita intraoperatoriamente, durante e dopo il fissaggio del lembo.

Ci sembra importante un accorgimento che usiamo, una volta scolpito il lembo: fissiamo "provvisoriamente" il lembo alla parete carpale radiale (non sul retinacolo dei flessori!) con due soli punti di sutura in monofilamento 6-0; a questo punto verifichiamo, in modo dinamico, cioè flettendo ed estendendo

TAB. 39-1. PROTOCOLLO DI VALUTAZIONE

Risultato	Parametri di valutazione
Ottimo	Sensibilità normale Funzione normale Miglioramento EMG
Buono	Parestesie intermittenti Funzione normale Miglioramento EMG
Discreto	Parestesie persistenti Ipoestesie assenti Lieve debolezza m. opponens Miglioramento EMG
Scarso	Parestesie persistenti Ipoestesie Atrofia tenarica Disturbi della funzione di presa EMG invariata

ogni singolo dito, il buono scorrimento. Solo dopo questa verifica completiamo la fissazione definitiva del lembo mediane altri punti staccati. Ripetiamo questa importante verifica dopo apertura del manicotto pneumatico.

Post-operatorio

Applichiamo valva gessata dorsale antebrachio-metacarpace in estensione di polso di 20°, da mantenere per 1 settimana circa. Consigliamo al paziente di muovere le dita arrivando fino a chiudere il pugno. Tolta la valva dorsale, lasciamo il paziente libero e consigliamo di evitare lavori pesanti per 1 mese. Eseguiamo una elettromiografia di controllo dopo 3 mesi.

Valutazione

Il protocollo originale di Christild Wulle (vedi Tab. 39-1) considera sensibilità, forza, funzione e parametri elettrodiagnostici, oltre a considerare il giudizio soggettivo del paziente.

Le varie tecniche di trattamento delle recidive

In letteratura sono descritti vari modi di dare una copertura al nervo mediano lesa. Si va dalla trasposizione del muscolo abducente breve del 5° dito (Milward e coll. 1977¹², Reismann e coll. 1983¹³), al lembo del muscolo palmare breve (Rose a coll. 1981)¹⁴, alla trasposizione del muscolo pronatore quadrato (Dellon 1984)¹⁵, fino alla plastica con lembo muscolare di lombricale (Wilgis 1984)¹⁶, alla plastica mediante lembo sottocutaneo dall'ipotenar (Cramer 1985¹⁷, Frank 1999¹⁸), alla interposizione di lembo radiale antebrachiale (Pöll e coll. 1985)¹⁹, alla plastica libera con lembo di tessuto di scorrimento (Wintch e Helaly 1986)²⁰, fino alla plastica libera di lembo di tessuto grasso (McClinton 1996)²¹.

CONCLUSIONI

Le tecniche sopra elencate pongono essenzialmente 2 problemi: l'aumento di volume nel canale carpale da un lato, una eventuale diminuzione di forza o l'insorgenza di instabilità dall'altro lato. Nella plastica mediante lembo sottocutaneo dall'ipotenar o nel lembo del muscolo palmare breve, il problema dell'aumento di volume è meno rilevante, ma l'ostacolo alla cicatrizzazione del retinacolo dei flessori, in queste tecniche, potrebbe causare diminuzione di forza oppure instabilità. La plastica con lembo di

sinoviale non solo porta tessuto vascolarizzato, ma risulta anche poco voluminoso per la copertura del nervo mediano lesa. Non vi sono quindi problemi inerenti l'aumento di volume nel canale carpale. I processi di cicatrizzazione del retinacolo dei flessori, dall'altro lato, non sono ostacolati.

Se l'indicazione è posta scrupolosamente, la prognosi è da considerarsi buona. È invece cattiva nella iperplasia primaria recidivante fibroplastica (Büchler e coll. 1983)¹⁸.

Ringraziamento

I disegni costituiscono una parte essenziale di questo capitolo. Alessia Perseghin, nel realizzare le tavole illustrative, ha mostrato, con pazienza e notevoli doti tecniche ed artistiche, di sapersi adattare ad un argomento dettagliato e tecnico come la chirurgia della mano.

Bibliografia

- Christild Wulle: Die Synovialisplattenplastik zur Behandlung eines Karpaltunnelsyndrom-Rezidivs; Comunicazione al 16° Convegno di Chirurgia della Mano di Basilea il 28 giugno 1991 a Basilea. Dr. med. - Abt.f.Handchirurgie und Plastische Chirurgie - Kliniken Dr. Erler G.m.b.H. - Nürnberg Handchir Mikrochir Plast Chir 1993;25, 236-240.
- Tubiana R: Carpal tunnel syndrome: some views on its management. Ann Hand Surg 1990;9(5), 325-330.
- Bonnard C, Egloff DV, Simonetta C, Narakas A: Le syndrome du tunnel carpien. Helv Chir Acta 1991;58, 419-423.
- Millesi H, Zöck G, Rath Th: The gliding apparatus of peripheral nerve and its clinical significance. Ann Hand Surg 1990;9, 87-97.
- Wulle Chr: Treatment of recurrence of the carpal tunnel syndrome. Ann Chir Main, 1987;6(3), 203-209.
- Taleisnik J: The Palmar Cutaneous Branch of Median Nerve and the Approach to the Carpal Tunnel. J Bone Joint Surg 1973;55-A, 1212-1217.
- Mannerfelt L, Oetker R: Die chirurgische Bedeutung des ramus palmaris n. mediani. In: Nigst (Hrsg.): Nervenkompressionssyndrom an der oberen Extremität. Bibliothek für Handchirurgie, Hippokrates Verlag, Stuttgart 1986.
- Schmidt H-M, Lanz U: Chirurgische Anatomie der Hand. Hippokrates Verlag 1992.
- Denman EE: The Anatomy of the Incision for the Carpal Tunnel Decompression. Hand 1981;13, 17-28.
- Nigst H: Nervenkompressionssyndrome an den oberen Gliedmassen. In: Nigst H, Buck-Gramcko D, Millesi H (Hrsg.): Handchirurgie. Georg Thieme, Stuttgart 1981 (Kap. 17.9).
- Millesi H, comunicazione personale a Baranowski D, Klein W, Grünert J., 1988.
- Milward, T.M., Stott, W.G., Kleinert, H.E.: The Abductor Digiti Minimi Muscle Flap. Hand 1977;9, 82-85.
- Reismann NR, Dellon AL: The abductor digiti minimi Muscle Flap: A Salvage Technique for Palmar Wrist Pain. J Plast Reconstr Surg 1983;72, 859-865.
- Rose EH, Norris MS, Kowalski TA, Lucas A, Flegler EJ: Palmaris brevis turnover Flap as an Adjunct to Internal Neurolysis of the Chronically Scarred Median Nerve in recurrent Carpal Tunnel Syndrome. J Hand Surg 1991;16 A, 191-201.
- Dellon AL, Mackinnon SE: The Pronator quadratus Muscle Flap. J Hand Surg 1984;9 A, 423-427.
- Wilgis EFS: Local Muscle Flaps in the Hand Anatomy as Related to Reconstructive Surgery. Bull Hosp Joint Dis 1984;44, 552-557.
- Cramer LML: Local Fat Coverage for the Median Nerve. Correspondence Newsletter American Society for Surgery of the Hand 1985;35.
- Frank U, Giunta R, Krimmer H, Lanz U: Neueinbettung des N. medianus nach Vernarbung im Karpalkanal mit der Hypothenar-Fettgewebslappenplastik. Handchir.Mikrochir.Plast Chir 1999;31, 317-322.
- Poell JG, Büchler U: Anwendung des radialen Vorderarmflaps beim Rezidiv-Karpaltunnelsyndrom. Lettura al Congresso Annuale della Società Svizzera di Chirurgia Plastica, 1985.
- Wintch K, and Helaly P: Free Flap of Gliding Tissue. J Reconstr Microsurg 1986;2, 143-151.
- McClinton MA: The Use of Dermal-Fat Grafts. Hand Clin 1996;12, 357-364.
- Büchler U, Goth D, Haußmann P, Lanz U, Martini AK, Wulle C: Karpaltunnelsyndrom: Bericht über 56 Nachuntersuchungen. Handchir Mikrochir Plast Chir 1983;15(Suppl), 3-12.

COPERTURA-PROTEZIONE DEL NERVO CON LEMBI FASCIALI, FASCIO-CUTANEI PEDUNCOLATI O AD ISOLA

M. Riccio, A. Bertani, W.A. Morrison

INTRODUZIONE

L'impiego dei lembi fasciali e fasciocutanei nel trattamento delle complicanze della sindrome del tunnel carpale (STC), scaturisce dalla capacità dimostrata da queste metodiche chirurgiche di risolvere le gravi problematiche cliniche, in termini di dolore e d'impotenza funzionale, che originano direttamente dalle lesioni del nervo mediano affetto da compressione recidiva al carpo.

Il traumatismo del nervo mediano e dei tessuti circostanti, con formazione di tessuto cicatriziale attorno alla struttura nervosa, è, infatti, la tipica complicanza dei multipli interventi chirurgici di neurolisi, che solitamente caratterizzano la storia clinica delle recidive della STC.

Tali eventi, sono riportati in letteratura con un'incidenza ragguardevole che oscilla dallo 0,3% al 20% dei casi trattati^{1,2,3,4,5,6} e si manifestano clinicamente con la persistenza o la ricomparsa, entro un periodo di 1-1,5 anni dal primo intervento chirurgico⁷, della tipica sintomatologia compressiva del nervo mediano che tende progressivamente ad esacerbarsi attraverso lo sviluppo di una neuralgia persistente ed ingravescente, localizzata ai territori metamerici di innervazione del mediano.

Le cause più frequenti che predispongono e/o determinano le recidive, scaturiscono dall'impiego di una errata tecnica chirurgica durante il primo intervento:

- Incompleta sezione del legamento trasverso del carpo, soprattutto nella sua porzione distale a livello palmare⁶.
- Ricostruzione scorretta del legamento trasverso del carpo, che può riprodurre la sindrome compressiva⁸.

- Incisione cutanea errata⁸ che, ponendo il nervo mediano in diretta corrispondenza con i capi sezionati del legamento trasverso del carpo, può determinarne l'intrappolamento o, altresì, favorirne l'aderenza ai monconi del legamento stesso.

In tutti questi casi, inoltre, una manipolazione chirurgica eccessiva del nervo, mirante ad una neurolisi aggressiva, costituisce certamente una concausa importante delle recidive, in quanto favorisce lo sviluppo di aderenze cicatriziali e la devascularizzazione del tronco nervoso all'interno del canale del carpo.

Il reperto intraoperatorio delle recidive, infatti, è caratterizzato da fibrosi cicatriziale epinevriale, con aderenze alla superficie interna del legamento trasverso del carpo e lo sviluppo di briglie cicatriziali che determinano un meccanismo di compressione ab estrinseco in grado di ischemizzare il tronco nervoso.

Nei casi più gravi, si verifica l'intrappolamento del nervo in un vero e proprio manicotto di tessuto cicatriziale, il quale va a scompaginare e quindi a sostituire quella guaina di tessuto connettivo areolare lasso, già definito da Lang "Conjunctiva Nervorum"⁹, e successivamente definita "avventizia"¹⁰ o "paranevrio"¹¹.

Il "paranevrio" rappresenta una struttura anatomica unitaria che avvolge completamente i principali tronchi nervosi periferici, svolgendo la duplice funzione di "apparato finalizzato allo scivolamento passivo del nervo" e di "vettore" della sua perfusione ematica, attraverso un'importante rete vascolare che connette la superficie epinevriale con il compartimento endoneurale¹².

L'apparato di scorrimento del nervo mediano consente l'adattamento passivo del nervo mediano ai movimenti di flessione-estensione del polso, per un'escursione calcolata pari a 3 cm¹³. In particolare, si calcola che la differenza fra la lunghezza del nervo mediano con il polso in flessione, e la lunghezza raggiunta con l'arto superiore in estensione, sia del 20% circa¹⁴. Il nervo periferico, quindi, deve essere capace di adattarsi a questi repentini mutamenti dinamici del polso mediante un meccanismo di scivolamento passivo pari a circa il 15% di tale differenza, mentre l'allungamento delle fibre compensa tale adattamento in lunghezza solo per il 4,5%¹⁵.

L'obliterazione cicatriziale dell'apparato di scorrimento del nervo mediano, quindi, ne limita la capacità di adattamento passivo ai movimenti di flessione-estensione dell'arto e si concretizza sul piano clinico con lo sviluppo di una sintomatologia dolorosa, la cui gravità è direttamente proporzionale al grado di scompaginamento cicatriziale della architettura endoneurale del nervo mediano. L'invasione da parte dei fibroblasti degli spazi perifascicolari, infatti, ne determina l'obliterazione meccanica, edema da stasi, ed ischemia endoneurale cronica. L'ulteriore evoluzione è caratterizzata dallo strangolamento progressivo dei fasci nervosi fino ad una vera e propria amputazione delle fibre sensitive, da cui scaturisce quella che Lundborg chiama "Sindrome Minicompartimentale"¹², clinicamente dominata dal sintomo dolore. Inizialmente il dolore assume caratteristiche di tipo neuritico da compressione meccanica delle fibre sensitive, quindi acuto, talvolta urente, spontaneo, o evocabile con manovre di percussione, ad irradiazione metamERICA. Successivamente, in una percentuale di pazienti che va dall'1 al 15%^{16,17}, si sviluppa un dolore persistente e resistente ai trattamenti farmacologici, descritto come sensazione urente, continua, ed intollerabile, incompatibile con una normale vita di relazione. Sulla sintomatologia dolorosa si possono inoltre innestare turbe vasomotorie, trofiche e neurovegetative, tipiche della "distrofia simpatica riflessa", più recentemente definita come "Sindrome dolorosa grave persistente"¹⁸.

Allo scopo di limitare tali complicanze, sono state proposte numerose metodiche chirurgiche basate sul principio della copertura-protezione del nervo, mediante l'interposizione fra il nervo ed i tessuti circostanti di una barriera protettiva costituita da un tessuto ben vascolarizzato che, impedendo fisicamente al tessuto cicatriziale di penetrare l'epinevrio, scongiuri il pericolo di nuove aderenze e compressioni ischemizzanti. Annoveriamo fra queste numerosi lembi di copertura locoregionali¹⁸⁻³⁴ (Tab. 40-1) a cui recentemente si sono aggiunti il lembo di Becker-Gilbert (Cap. 41) ed il lembo a "vela quadra" (Cap. 42), o lembi liberi³⁵⁻⁴⁷ (Tab. 40-2). Di quest'ultimi, tuttavia, tratteremo nel capitolo successivo.

Tuttavia, la maggior parte dei lembi locoregionali proposti, presentano importanti limiti applicativi, quali soprattutto un insufficiente arco di rotazione utile a raggiungere il nervo mediano per l'intera lunghezza del segmento carpale, ed un'ampiezza non sufficiente ad avvolgerlo per l'intera circonferenza, nonché la tendenza all'ipertrofia tissutale del lembo, spesso non compatibile con lo spazio anatomico del tunnel carpale. A questi limiti di ordine tecnico si associano, inoltre, importanti complicanze funzionali, quali la perdita della funzione motoria dei lembi muscolari, ed una vascolarizzazione random non compatibile con lo scopo di "rivascolarizzare" le

TAB. 40-1. LEMBI LOCOREGIONALI DI COPERTURA DEL NERVO MEDIANO

- Pronatore quadrato
- Abduktore breve del V dito
- Lombicale
- Piccolo palmare (o Palmare breve)
- Lembo adiposo ipotenare
- Lembo sinoviale
- Lembo di Becker-Gilbert
- Lembo a "vela quadra"

strutture nervose affette da ischemia cronica, le quali certamente trarrebbero maggior beneficio dall'impiego di lembi a vascolarizzazione assiale.

D'altra parte, l'utilizzo di "materiali di barriera", quali gli autoinnesti di vena e le membrane di silicone non ha ancora ricevuto un riscontro statistico sufficientemente ampio ed omogeneo.

In particolare, l'inserimento del segmento di nervo sottoposto a neurolisi, nel lume di una vena safena, proposto con entusiasmo da Masear⁴⁸ con un successo dichiarato del 79% dei casi trattati, è stato parzialmente ridimensionato in una più recente verifica⁴⁹, mentre l'impiego temporaneo di una barriera di silicone, da rimuovere tre settimane dopo l'impianto, nel tentativo di riprodurre una guaina di tessuto connettivale perineviale capace di assicurare lo scivolamento passivo, analogamente a quanto accade per la ricostruzione in due tempi dei tendini flessori della mano, è basato su un'esperienza ed un follow-up ancora limitati^{50,20}.

Nei confronti, quindi, di una problematica clinica non completamente risolta, Wintsch^{37,38}, per primo, introdusse l'impiego di un lembo specializzato di tessuto di scorrimento quale tessuto idoneo a ricostituire circonferenzialmente i tessuti peritendinei e perineviali oblitterati dalla fibrosi, sostituendo di fatto il semplice concetto della copertura-protezione del nervo lesa con il progetto più ambizioso di ricostruire l'apparato di scorrimento dei nervi periferici. In tal senso egli descrisse il lembo "subscapolare" quale tessuto idoneo ad avvolgere tendini e tronchi nervosi dell'arto superiore, dopo interventi di lisi e di riparazione complessa. Costituito dal tessuto connettivo elastico situato nello spazio intermuscolare che separa il muscolo Latissimo del Dorsò dal muscolo Serrato posteriore, il lembo subscapolare è vascolarizzato dai rami collaterali dell'arteria toracodorsale (Fig. 40-1), (Fig. 40-2, A-B).

La principale caratteristica anatomica che, secondo Wintsch, conferirebbe al lembo subscapolare la specifica funzione di tessuto di scorrimento, è rappresentata da un "elevato coefficiente di scorrimento" intertessutale, dato dal rapporto tra

TAB. 40-2. LEMBI LIBERI UTILIZZABILI PER LA COPERTURA DEL NERVO MEDIANO

- Lembo subscapolare di tessuto di scorrimento
- Lembo di Grande Omento
- Lembo Scapolare
- Lembo Laterale di Braccio
- Lembo di fascia temporale superficiale
- Lembo Latissimo del dorso
- Lembo di Tensore della Fascia Lata

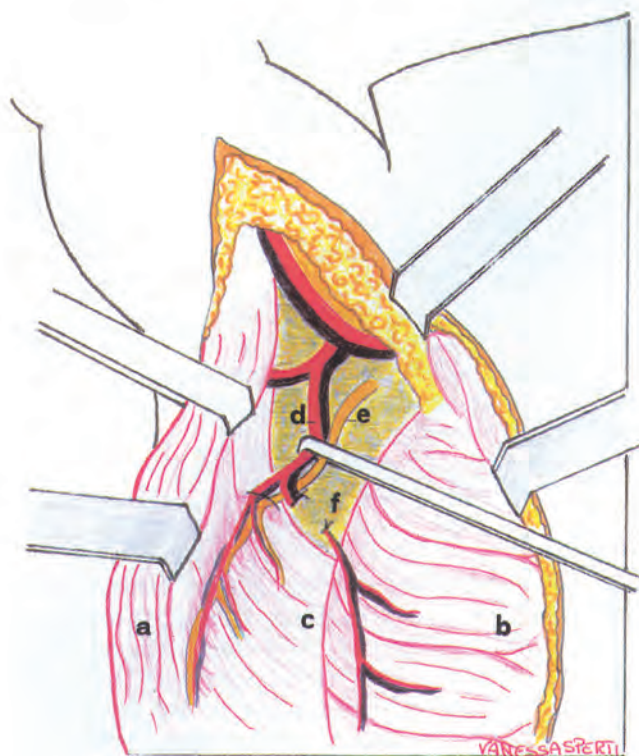


Fig. 40-1. Il tessuto connettivo di scorrimento (f) dall'ascella si prolunga nello spazio compreso fra muscolo Latissimus dorsi e muscolo Serrato posteriore. (a) Muscolo Latissimus Dorsi. (b) Muscolo Serrato Anteriore. (c) Muscolo Serrato Posteriore. (d) Arteria Toraco Dorsale. (e) Nervo Toraco Dorsale. (f) Tessuto connettivo di scorrimento

elasticità e spessore del tessuto connettivo, ove il coefficiente esprime la capacità di lembi sottili, costituiti da tessuto connettivo elastico, di ridurre l'attrito prodotto dallo sfregamento dei tessuti durante i movimenti passivi.

Successivamente H. Millesi ha impiegato con successo lo stesso lembo per ricostruire l'apparato di scorrimento del nervo mediano al polso e per proteggere il plesso brachiale dopo ampia neurolisi^{51,52}.

Sull'onda di questa strategia sono stati proposti svariati lembi liberi, prevalentemente fasciali (Tab. 40-2), nella convinzione che il tessuto connettivo areolare lasso epifasciale possedesse le proprietà di scivolamento passivo descritte da Wintch. Ai lembi fasciali va aggiunto il lembo di Grande Omento^{39,40,41,42}, che esplicherebbe anche a livello perinevrile la proprietà intrinseca di ridurre l'attrito durante il movimento passivo degli organi addominali.

Mentre successivamente W. Millesi⁵³, riaffermando il concetto della ubiquarietà del tessuto di scorrimento, ha individuato le medesime caratteristiche a livello del tessuto connettivo interpettorale, proponendo per la protezione del plesso brachiale il cosiddetto "lembo subpettorale ad isola", vascolarizzato dalla branca interpettorale dell'arteria toraco-acromiale.

La novità di questa metodica, consiste nell'allestimento di un lembo di vicinanza, sollevato ad isola, costituito da tessuto connettivo di scorrimento, il cui utilizzo consente di evitare i rischi di un trapianto microchirurgico.

Applicando lo stesso principio, nel trattamento delle recidive della STC, proponiamo l'impiego di lembi di fascia anti-brachiale che, caratterizzati da una superficie epifasciale provvista di tessuto connettivo areolare lasso, consentono di raggiungere agevolmente il nervo mediano e di avvolgerlo circonferenzialmente per tutta l'estensione del tunnel carpale.

A nostro avviso, la metodica ideale deve perseguire tre obiettivi fondamentali:

- Separazione assoluta del nervo mediano dai tessuti circostanti, per tutta la sua circonferenza, lungo l'intera lunghezza del tunnel carpale.
- Dissezione chirurgica del lembo accurata e rispettosa dell'integrità del tessuto connettivo areolare epifasciale, specializzato nel favorire lo scivolamento passivo dell'epinevrrio.
- Apporto di nutrimento ai tessuti nervosi ischemici attraverso una ricca vascolarizzazione intrinseca di tipo assiale, che, oltre ad incrementare immediatamente la perfusione ematica, possa conseguire lo scopo differito di una vera e propria rivascolarizzazione delle strutture nervose per meccanismi di neoangiogenesi.

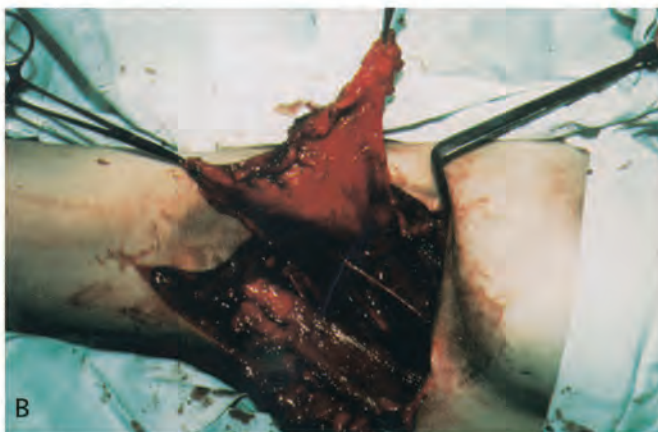
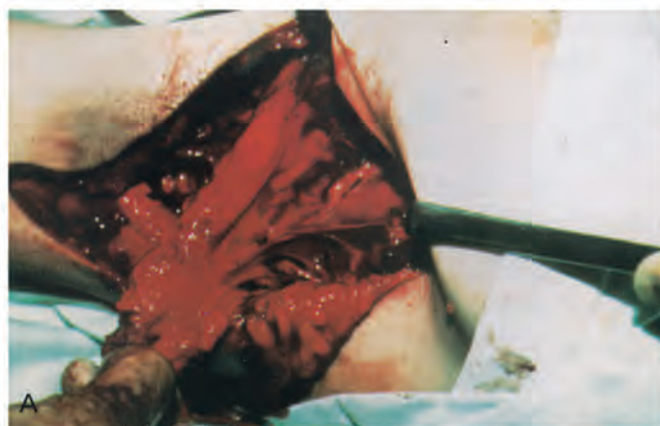


Fig. 40-2. A, Dissezione del tessuto connettivo di scorrimento. B, Completata la dissezione si solleva il lembo subscapolare di tessuto di scorrimento secondo Wintch, peduncolato sulla arteria toraco dorsale.

TAB. 40-3. LEMBI DI FASCIA ANTIBRACHIALE PROPOSTI PER LA RICOSTRUZIONE DELL'APPARATO DI SCORRIMENTO DEL NERVO MEDIANO AL TUNNEL CARPALE

- Lembo radiale
- Lembo radiale ricorrente
- Lembo ulnare
- Lembo interosseo posteriore

Possiamo classificare svariati lembi antibrachiali, fasciali e fasciocutanei (Tab. 40-3), capaci di soddisfare questi obiettivi, tuttavia, fra questi il lembo radiale, a nostro avviso, si distingue per la maggiore affidabilità e praticità d'impiego⁵⁴.

IL LEMBO RADIALE

Il lembo radiale ad isola, a flusso invertito, è certamente il lembo più utilizzato nel trattamento di qualsiasi patologia della mano, ove necessiti una reintegrazione tissutale. In base alla sua composizione classifichiamo il lembo radiale in fasciale, adipofasciale e fasciocutaneo^{55,56,57,58,59,60,61,62,63,64}. Inoltre distinguiamo la versione standard, ove l'arteria radiale e le vene comitanti costituiscono parte integrante del peduncolo vascolare del lembo, dal lembo radiale retrogrado che può essere sollevato lasciando intatta l'arteria radiale^{65,66}.

Note di Anatomia Vascolare

Il sollevamento del lembo radiale di avambraccio prevede essenzialmente la dissezione della porzione radiale della fascia antibrachiale, la quale rappresenta non solo la struttura principale del lembo in tutte le sue varianti, fasciale e fasciocutanea, ma anche il vettore vascolare del lembo.

La vascolarizzazione della regione radiale antibrachiale si realizza attraverso numerosi rami arteriosi perforanti "settagli", che, accolti in un meso connettivale, dalla arteria radiale si portano alla fascia antibrachiale sovrastante, lungo l'intero setto che accoglie il decorso della arteria radiale, situato fra i muscoli brachioradiale e flessore ulnare del carpo⁶⁷ (Fig. 40-3).

Fra i rami settali "diretti", ovvero quelli che si portano dalla arteria radiale alla fascia senza interposizione muscolare, distinguiamo 3 gruppi ben distinti di perforanti settali, rispettivamente concentrate nel terzo prossimale, nel terzo medio e nel terzo distale del decorso dell'arteria radiale. In particolare, tali vasi risultano sporadici nel terzo medio, mentre sono estremamente più concentrati a livello delle porzioni prossimale e distale dell'avambraccio⁶⁸. Le perforanti settali nutrono direttamente un sistema di vasi assiali propri della fascia, il plesso epifasciale, costituito da una rete molto fitta di vasi, prevalentemente localizzata sul versante superficiale della fascia ed intimamente connesso, mediante numerosi vasi verticali, con il sistema vascolare del tessuto adiposo sovrastante. Si viene così a costituire una rete vascolare tridimensionale, estremamente ricca e ramificata, su cui è possibile scolpire lembi fasciali e fascioadiposi affidabili e ben vascolarizzati.

Il drenaggio venoso è assicurato da una fitta rete di venule, parallela alla rete arteriosa, confluyente in venule settali le quali, due per ogni arteriola, confluiscono nelle vene comitanti dell'arteria radiale^{67,68}. Le molteplici connessioni esistenti fra

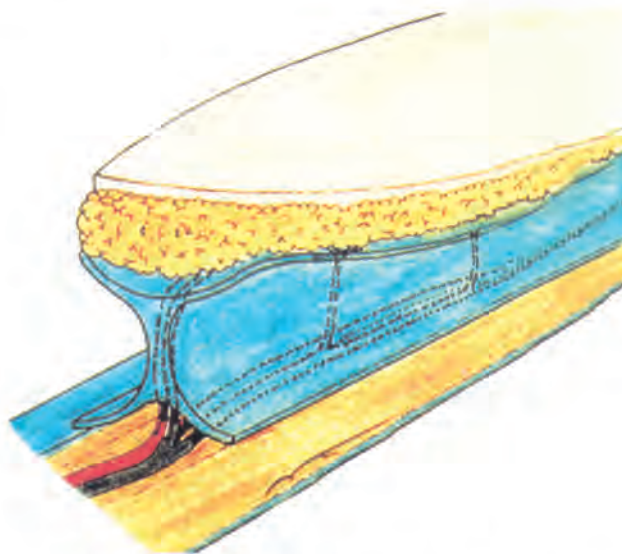


Fig. 40-3. Schema di lembo setto-fasciocutaneo: lembo radiale.

le due vene comitanti costituiscono una vera e propria rete di vasi avvolgente l'arteria radiale, attraverso il quale il flusso ematico è in grado di evitare le ostruzioni valvolari mediante continui cambiamenti direzionali, assicurando il ritorno venoso controcorrente del lembo⁶⁹ (Fig. 40-4).

Metodica operatoria

L'intervento, che consiste nel sollevamento del lembo radiale fasciale o fasciocutaneo ad isola, a flusso invertito, prevede il sacrificio della arteria radiale nel suo segmento prossimale dell'avambraccio, per cui deve essere preceduto dalla valutazione mediante la flussimetria Doppler, con "test di Allen", della competenza della arteria ulnare a perfondere correttamente la mano⁷⁰. Può essere eseguito in anestesia plessica o generale. Si consiglia l'uso di un tourniquet pneumatico, attivato ad una pressione di 50 mmHg maggiore della pressione sistolica del paziente, allo scopo di mantenere esangue il campo operatorio dopo scarico venoso.

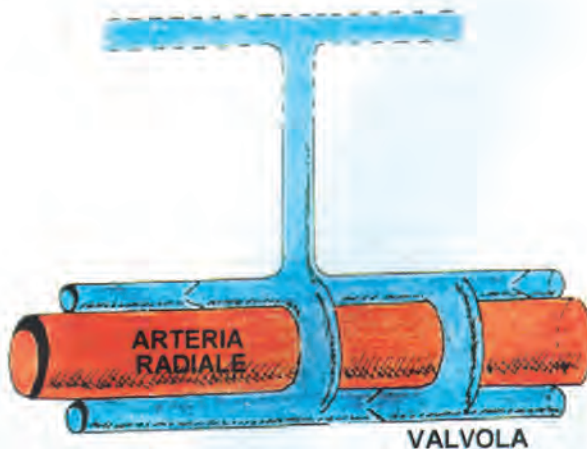


Fig. 40-4. Vascolarizzazione del lembo radiale a flusso invertito.

L'incisione deve consentire un'ampia esposizione del nervo mediano, mediante estesa apertura del tunnel carpale oltre i normali limiti anatomici, dissezione del nervo dal tessuto cicatriziale circostante con particolare riferimento al versante radiale ove tende solitamente ad essere adeso alla porzione radiale del legamento trasverso del carpo precedentemente sezionato. Nell'esposizione del nervo mediano, allo scopo di distanziare l'incisione cutanea dal nervo e di evitare il danneggiamento della sua branca cutanea palmare, è consigliabile una incisione longitudinale curvilinea localizzata sul versante ulnare dell'asse del IV raggio digitale che, partendo dal palmo, attraversi lo zoccolo intertenare e devii leggermente in senso radiale alla piega flessoria del polso, per poi proseguire lungo l'avambraccio. Mai l'incisione dovrà invadere la cute compresa tra tendine flessore radiale del carpo e tendine palmare lungo ove si proietta il decorso del nervo cutaneo palmare⁷¹.

Si procede quindi ad un'accurata neurolisi esterna, caratterizzata dalla epineurotomia decompressiva e dalla exeresi delicata del tessuto cicatriziale che avvolge il nervo, associandovi la neurolisi interfascicolare solo nei casi in cui ciò risulti strettamente necessario, quando vi sia già una grave fibrosi intraneurale capace di alterare l'anatomia fascicolare¹⁵. Quindi, se il reperto intraoperatorio ha confermato un grave incarceramento fibroso del nervo mediano, si procede al sollevamento del lembo radiale fasciale ad isola a flusso invertito.

Una volta stabilito il punto di rotazione del lembo a circa 4 cm dal processo stiloideo del radio, si esegue un'incisione lineare in senso disto-prossimale nella porzione mediana della faccia volare dell'avambraccio, estesa dal punto di pivot fino al terzo prossimale dell'avambraccio stesso. Si scollano così i due lembi di cute ottenuti proprio al di sopra della fascia antibrachiale, sia in senso ulnare che radiale, per un'ampiezza di circa 2 cm a partire rispettivamente dal bordo ulnare e radiale del setto compreso fra i muscoli flessore radiale del carpo e brachioradiale. Tale dissezione dovrà prevedere il rispetto del tessuto connettivo areolare lasso a livello della zona di contatto fra superficie epifasciale e tessuto adiposo sottocutaneo. Il piano di dissezione, quindi, dovrà con precisione scollare i due lembi adipocutanei, ulnare e radiale, mantenendo intatta la superficie epifasciale, protetta da un velo di tessuto adiposo (Fig. 40-5, A). Si scolpisce quindi nella porzione più prossimale della fascia esposta, notoriamente ricca di perforanti settali provenienti dall'arteria radiale⁶⁸, un lembo di fascia lungo 5 cm e largo 4 cm circa, con una dissezione che, situata subito al di sopra dell'epimysio dei muscoli dell'avambraccio, si porti sia dal versante ulnare che da quello radiale verso il setto della arteria radiale, che viene ad essere compreso nella dissezione, nel rispetto delle sue perforanti (Fig. 40-5, B-C).

Completato il sollevamento del lembo, si sezionano l'arteria radiale e le vene comitanti all'estremità prossimale del lembo, che viene ruotato distalmente, e "seppellito" al di sotto del muscolo flessore radiale del carpo, in modo tale che la superficie di scorrimento avvolga il nervo mediano in senso dorso-volare per tutta la sua circonferenza e per tutta la sua lunghezza attraverso il tunnel carpale fino a comprenderne ampiamente i segmenti a monte ed a valle del canale⁵⁴ (Fig. 40-6).

Il "cappotto" così costituito attorno al nervo mediano viene tenuto morbidamente in sede approssimando i due margini radiale ed ulnare del lembo fasciale mediante alcuni punti staccati in 6/0 di filo riassorbibile, facendo accuratamente scivolare la rima di sutura verso il versante ulnare del tunnel, in modo da escludere la possibilità di una aderenza a tre strati che, mediata dal bordo cruento del cappotto di fascia antibrachiale, si potrebbe stabilire fra il piano cutaneo soprastante e l'epineurio del mediano.

La cute viene chiusa a punti staccati e la mano viene quindi medicata con l'applicazione di una valva in posizione di riposo per circa due settimane prima di avviare la rieducazione motoria.

Nei casi in cui l'esame clinico preoperatorio evidenzia, quale complicanza del pregresso intervento, un marcato ravvicinamento delle eminenze tenare ed ipotenare a causa di una retrazione cicatriziale spiccata, allo scopo di evitarne la recidiva, si ricorre, alla variante tecnica, del sollevamento del lembo radiale «fasciocutaneo», ad isola a flusso invertito. Tale metodica è sovrapponibile alla precedente, dalla quale si differenzia esclusivamente per il sollevamento contestuale alla fascia antibrachiale di un'isola di cute a forma di losanga di circa 5 cm × 3 cm, leggermente più lunga della proiezione cutanea del tunnel carpale, tale che, frapposta alle eminenze tenari possa risolvere la retrazione secondaria del palmo, ed, al contempo, costituisca una comoda spia della vitalità del lembo⁴⁷ (Fig. 40-7, A-L). L'asse della losanga di cute sarà situato esattamente sulla linea di incisione cutanea che ne circoscriverà i margini, consentendo così di sollevarla contestualmente al lembo di fascia antibrachiale. In questo caso, quindi, per poter allestire il cappotto di fascia in senso dorso-volare rispetto al nervo mediano, sarà utile estendere l'ampiezza del lembo fasciale di alcuni cm in senso radiale, mantenendo così l'isola cutanea leggermente decentrata sul versante ulnare del lembo di fascia. In tal modo si potrà egualmente avvolgere l'intera circonferenza del nervo mediano, facendo cadere il margine di sutura sul versante ulnare del tunnel, mentre l'isola di cute assumerà una corretta posizione intertenare, ove sarà suturata a punti staccati. La medicazione ed il programma riabilitativo seguiranno i principi già esposti precedentemente.

LEMMO RADIALE RETROGRADO

Il lembo radiale retrogrado si distingue dalla versione standard descritta, in quanto può essere sollevato senza dover ricorrere al sacrificio della arteria radiale^{65,66}.

Note di anatomia vascolare

La vascolarizzazione del lembo, si realizza attraverso numerose perforanti settali che, a partire dall'arteria radiale nel suo terzo distale, vanno a perfondere la fascia antibrachiale, ulteriormente arricchita dai rami perforanti di origine muscolare. Nel tratto distale della fascia si viene così a formare un vero e proprio circolo collaterale, che, traendo origine da un fitto plesso di vasi epifasciali ed extrafasciali, appartenenti comunque al distretto anatomico dell'estremità distale dell'avambraccio, si sviluppa in senso disto prossimale lungo la fascia antibrachiale ed il tessuto adiposo epifasciale, anch'esso ricco di vasi, consentendo così di sollevare un lembo fascioadiposo a perfusione retrograda.

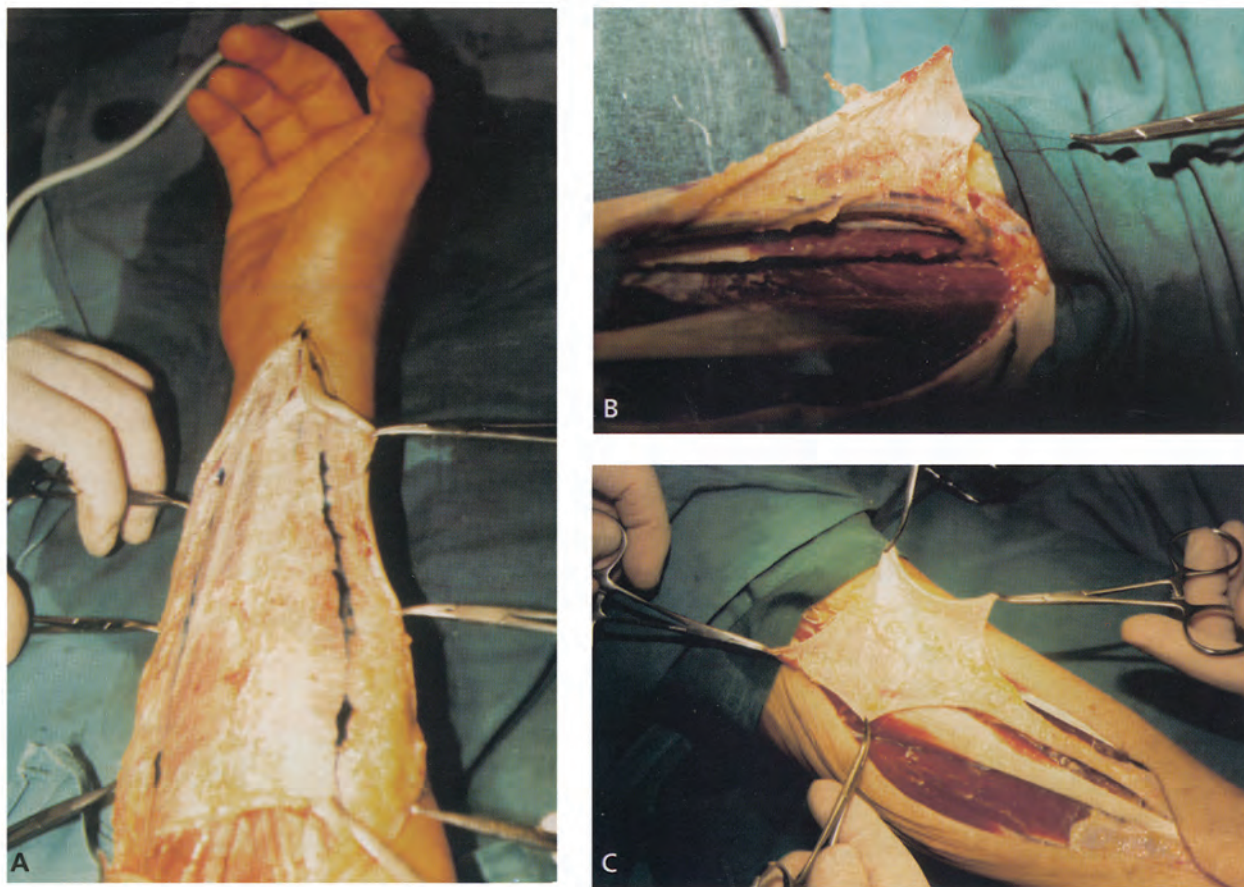


Fig. 40-5. A, Esposizione della fascia antibrachiale, vettore del tessuto connettivo areolare perifasciale. B, Si scolpisce il lembo di fascia antibrachiale vascularizzato dalle perforanti settali prossimali alla arteria radiale. C, Lembo radiale fasciale a peduncolo distale.

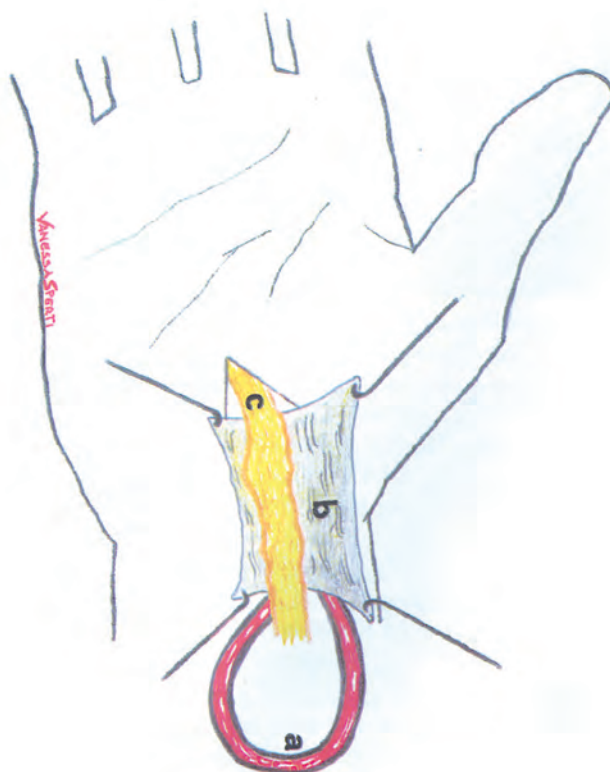


Fig. 40-6. Il lembo radiale di fascia antibrachiale ad isola è stato ruotato verso il tunnel carpale. La superficie epifasciale andrà ad avvolgere circonfenzialmente il nervo mediano.

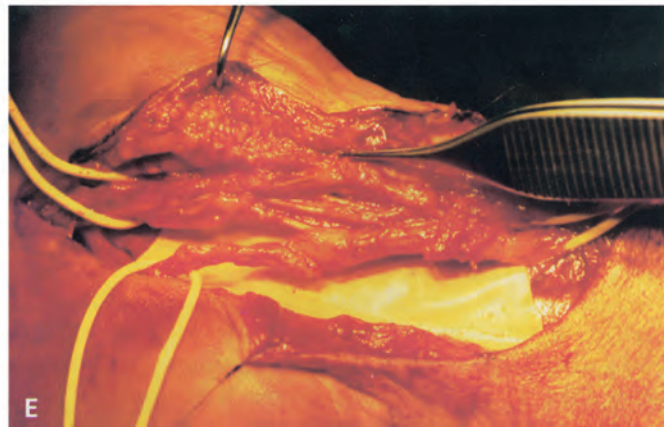
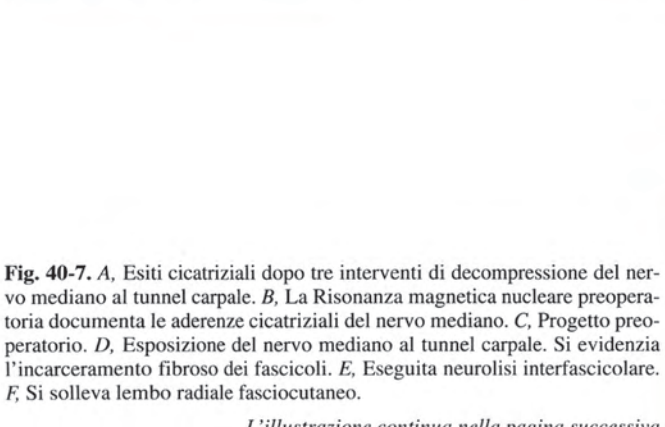
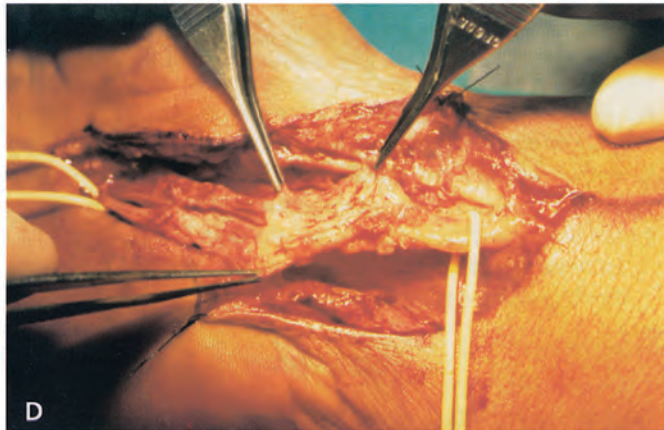
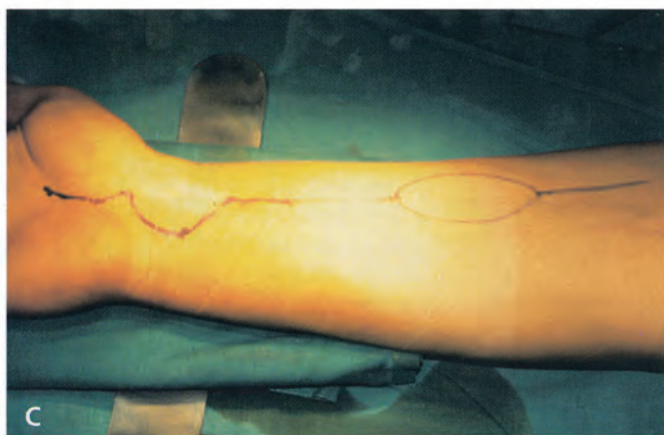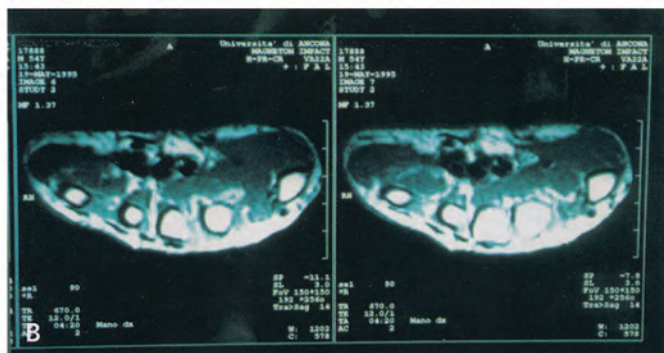

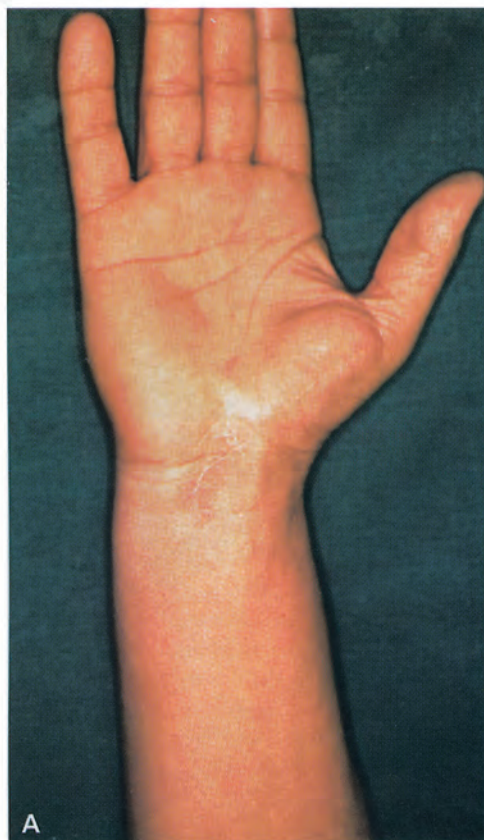
Fig. 40-7. A, Esiti cicatriziali dopo tre interventi di decompressione del nervo mediano al tunnel carpale. B, La Risonanza magnetica nucleare preoperatoria documenta le aderenze cicatriziali del nervo mediano. C, Progetto preoperatorio. D, Esposizione del nervo mediano al tunnel carpale. Si evidenzia l'incarceramento fibroso dei fascicoli. E, Eseguita neurolisi interfascicolare. F, Si solleva lembo radiale fasciocutaneo.

L'illustrazione continua nella pagina successiva

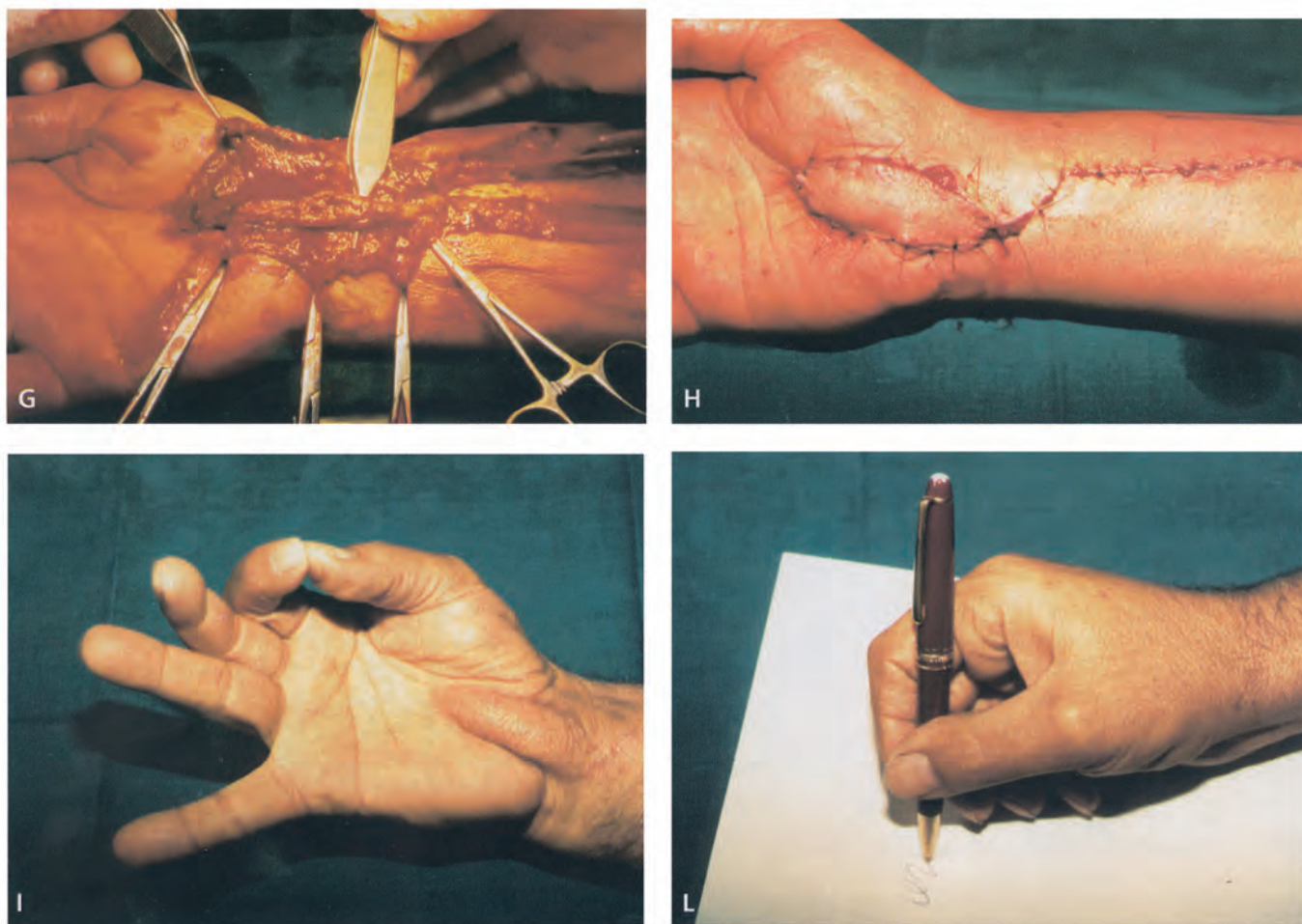


Fig. 40-7. (Continua), *G*, Confezione di un manicotto fasciale attorno al nervo mediano. *H*, Risultato postoperatorio immediato. *I*, Risultato a distanza. *L*, Risultato funzionale.

Metodica operatoria

L'intervento può essere realizzato sia in anestesia generale che plessica. È preferibile utilizzare un campo operatorio esangue in scarico venoso, tale da poter rendere più accurata la dissezione dei vasi, mediante l'applicazione di un tourniquet pneumatico che sarà attivato ad una compressione di 50 mmHg maggiore della pressione sistolica del paziente.

Si avvia l'intervento esponendo ampiamente il nervo mediano, rispettando gli stessi accorgimenti tecnici già descritti per il sollevamento del lembo radiale standard. Infatti l'incisione, compatibilmente con i pregressi interventi, comincia al palmo della mano e si prosegue lungo l'asse longitudinale tracciato dal IV dito verso lo zoccolo intertenare. L'incisione, quindi, viene estesa prossimalmente alla piega flessoria del polso, deviando leggermente in senso radiale a cavallo del tendine del muscolo palmare breve, per poi proseguire linearmente nella porzione mediana dell'avambraccio, estesa dal presunto punto di pivot del lembo, a circa 4 cm dalla stiloide radiale, fino al terzo prossimale dell'avambraccio, a pochi centimetri dalla piega del gomito. Si scolpiscono due lembi cutanei, rispettivamente ulnare e radiale, in modo da poter esporre ampiamente la fascia antibrachiale, ponendo cura a preservare la superficie epifasciale, su cui si manterrà un sot-

tile strato di adipe, il cui spessore minimo sarà compatibile da un lato con la funzione di scorrimento del lembo e dall'altra con la necessità di evitare una eccessiva depressione della zona donatrice.

Si scolpisce, quindi, un lembo adipofasciale rettangolare, la cui lunghezza, tracciata da due incisioni longitudinali parallele, ulnare e radiale, diversamente dal lembo radiale standard, sollevato ad isola, sarà pari a tutta la superficie esposta della fascia antibrachiale, allo scopo di contenere nel lembo tutta la rete vascolare epifasciale, perfusa dal circolo collaterale distale. La larghezza invece, compatibile con l'avvolgimento completo del nervo mediano al polso ed al palmo, coinciderà con l'incisione trasversale della fascia all'estremità del lembo, in prossimità della piega del gomito. Il piano di dissezione deve includere a tutto spessore il tessuto adipofasciale incluso nelle incisioni, preservando l'integrità delle perforanti adipofasciali accolte nello spazio virtuale situato fra tessuto adiposo e fascia, le quali assicurano la tridimensionalità del plesso vascolare che perfonde il lembo, e passa sulla faccia volare dei muscoli flessori dell'avambraccio, rendendo inevitabile la legatura delle perforanti settali di 1-2 mm di diametro, che dalla arteria radiale si portano alla fascia a livello del terzo prossimale e del terzo medio dell'avambraccio.

Analogamente alla tecnica standard, in questa fase della dissezione chirurgica è necessario porre particolare attenzione al rispetto del nervo radiale, che emerge dal bordo ulnare del mm. brachioradiale, ed al nervo cutaneo laterale dell'avambraccio, che dovrà essere identificato durante l'incisione del bordo radiale della fascia al suo terzo prossimale, per poi poterlo proteggere durante la fase della incisione trasversale della fascia ed isolarlo dal tessuto adiposo durante il sollevamento del lembo in senso prossimo distale.

• Il punto di pivot del lembo radiale retrogrado sarà leggermente più prossimale di quello standard, in quanto la vascolarizzazione del lembo stesso si basa sulle perforanti distali dell'arteria radiale, che penetrano nella fascia nello spazio di 5-8 cm. dalla piega flessoria del polso. Sollevato completamente il lembo e verificata la presenza e l'integrità delle perforanti settali distali in numero sufficiente alla sua perfusione, è possibile ruotare il lembo verso il tunnel carpale, assicurandogli una torsione di 90-180° tale da consentire alla superficie di scorrimento, nella sua componente adiposa, di avvolgere il nervo mediano. Il lembo sarà alloggiato e suturato nel tunnel analogamente a quanto già descritto per la tecnica standard. Rimosso il tourniquet si potrà verificare la vitalità del lembo ed eseguire accurata emostasi. La zona donatrice sarà chiusa di prima, dopo posizionamento di drenaggio aspirativo.

IL LEMBO ULNARE

Un lembo assimilabile al lembo radiale, ma vascolarizzato dalla arteria ulnare, è stato descritto nel 1984 da Lovie⁷² e successivamente sviluppato in tutta la sua potenzialità da Guimbertau⁷³. Analogamente a quanto accade per il lembo "cinese", la fascia antibrachiale del versante ulnare del terzo prossimale e terzo medio dello avambraccio, consente di scolpire un lembo fasciale, dotato di tessuto connettivo areolare lasso epifasciale ed eventualmente provvisto di isola cutanea, vascolarizzato dalla arteria ulnare, la quale è a sua volta alimentata controcorrente dalla arteria radiale attraverso l'arcata palmare superficiale. Ne consegue, anche per il lembo ulnare, la necessità dell'assoluta certezza della capacità di compenso dell'arteria radiale nella perfusione ematica della mano, mediante l'esecuzione preoperatoria del test di Allen⁶⁷, integrato dalla flussimetria Doppler eseguita alla arcata palmare superficiale ed alla arteria principale del pollice. Indubbiamente, pur caratterizzato da un mesentere vascolare certamente più tenue e meno ricco di perforanti settali rispetto al lembo radiale, che costringe ad una più attenta valutazione della sede di sollevamento della fascia, questo lembo presenta alcuni vantaggi, ben evidenziati da Guimbertau⁷³:

- La possibilità di includere nel lembo un'isola di cute molto sottile e plicabile, in quanto quasi priva di tessuto adiposo e virtualmente glabra, quindi più compatibile con lo spessore e la testura dei tegumenti del palmo della mano.
- La zona donatrice, rispetto al lembo radiale, offre risultati estetici più gradevoli, in quanto consente una chiusura di prima più agevole e senza tensione. La cicatrice, posizionata lateralmente, sarà infatti poco evidente e gravata da una bassa incidenza di sequele, quali dolore ed ipertrofia. Mentre l'eventuale innesto di cute attecchirà più agevolmente sul letto muscolare dei flessori delle dita, sprovvisto di strutture tendinee.

- Un punto di rotazione del lembo più distale rispetto al lembo radiale, dislocabile fino al palmo della mano, tale da compensare totalmente il minor arco di rotazione del lembo imposto dal vincolo anatomico della sede obbligatoria delle perforanti settali.
- Il sacrificio dell'arteria ulnare, inoltre, non determina la devascolarizzazione del nervo ulnare e non prevede, quindi, turbe funzionali sintomatiche.

Nonostante tali vantaggi, molti Autori tuttora esprimono riluttanza nell'utilizzare questo lembo a flusso invertito sulla base di una presunta dominanza della arteria ulnare nella perfusione dell'arcata palmare superficiale rispetto alla arteria radiale.

Note di anatomia vascolare

La vascolarizzazione del lembo ulnare si realizza attraverso alcune perforanti settali che, in numero variabile ma esiguo, da 1 a 3, situate al confine fra terzo medio e terzo prossimale dell'avambraccio, si portano dall'arteria ulnare a vascolarizzare la fascia antibrachiale corrispondente, accolte in un tenue mesentere situato nel setto situato fra il muscolo flessore ulnare del carpo ed il muscolo flessore superficiale delle dita. Queste perforanti, solitamente, nutrono direttamente la fascia, ma a volte possono presentare un decorso ascendente indiretto, perforando il ventre del mm. Flessore ulnare del carpo, e sono stati segnalati casi in letteratura di completa mancanza di collegamento vascolare fra l'arteria ulnare e la fascia soprastante⁷². Il drenaggio venoso del lembo ulnare ad isola, è mediato da un plesso di vene comitanti profonde che, analogamente al lembo radiale a flusso invertito, costituisce una vera e propria rete di vasi avvolgente l'arteria ulnare, attraverso il quale il flusso ematico è in grado di evitare le ostruzioni valvolari mediante continui cambiamenti direzionali, assicurando il ritorno venoso controcorrente del lembo.

Metodica operatoria

La metodica operatoria è speculare a quella già descritta per l'impiego del lembo radiale in quanto alla prima fase perfettamente sovrapponibile, di esposizione ed eventuale sbrigliamento del nervo mediano al palmo ed al polso, segue lo scollimento dei due lembi cutanei, radiale ed ulnare, utili all'esposizione della fascia antibrachiale del versante ulnare dell'avambraccio.

Per tale motivo l'incisione cutanea palmare, giunta alla piega del polso, in corrispondenza del tendine palmare lungo, devierà leggermente in senso ulnare, anziché radiale, e seguirà in senso disto prossimale l'asse longitudinale del lembo ulnare che dal processo pisiforme del carpo giunge fino all'epicondilo dell'ulna. Lungo quest'asse si incide la cute linearmente fino a raggiungere il terzo prossimale dell'avambraccio, in prossimità della piega del gomito. Il lembo fasciale, eventualmente provvisto di un'isola di cute utile a distanziare l'eminanza tenare da quella ipotenare, viene scolpito alla giunzione del terzo medio e terzo prossimale dell'avambraccio, ove solitamente si riscontrano le perforanti settali. Dopo aver quindi scolpito i lembi cutanei radiale ed ulnare, per un tratto sufficiente alla esposizione della fascia antibrachiale, si incide la fascia del versante radiale sollevando così inizialmente la metà radiale del lembo lungo il piano subfasciale fino a raggiungere il setto delimitato rispettivamente dai muscoli palmare lungo e flessore-

re superficiale delle dita, sul versante radiale, e dal muscolo flessore ulnare del carpo, sul versante ulnare. Si espone così il meso che congiunge l'arteria ulnare alla fascia soprastante, acquisendo una visione diretta ed inequivocabile della posizione delle perforanti settali ascendenti che nutrono il lembo ulnare. Ciò consente di delimitare con precisione la posizione del lembo di fascia rispetto la sua vascolarizzazione e le sue dimensioni. Si solleva quindi il versante ulnare del lembo, rispettando il piano di dissezione subfasciale, fino al setto intermuscolare, ove, scavalcato il nervo ulnare, la dissezione prosegue sotto il mesentere contenente l'arteria ulnare e le sue perforanti settali ascendenti. Talvolta questi rami perforanti non giungono direttamente alla fascia antibrachiale, ma attraversano più o meno profondamente il muscolo flessore ulnare del carpo, rendendo più difficoltosa la dissezione dei vasi e talvolta obbligano alla inclusione di porzioni rilevanti di tessuto muscolare nel lembo. A questo punto si incide trasversalmente la fascia, legando e sezionando l'arteria ulnare all'estremità prossimale del lembo, dopo aver verificato che la sezione del vaso sia distale alla biforcazione dell'arteria interossea comune. Si prosegue quindi il sollevamento del lembo in senso distale mediante dissezione fino al polso dell'arteria ulnare, che deve essere separata dal contiguo nervo ulnare, ponendo cura a limitarne il più possibile la devascolarizzazione, pur tuttavia legando tutti i rami arteriosi ulnari a destinazione nervosa ed osteotendinea.

Una volta ruotato il lembo, l'utilizzo della fascia nella ricostruzione dell'apparato di scorrimento del nervo Mediano e dell'eventuale isola di cute nella reintegrazione della regione intertenare sarà analogo a quanto descritto per il lembo radiale (Fig. 40-8, A-G). Poiché il margine prossimale del lembo ulnare, vincolato dalla localizzazione delle perforanti settali al confine fra terzo prossimale e terzo medio, determina un arco di rotazione poco ampio, ove sia necessario, ai fini di un corretto e completo avvolgimento del nervo mediano al carpo, è possibile dislocare distalmente il punto di pivot del lembo, prolungando la dissezione dell'arteria ulnare fino al palmo.

LEMBO INTEROSSEO POSTERIORE

Descritto da Zancolli ed Angrigiani^{74,75} e successivamente precisato nella sua anatomia vascolare e nelle sue molteplici applicazioni da parte di numerosi Autori^{76,77,78}, questo lembo è stato accolto con entusiasmo per il trattamento dei traumi della mano, in quanto possiede gli stessi vantaggi applicativi dei lembi ad isola scolpiti sulla faccia volare dell'avambraccio, ma, a differenza di questi, presenta l'enorme vantaggio di non interrompere gli assi arteriosi principali.

Note di anatomia vascolare

Il lembo interosseo posteriore è vascolarizzato controcorrente dalla arteria interossea posteriore, che, nata dalla arteria interossea comune nel terzo prossimale dell'avambraccio, si porta dorsalmente scavalcando la corda obliqua e, perforando la membrana interossea, penetra nella loggia posteriore dell'avambraccio in un punto situato alla congiunzione dei due terzi distali ed il suo terzo prossimale. Decorre quindi in senso prossimo distale verso il polso, accolta nel setto muscolare situato fra l'estensore ulnare del carpo e l'estensore del V dito, seguendo un tragitto rappresentato dalla linea che congiunge l'epicondilo alla

articolazione radiocubitale inferiore. In prossimità del polso l'arteria interossea posteriore decorre lateralmente alla testa dell'ulna, più o meno aderente al periostio, e quindi termina ramificandosi nell'arcata dorsale del carpo dopo aver formato al di sotto dei tendini estensori una anastomosi con l'arteria interossea anteriore, la cui presenza è fondamentale per l'allestimento del lembo interosseo posteriore ad isola, a flusso invertito. L'arteria interossea posteriore, lungo il suo decorso nel setto muscolare, dà origine a rami collaterali diretti ai muscoli abduuttore lungo ed estensore lungo del pollice, così come per l'estensore proprio dell'indice, nonché numerose perforanti settali fasciocutanee, la cui distribuzione nel segmento di arteria interossea posteriore compreso fra la testa dell'ulna e l'arteria interossea ricorrente, ramo principale che penetra il muscolo supinatore, ci permette di individuare tre distinti modelli vascolari⁷⁷.

- Tipo I: è caratterizzato da due gruppi di rami perforanti, uno distale e l'altro prossimale, adiacente all'origine dell'arteria ricorrente, costituiti ognuno da 3 o 4 vasi ascendenti.
- Tipo II: costituito da numerosi e piccoli rami situati lungo tutta la lunghezza dell'arteria interossea posteriore a 1-2 cm di intervallo l'un dall'altro. Rappresenta il modello vascolare più frequente.
- Tipo III: caratterizzato da sporadiche e distanziate perforanti distali, e da una perforante prossimale di grosso calibro, adiacente alla arteria interossea ricorrente, con la quale spesso condivide l'origine dall'arteria principale. È la situazione anatomica meno frequente.

In tutti i modelli vascolari, tuttavia, la perforante settocutanea di calibro maggiore nasce dal segmento prossimale dell'arteria, subito distale al muscolo supinatore.

Analogamente a quanto accade per i lembi radiale ed ulnare, tutti i rami arteriosi settali, a livello della fascia dorsale dell'avambraccio, si anastomizzano a formare una fitta rete di vasi, da cui scaturisce parallelamente un plesso di vene che confluiscono a livello dei peduncoli settali a formare le vene comitanti, che a loro volta drenano nelle due vene comitanti principali, satelliti dell'arteria interossea posteriore.

Metodica operatoria

È possibile scolpire sulla faccia posteriore dell'avambraccio un lembo fasciale o fasciocutaneo ad isola a flusso invertito, basato sulla arteria interossea posteriore, provvisto di un ampio arco di rotazione tale da raggiungere agevolmente il dorso della mano, il primo spazio, e la regione carpale fino al palmo.

La pianificazione del lembo prevede una posizione dell'arto superiore a gomito flesso ed avambraccio pronato, che consente di individuare correttamente e disegnare l'asse del lembo che dall'epicondilo si porta all'articolazione radiocubitale inferiore. Lungo quest'asse si individua il punto di emergenza dell'arteria interossea posteriore, situato al confine fra terzo medio e terzo prossimale dell'avambraccio, ad una distanza media dall'epicondilo laterale di circa 9 cm. Si disegna quindi il lembo centrandolo su tale punto di emergenza lungo l'asse maggiore, determinato dalla linea epicondilo radiocubitale, cercando di estendere l'incisione in senso distale in modo da includere nel lembo il maggior numero di perforanti settali.

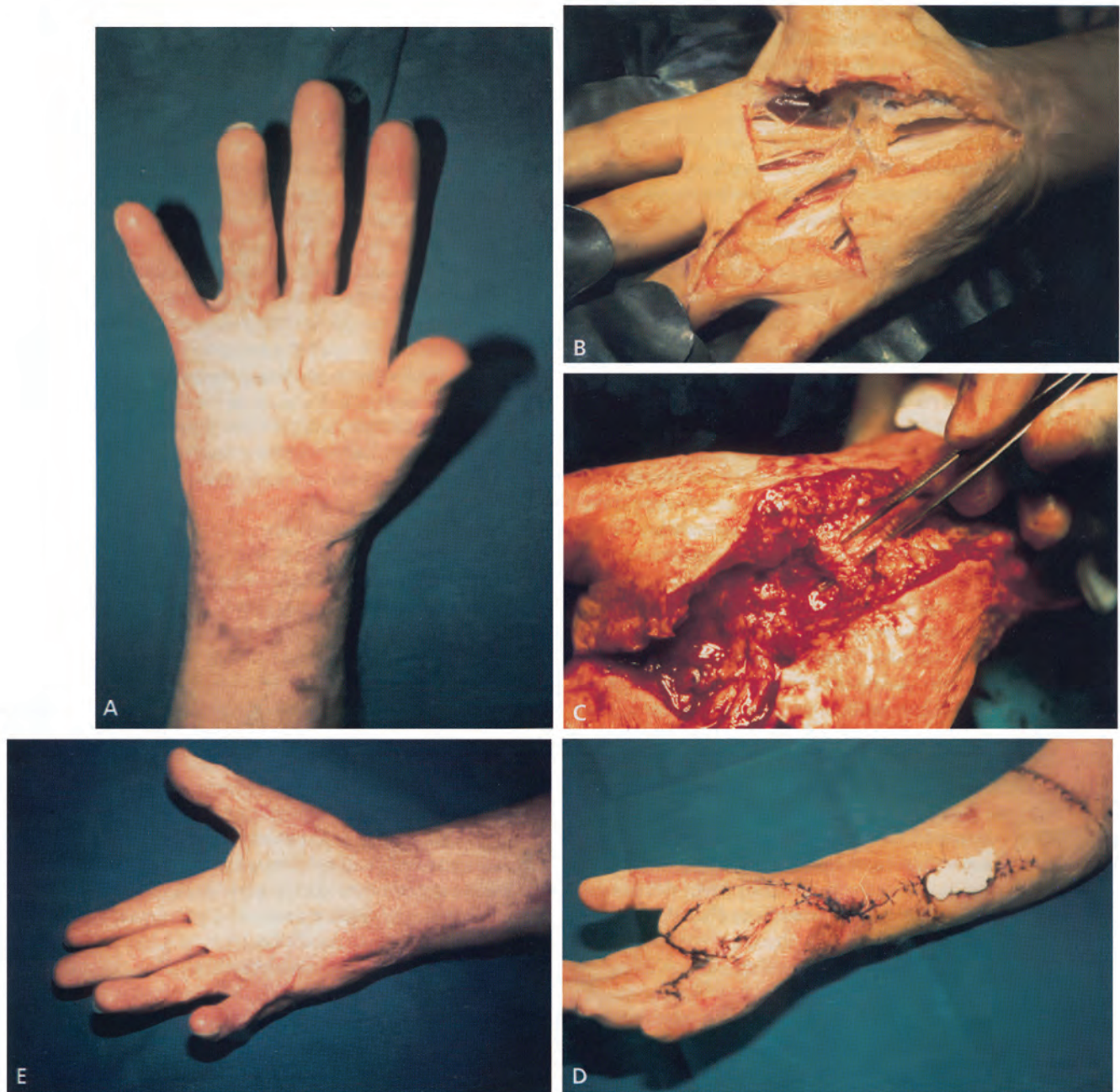

Fig. 40-8. A, Esiti di ustione termica al palmo e al polso della mano destra. Aspetto preoperatorio. B, Incisione a croce del palmo della mano con esposizione del nervo mediano al tunnel carpale. Sbrigliamento delle sue aderenze con il legamento trasverso del carpo. C, Dopo neurolisi del mediano si ricostruisce il legamento trasverso del carpo. D, Risultato postoperatorio immediato. Il lembo ulnare a peduncolo distale è stato ruotato al palmo: la fascia ha coperto il nervo mediano; l'isola di cute ha reintegrato la perdita di sostanza. E, Risultato postoperatorio differito.

L'illustrazione continua nella pagina successiva

Si incide la cute al polso lungo l'asse del lembo, si incide la fascia e si divarica l'estensore del V dito dal muscolo estensore ulnare del carpo, per poter isolare l'arteria interossea posteriore nel suo tratto più distale, in quanto il riscontro intraoperatorio della sua presenza è garanzia dell'anastomosi con l'arteria interossea anteriore. Si prolunga quindi l'incisione lungo il bordo radiale dell'isola cutanea, qualora pianificata, e si approfonda la dissezione fino a comprendere la fascia che ricopre il muscolo estensore comune delle dita. Si solidarizza la fascia alla cute con alcuni punti di sutura per evitare lo slaminamento del lembo, e si

divarica radialmente il muscolo estensore del V dito, per esporre il peduncolo del lembo e porre in evidenza la disposizione delle perforanti su cui basare il sollevamento del lembo stesso. Procedendo in tal modo è possibile adeguare il disegno del lembo alla posizione delle perforanti, modificandolo sia in senso distale che prossimale, ovvero estendendo la dissezione ad includere almeno una o due perforanti di grosso calibro.

Una volta identificata, infatti, la posizione delle perforanti, si completa l'incisione cutanea circoscrivendo il lembo sul versante ulnare, e, completata così l'esposizione del setto muscolare, si lega

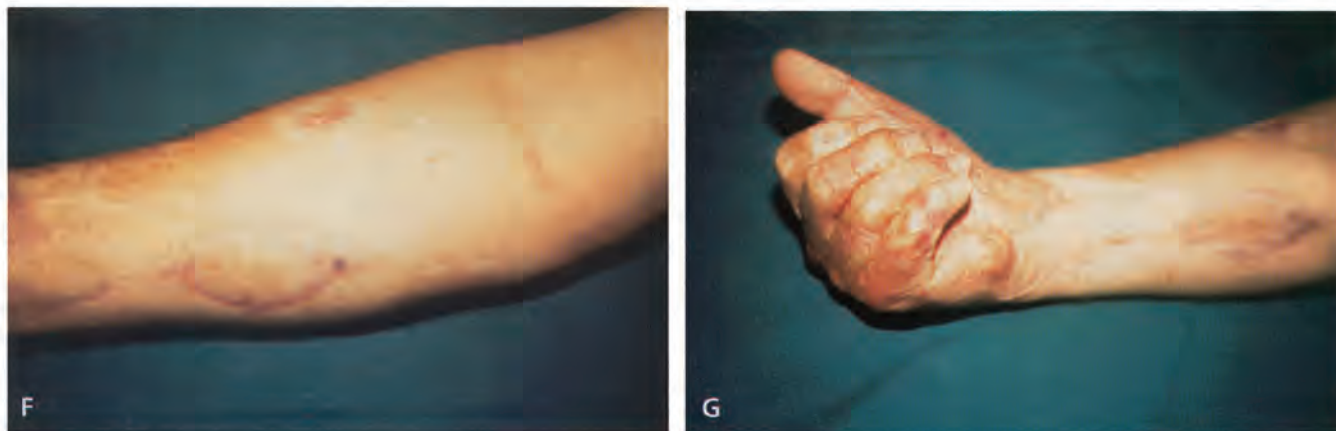


Fig. 40-8. (Continua), F, Risultato postoperatorio differito della zona donatrice. G, Risultato funzionale.

e seziona l'arteria interossea posteriore al margine prossimale del lembo, subito dopo l'emergenza della perforante inclusa nel lembo.

Qualora si sia pianificato un lembo esclusivamente fasciale, l'incisione cutanea risulterà rettilinea lungo l'asse del lembo ed, esposta la fascia, mediante il sollevamento adeguato di due lembi cutanei radiale ed ulnare, le incisioni tansfasciali e la dissezione del peduncolo seguiranno la medesima tecnica descritta.

La dissezione del lembo viene quindi completata in senso prossimo distale sollevando il setto contenente il peduncolo interosseo, vascolarizzato controcorrente, legando selettivamente tutti i rami muscolari incontrati. A livello del terzo distale dell'avambraccio, il peduncolo è avvolto da un manicotto osteofibroso aderente al periostio dell'ulna, che rende leggermente più indaginata la dissezione. Superato questo tratto si giunge al punto di pivot del lembo ove è possibile evidenziare l'anastomosi a T, a pieno canale con l'arteria interossea anteriore, che svolge un ruolo importante, ma non esclusivo, nella perfusione del peduncolo interosseo posteriore. Tuttavia, pur essendo possibile estendere la dissezione dell'arteria interossea posteriore distalmente, procedendo a legatura della anastomosi e pedunculando il lembo sulla arcata dorsale del carpo, è consigliabile ogni qualvolta sia possibile non rinunciare a questa fondamentale via di afflusso del lembo. Completato il sollevamento, si ruoterà il lembo verso la regione carpale, o mediante un tunnel sottocutaneo, caratterizzato da un'ampiezza adeguata ed un'accurata emostasi, oppure a cielo aperto, incidendo la cute a cavallo dell'ulna in senso dorso volare, e prossimo distale (Fig. 40-9, A-F).

L'esposizione del nervo mediano al tunnel carpale ed il suo avvolgimento per l'intera circonferenza viene eseguito con tecnica standard, pur con le limitazioni dimensionali che comunque il lembo interosseo posteriore presenta rispetto i lembi radiale ed ulnare, ovvero con una minore superficie di fascia disponibile per l'avvolgimento, ed una minore estensione longitudinale lungo il decorso del nervo mediano.

CASISTICA

Dall'ottobre 1989 al febbraio 1997 sono stati trattati dagli Autori dodici pazienti, sette donne e cinque uomini, di età compresa fra 38 e 76 anni (età media di 56 anni), i quali la-

mentavano grave sintomatologia dolorosa nel territorio di distribuzione del nervo mediano dopo molteplici interventi di decompressione del nervo mediano al tunnel carpale.

Sette pazienti avevano una storia di 2 precedenti interventi di decompressione del nervo mediano al polso; tre avevano subito addirittura 3 interventi in precedenza, mentre una paziente aveva alle spalle una sola esperienza chirurgica. In tutti questi casi, caratterizzati da una scorretta metodica di decompressione del nervo mediano nel primo intervento, si è provveduto alla ricostruzione dell'apparato di scorrimento mediante la rotazione di un lembo di fascia antibrachiale ad isola. In ben dieci casi è stato utilizzato il lembo radiale; solo in un caso abbiamo impiegato il lembo interosseo posteriore. Il dodicesimo paziente della casistica, infine, si distingue per una storia clinica diversa in cui l'indicazione alla ricostruzione del palmo della mano scaturiva soprattutto dalla necessità di correggere i deficit funzionali determinati dagli esiti cicatriziali di un'ustione termica da pressa calda, pur essendo presente una sindrome compressiva del nervo mediano. In questo caso è stato utilizzato il lembo ulnare fasciocutaneo ad isola.

La sintomatologia lamentata da tutti i pazienti era tale da impedirne le usuali mansioni correlate al vivere quotidiano, e solo tre di questi pazienti riferivano un periodo di alcuni mesi liberi da sintomatologia dopo il primo intervento. Dopo il secondo intervento di decompressione del nervo mediano, associata solitamente a neurolisi, il periodo di benessere, seppur presente in tutti i casi, non ha mai superato i 6 mesi, e solo un paziente su tre ha beneficiato di una remissione della sintomatologia dopo il terzo intervento chirurgico.

La sintomatologia riferita era caratterizzata da dolore e parestesie al polso ed alle prime 3 o 4 dita del versante radiale.

Il dolore, quale sintomo principale, era descritto come spontaneo ed urente o come puntorio o addirittura trafittivo in seguito a lievi stimolazioni tattili della cute interessata dalla innervazione metamERICA del nervo mediano.

Le definizioni più frequentemente utilizzate dai pazienti per descrivere l'iperalgia sono state quelle di "scosse elettriche" e "bruciore intenso".

Uno dei suddetti pazienti ha tentato il suicidio in seguito all'intolleranza di tale sintomatologia.

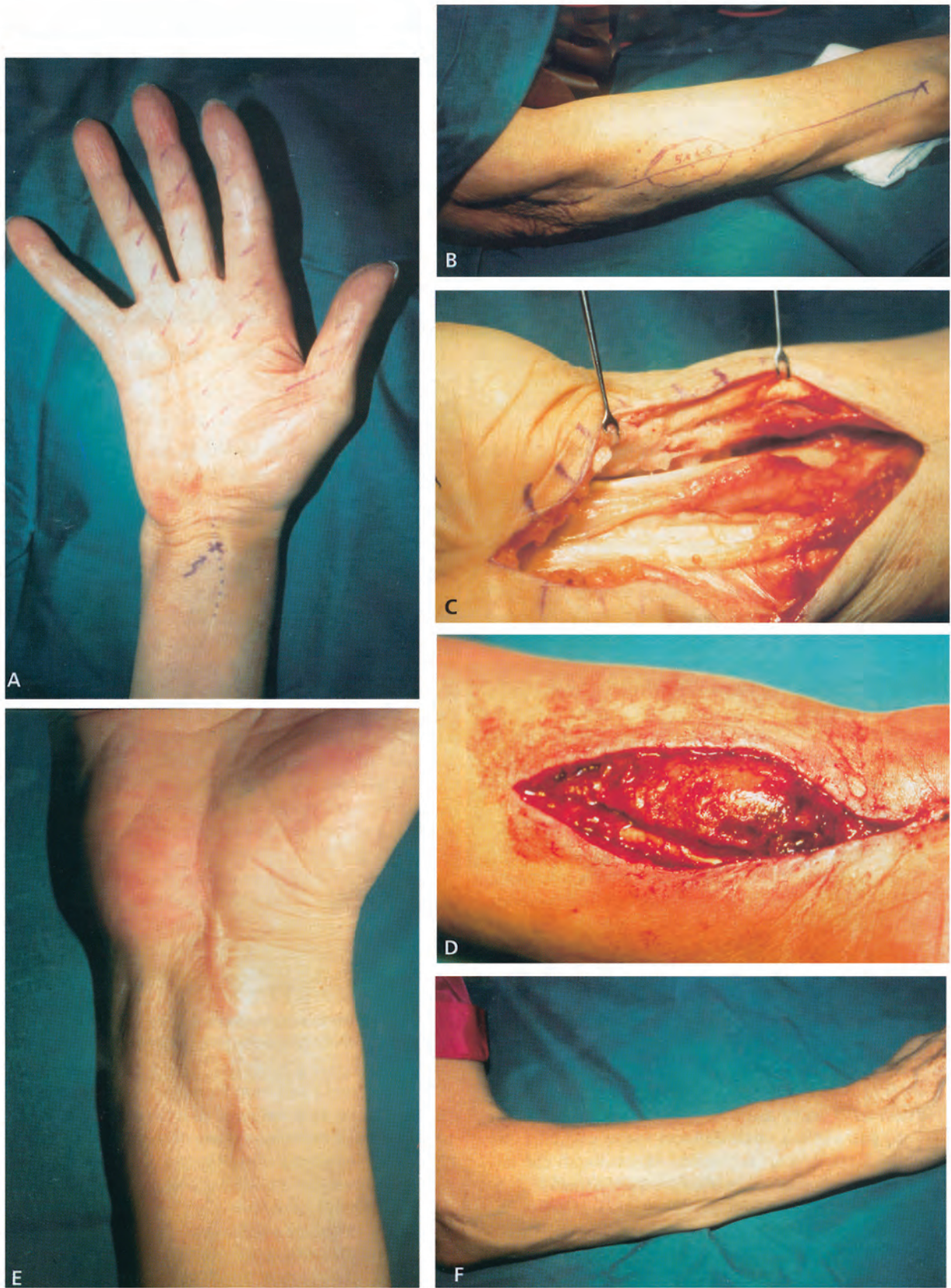

Fig. 40-9. A, Aspetto preoperatorio in progressivo intervento di decompressione del nervo mediano al tunnel carpale. La *freccia* indica la sede del Tinel positivo: sospetto neurinoma. Il *tratteggio* indica l'area palmare di parestesie. B, Progetto preoperatorio del lembo interosseo dorsale fasciocutaneo: la fascia ricostruirà l'apparato di scorrimento del nervo mediano. C, Esposizione del nervo mediano al polso: si evidenzia neurinoma in continuità. D, Asportata in V giornata dall'intervento l'isola di cute ischemica, è possibile verificare la buona perfusione ematica del manicotto fasciale attorno al nervo. E, Risultato postoperatorio differito. F, Risultato postoperatorio differito della zona donatrice.

L'atrofia dell'eminanza tenare era presente in ben sette casi e nove presentavano anche chiara positività ai segni di Tinel e Phalen, mentre solo in uno dei dodici pazienti trattati questi segni clinici risultavano sfumati.

RISULTATI

I pazienti sono stati periodicamente controllati secondo un protocollo prestabilito, basato sulla comparazione dei dati postoperatori con quelli acquisiti prima dell'intervento. Sono stati richiesti ai pazienti commenti circa le caratteristiche del dolore, il recupero della sensibilità pulpale delle dita innervate dal mediano e la capacità di svolgere l'attività lavorativa e le normali occupazioni giornaliere. Si è inoltre posto in evidenza se il trauma si fosse verificato sul luogo di lavoro, e ne fosse scaturita una richiesta di indennizzo assicurativo.

In particolare i pazienti sono stati invitati a rispondere ad un questionario mediante il quale si è cercato di quantificare la gravità del sintomo dolore, sia nel periodo preoperatorio che postoperatorio ed al momento del test, mediante una soggettiva graduazione del dolore da "0" (asintomatico) a "10" (dolore intollerabile). Si sono inoltre accertate le modificazioni della sensibilità, comparando sia la discriminazione di due punti, che le sensazioni soggettive di parestesia, con quelle verificate prima dell'intervento.

La media del follow-up è stata di 4 anni, con un range compreso fra 12 mesi e 61 mesi.

Alla fine del follow-up i risultati sono stati classificati in 4 gruppi:

Eccellente: paziente asintomatico tornato alla precedente attività lavorativa.

Buono: paziente sintomatico ma con periodi di benessere ampiamente prevalenti sui periodi caratterizzati dalla ricomparsa di dolore e parestesie che, tuttavia, non impediscono il pieno utilizzo della mano.

Discreto: dolore e parestesie persistenti, ma ridotte di intensità rispetto al periodo preoperatorio.

Scarso: sintomatologia immutata od aggravata dall'intervento.

Tutti i pazienti trattati hanno riacquisito l'uso pieno della mano, con un miglioramento della sensibilità tattile.

In particolare, l'analisi dei dati raccolti ha consentito di evidenziare un risultato eccellente in due pazienti, con totale scomparsa dei sintomi, pieno ritorno alla precedente attività lavorativa, nonché con una capacità discriminativa pulpale del tutto normale.

Un risultato buono si è registrato in ben otto pazienti su dodici trattati, evidenziando statisticamente come il risultato più probabile è il ritorno all'uso della mano, ma caratterizzato da periodi intermittenti di parestesie dolorose spontanee delle dita ed iperestesia dolorosa della cicatrice al polso, evocata dalla semplice palpazione.

Un solo paziente, infine, ha conseguito un risultato discreto, ovvero caratterizzato dalla semplice riduzione dell'intensità della sintomatologia, con la quale è comunque costretto a convivere, sviluppando una evidente intolleranza psicologica ad uno stato patologico cronico e privo di periodi di accettabile benessere.

Peraltro quest'ultimo paziente lamentava prima dell'intervento una sintomatologia dolorosa molto importante, che, ingenerando uno stato di profonda depressione, lo aveva spinto a tentare il suicidio.

Infine due degli otto pazienti con risultato buono, hanno in corso pendenze medico legali ai fini del riconoscimento assicurativo dell'invalidità civile.

INDICAZIONI E CONTROINDICAZIONI

L'indicazione all'utilizzo dei lembi di fascia antibrachiale nel trattamento delle recidive della STC, scaturisce dalla necessità di ricostruire l'apparato di scorrimento del nervo mediano in tutti quei casi in cui il fallimento dei precedenti interventi di decompressione si associ allo sviluppo di tenaci aderenze cicatriziali che strangolano il tronco nervoso all'interno del canale.

Risulta quindi importante distinguere clinicamente la semplice recidiva, secondaria ad una scorretta manovra chirurgica, dai casi complicati dall'obliterazione cicatriziale dell'apparato di scorrimento del nervo. Il sintomo fondamentale che ci permette, in sede di diagnosi differenziale, di distinguere le diverse situazioni patologiche e quindi di programmare correttamente l'intervento chirurgico riparativo, è certamente il dolore.

L'analisi delle caratteristiche del dolore, infatti, associata alla valutazione oggettiva degli altri parametri clinici e strumentali, consente di schematizzare due situazioni fondamentali, a cui corrispondono due differenti approcci terapeutici:

Recidiva o persistenza della compressione del nervo mediano al canale carpale

È caratterizzata dalla persistenza dello stesso dolore trafittivo, episodico, lamentato preoperatoriamente dal paziente, associato a parestesie ed ipoestesia digitale, con un esame obiettivo compatibile per compressione del nervo mediano al tunnel carpale, in presenza di un riscontro elettromiografico.

In questo caso, dopo la verifica intraoperatoria della causa della recidiva, si procederà esclusivamente ad un intervento di "neurolisi esterna", ovvero superficiale all'epinevrio¹⁵, utilizzando tuttavia una via di accesso che consenta una più ampia esposizione del nervo mediano adeguata al trattamento di una recidiva.

L'intervento di neurolisi esterna, in questi casi, vuol limitarsi a liberare il nervo mediano dalle aderenze cicatriziali, ma inevitabilmente determina anche l'exeresi del tessuto connettivo in continuità con l'epinevrio, depauperando il tessuto di scorrimento. Fortunatamente, però, l'eccellente capacità rigenerativa degli elementi che costituiscono l'apparato di scorrimento, associato ad una precoce rieducazione motoria, consente di raggiungere la guarigione attraverso il progressivo decadimento della sintomatologia.

Sviluppo di tenaci aderenze cicatriziali epinevriali del nervo mediano e conseguente oblitterazione dell'apparato di scorrimento

Alla compressione si associa lo stiramento da trazione meccanica del tronco nervoso durante i movimenti di scorrimento nel canale del carpo. Progressivamente si completa l'intrappolamento cicatriziale del nervo a cui può seguire la

penetrazione fibroblastica endoneurale che ne determina un grave sovvertimento strutturale, definito da Lundborg "sindrome minicompartimentale"^{12,79} che alla torsione dei fascicoli associa l'amputazione dei vasi e l'incremento da stasi della pressione endoneurale,^{80,12,81}. Da tutto ciò deriva una grave sofferenza ischemica del nervo.

Parallelamente si registra l'evoluzione delle caratteristiche del dolore, che diventa prevalentemente urente ed ingravesciente, intervallato da acuzie di dolore trafittivo durante i movimenti attivi della mano. Successivamente il dolore urente diventa continuo, intollerabile ed incompatibile con la vita di relazione in quanto incoercibile, resistente a qualsiasi terapia farmacologica e fisica. Compaiono infine le manifestazioni tipiche della sindrome simpatica riflessa, che caratterizzano la tendenza del paziente all'immobilità ed all'impotenza funzionale, fino alla vera e propria algodistrofia. In questa fase tendono ad instaurarsi anche turbe psicologiche che rendono difficile la diagnosi differenziale fra dolore organico irriducibile e dolore prevalentemente psicogeno.

Davanti a situazioni anatomocliniche di questa portata, la semplice neurolisi superficiale non sarà più sufficiente così che lo sbrigliamento cicatriziale del nervo mediano andrà completato da una "neurolisi interna" e dall'avvolgimento del tronco nervoso in un lembo di fascia antibrachiale, allo scopo di ricostruirne l'apparato di scorrimento.

Per quanto riguarda la neurolisi interna, è importante sottolineare come tale metodica debba limitarsi a conseguire la decompressione del tronco nervoso mediante una semplice neurotomia epifascicolare, eventualmente completata dalla neurolisi interfascicolare, ovvero dalla exeresi del tessuto fibroso franco penetrato fra i fascicoli nervosi, allo scopo di correggerne la torsione. L'exeresi globale ed indistinta del tessuto interfascicolare, infatti, comporterebbe anche l'ablazione dei vasi che perfondono il tessuto nervoso, in quanto non è possibile distinguere il paranevrio fibrotico dall'epinevrio epifascicolare. La neurolisi interna, quindi, va riservata solo a casi ben selezionati, caratterizzati, al riscontro intraoperatorio, da una spiccata fibrosi interfascicolare. Quando eseguita nella sua forma più aggressiva e radicale, risulta inevitabilmente gravata da sequele quali lo sviluppo di multipli neuromi endoneurali, la riduzione della perfusione ematica dei fascicoli, e la recidiva della fibrosi cicatriziale endoneurale¹⁵.

Completata la fase di sbrigliamento del nervo mediano dal tessuto cicatriziale, si procederà alla ricostruzione dell'apparato di scorrimento mediante l'avvolgimento del nervo mediano in un lembo di fascia antibrachiale. Ciò consentirà non solo di separare definitivamente il nervo mediano dai tessuti cicatriziali circostanti, ma anche di recuperare la capacità di movimento in assenza di dolore e di rivascolarizzarlo attraverso un meccanismo di neoangiogenesi.

A nostro giudizio la metodica più affidabile nel soddisfare tali requisiti è rappresentata dal lembo radiale⁵⁴ che si distingue dal lembo interosseo posteriore, per una superficie di fascia più ampia, e dal lembo ulnare, per una vascolarizzazione più affidabile.

Solitamente scolpito come lembo ad isola a flusso invertito, è utilizzabile anche come lembo libero, qualora non sia competente il ruolo vicariante dell'arteria ulnare nella vascolarizzazione della mano.

Tuttavia, i risultati terapeutici offerti da questa metodica sono caratterizzati da una significativa variabilità che va dal risultato eccellente del completo recupero funzionale della mano in assenza di dolore e ritorno all'attività lavorativa, al risultato buono o discreto, caratterizzato rispettivamente dalla ricomparsa episodica o dal persistere in forma attenuata della sintomatologia. Tale variabilità, a nostro avviso, scaturisce dalla difficoltà di selezionare con precisione i pazienti attraverso una puntuale correlazione fra sintomatologia ed alterazioni patologiche delle strutture nervose.

In particolare risulta difficile, in sede di diagnosi differenziale, individuare il profilo del paziente candidato a questo tipo di intervento, distinguendo i pazienti affetti da dolore organico, dai casi caratterizzati da una forte componente psicogeno-emotiva capace di amplificare notevolmente la percezione del dolore.

In questi ultimi pazienti consideriamo assolutamente controindicato il trattamento chirurgico.

Quindi ogni intervento chirurgico mirante a risolvere una sindrome dolorosa severa, generata da lesioni gravi del nervo mediano, deve essere preceduto da una valutazione analitica del paziente allo scopo di quantificare la componente di tipo funzionale del dolore distinguendo con precisione i pazienti affetti dal dolore organico da quelli affetti da dolore prevalentemente funzionale, in cui il trattamento chirurgico è destinato all'insuccesso. Analogamente è importante individuare quei casi caratterizzati da amplificazione psicogena del dolore, spesso sostenute da controversie di tipo assicurativo.

In tal senso Mackinnon¹⁸ ha proposto quale metodo di selezione un "Questionario del Dolore" in grado di individuare una graduatoria basata sulla quantificazione di tre parametri:

- **Mappa della distribuzione anatomica del dolore:** il paziente è invitato a disegnare su un diagramma corporeo la distribuzione anatomica del dolore. Se riferirà una distribuzione anatomicamente non compatibile con le lesioni nervose, il test sarà positivo.
- **Descrizione del dolore:** il paziente risulterà positivo al test se sceglierà dalla lista più di tre aggettivi per descrivere il dolore.
- **Punteggio:** viene sottoposto al paziente un questionario sul dolore a risposte multiple. Un punteggio finale superiore a 14 individuerà il paziente positivo al test.

La positività ai test individua i pazienti affetti da dolore prevalentemente funzionale, per i quali è controindicato il trattamento chirurgico.

La sintesi di tali conclusioni è riportata in un diagramma a tre circonferenze che si intersecano, ognuna delle quali esprime uno dei tre settori che compongono il test (Fig. 40-10).

Dall'interpretazione del grafico si evince che la collocazione del paziente in due o tre delle aree di intersezione delle circonferenze sconsiglia decisamente il trattamento chirurgico per la soluzione del dolore.

La positività ad una sola area è da valutare mediante attenta analisi psichiatrica.

Il paziente candidato ideale al trattamento chirurgico si colloca fuori dalle aree contemplate.

Bibliografia

1. Phalen GS : Reflections on 21 years' experience with the carpal tunnel syndrome. *JAMA* 212:1365-7, 1970
2. Hybbinette CH, Mannerfelt L : The carpal tunnel syndrome: a retrospective study of 400 operated patients. *Acta Orthop Scand* 46:610-20, 1975.
3. MacDonald RI, Lichtman DM, Hanlon JJ, et al: Complications of surgical release for carpal tunnel syndrome. *J Hand Surg* 3:70-6, 1978.
4. Kulick MI, Gordillo G, Javidi T, et al: Long term analysis of patients having surgical treatment for carpal tunnel syndrome. *J Hand Surg* 11A:59-66, 1976.
5. Wadstroem J, Nigst H: Reoperation for carpal tunnel syndrome: a retrospective analysis of 40 cases. *Ann Chir Main* 5:54-8, 1976.
6. MacKinnon SE: Secondary carpal tunnel surgery. *Neurosurg Clin N Am* 2:75-91, 1991.
7. Langlois ND, Linscheid RL: Recurrent unrelieved carpal tunnel syndrome. *Clin Orthop* 83:41-7, 1972.
8. Kessler FB: Complications of the management of carpal tunnel syndrome. *Hand Clin* 2:401-6, 1976.
9. Lang J: Ueber das bindegewebe und die gefaesse der nerven. *Anat Uud Embryol* 123:61, 1962.
10. Van Beek A, Kleinert HE: Practical microneurolysis. *Orthop Clin North Am* 8:357, 1977.
11. Krstic R: Die gewebe des menschen und der saugtiere. Berlin, Springer-Verlag, 1978.
12. Lundborg G: The intrinsic vascularization of human peripheral nerves: structural and functional aspects. *J Hand Surg* 4(1):34-41, 1979.
13. Millesi H, Zoch G, Rath T: The gliding apparatus of peripheral nerve and its clinical significance. *Ann Hand Surg* 9(2):87-97, 1990.
14. Millesi H, Beer R, Reishner R., et al: Stress and strain in peripheral nerves. Comunicazione presentata al 3rd Congr Int Federation of Societies for Surg of the Hand, Tokyo, 3-8 novembre, 1986.
15. Millesi H: Progress in peripheral nerve reconstruction. *World J Surg* 14: 733-747, 1990.
16. Sunderland S: Nerve and nerve injuries. Seconda edizione, Churchill Livingstone, Edimburgh-London-New York, 1973.
17. Loeser JD: Definition, etiology, and neurological assessment of pain originating in the nervous system following deafferentation. In Bonica JJ, Lindblom U, Iggo A (eds): *Advances in pain research and therapy*. Vol 5 New York, Raven Press, 1983, pp701-11
18. MacKinnon SE, Dellon AL: Painful sequelae of peripheral nerve injury. In MacKinnon SE, Dellon AL (eds): *Surgery of peripheral nerve*. New York, Meriscola, 1988, pp 455-519.
19. Dellon AL, MacKinnon SE: The pronator quadratus muscle flap. *J Hand Surg (Am)* 9:423-7, 1984.
20. Urbaniak JR: Complications of treatment of carpal tunnel syndrome. In Gelberman RH (ed): *Operative nerve repair and reconstruction*. Philadelphia, JB Lippincott, 1991, pp 967-979.
21. Leslie BM, Ruby LK.: Coverage of a carpal tunnel wound dehiscence with the abductor digiti minimi muscle flap. *J Hand Surg* 13A: 36-39, 1988.
22. Reisman NR, Dellon AL: The abductor digiti minimi muscle flap: a salvage technique for palmar wrist pain. *Plast. Reconstr. Surg.* 72:859-863, 1983.
23. Wilgis EFS: Local muscle flaps in the hand, Anatomy as related to reconstructive surgery. *Bull Hosp Jt Dis* 44:552-557, 1984.
24. Milward TM, Scott WG, Kleinert HJE: The abductor digiti minimi muscle flap. *Hand* 9:82-85, 1977.
25. Spokevicius S, Kleinert HE: The abductor digiti minimi flap. Its use in revision carpal tunnel surgery. *Hand Clin* 12:351-355, 1996.
26. Koncilia H, Kuzbari R, Worseg A, et al: The lumbrical muscle flap: Anatomic study and clinical application. *J Hand Surg* 23A:111-119, 1998.
27. Rydevik B, Lundborg G, Nordborg C: Interneural tissue reactions induced by internal neurolysis. *Scand J Plast reconstr Surg* 10:3-8, 1976.
28. Rose EH, Norris MS, Kowalsky TA, et al: Palmaris brevis turnover flap as an adjunct to internal neurolysis of the chronically scarred median nerve in recurrent carpal tunnel syndrome. *J Hand Surg* 16A:191-201, 1991.
29. Rose EH: The use of the palmaris brevis flap in recurrent carpal tunnel syndrome. *Hand Clin* 12:389-395, 1996.
30. Cramer LM: Local fat coverage for the median nerve. In Lakford LL (ed): *Correspondence newsletter for hand surgery*, 1985, p 35.
31. Plancher KD, Idler RS, Lourie GM, et al: Recalcitrant carpal tunnel. The hypothenar fat pad flap. *Hand Clin* 12:337-349, 1996.
32. Strickland JW, Idler RS, Lourie GM et al: The hypothenar fat pad flap for management of recalcitrant carpal tunnel syndrome. *J Hand Surg* 21A:840-848, 1996.
33. Jones SMG, Stuart PR, Stothard J: Open carpal tunnel release. Does a vascularized hypothenar fat pad reduce wound tenderness? *J Hand Surg* 22B:758-760, 1997.
34. Wulle C: The synovial flap as treatment of the recurrent carpal tunnel syndrome. *Hand Clin* 12:379, 1996.
35. Holmberg J, Ekerot L, Salgeback S: Flap coverage for post-traumatic nerve pain in the arm. *Scand J Plast Reconstr Surg* 20:285-288, 1986.
36. Holmberg J, Ekerot L: Post-traumatic neuralgia in the upper extremity treated with extraneural scar excision and flap cover. *J Hand Surg* 18B: 111-114, 1993.
37. Wintch K: The gliding tissue flap. Comunicazione presentata al 7th Symposium of the International Society of Reconstructive Microsurgery, New York, 1983.
38. Wintch K, Helaly P: Free flap of gliding tissue. *J Reconstr Microsurg* 2:143-150, 1986.
39. Brunelli G: Neurolysis and free microvascular omentum transfer in the treatment of prostatic palsy of the brachial plexus. *Int Surg* 65:515, 1980.
40. Brunelli G, Brunelli F: Surgical treatment of actinic brachial plexus lesion: free microvascular transfer of the greater omentum. *J Reconstr. Surg* 1:197, 1985.
41. Brunelli G, Battiston B, Brunelli F: Free greater omentum transfer in ionizing radiation lesions of the brachial plexus. In Brunelli G (ed): *Textbook of Microsurgery*. Milano, Masson, 1988, pp 825-831.
42. Steichen JB, Goitz RJ: Omental transfer for severe recalcitrant carpal tunnel syndrome: a long term follow-up study. Comunicazione presentata al Congresso della ASSH, Boston, settembre 1999.
43. Gilbert A, Teot L: The free scapular flap. *Plast Reconstr Surg* 69:601-4, 1982.
44. Katsaros J, Schusterman M, Beppu M et al: The lateral upper arm flap: anatomy and clinical application. *Ann Plast Surg* 12: 489-570, 1984.
45. Brent B, Upton J, Acland RD, et al: Experience with the temporoparietal fascial free flap. *Plast Reconstr Surg* 76:177-188, 1985.
46. Hill H, Nahai F, Vasconez C: The tensor fascia lata myocutaneous free flap. *Plast Reconstr Surg* 61:517-22, 1978.
47. Jones NF, Shaw WW, Katz RG: Cincunferential wrapping of a flap around a scarred peripheral nerve for salvage of end-stage traction neuritis. *J Hand Surg* 22A: 527-35, 1997.
48. Mascara VR, Tulloss JR, St Mary E et al: Venous wrapping of nerves to prevent scarring. In *Proceedings of the American Society of Surgeons of the Hand*, 44th annual meeting, Seattle, WA, 1989.
49. Gould JS: Treatment of the painful injured nerve incontinuity. In Gelberman RH (ed): *Operative Nerve Repair and Reconstruction*. Philadelphia, New York, JB Lippincott: 1541-50, 1991.
50. MacKinnon SE, Dellon AL, Hudson AR et al: Alteration of neuroma formation by manipulation of neural environment. *Plast Reconstr Surg* 76:345-85, 1985.
51. Millesi H, Rath T: Pain syndromes after nerve repair. Treatment by transplantation of gliding tissue. Paper presented at the 8th symposium of the International Society of Reconstructive Microsurgery. Paris, 1985.
52. Millesi H: Invited discussion in Wintch K and Helany P: free flap of gliding tissue. *J Reconstr Microsurg* 2:143-50, 1986.
53. Millesi W, Schobel G, Bochdanský T: Subpectoral gliding tissue flap. *Plast Reconstr Surg* 93: 842-51, 1994.
54. Tham SKY, Ireland DCR, Riccio M et al: Reverse radial artery fascial flap: a treatment for the chronically scarred median nerve in recurrent carpal tunnel syndrome. *J Hand Surg* 21A: 849-54, 1996.
55. Yang G, Chen B, Gao Y et al: Forearm free skin flap transplantation. *Natl Med J China* 61:139, 1981.
56. Foucher G, Van Genechten F, Merle N et al: A compound radial forearm flap in hand surgery: an original modification of the Chinese forearm flap. *Br J Plast Surg* 37: 139, 1984.
57. Muhlbauer W, Herndl E, Stock W: The forearm flap. *Plast Reconstr Surg* 70: 336, 1982.
58. Soutar DS, Tanner NSB: The radial forearm flap in the management of soft tissue injuries of the hand. *Br J Plast Surg* 37: 18, 1984.
59. Fatah MF, Davies DM: The radial forearm island flap in upper limb reconstruction. *J Hand Surg* 9B: 234, 1984.
60. Groeneveld F, Schoorl R: The reversed forearm flap using scarred skin in hand reconstruction of the flexor apparatus in the forearm. *Br J Plast Surg* 38:398-402, 1985.
61. Reyes FA, Burkhalter WE: The fascial radial flap. *J Hand Surg* 13A:432-5, 1988.

62. Cherup LL, Zachary LS, Gottlieb LJ et al: The radial forearm skin graft-fascial flap. *Plast Reconstr Surg* 85:898-902, 1990.
63. Chang SM: The distally based radial forearm fascial flap. *Plast Reconstr Surg* 85: 150-1, 1990.
64. Jin WT, Guan WX, Shi TM et al: Reversed island forearm fascial flap in hand surgery. *Ann Plast Surg* 15:340-7, 1992.
65. Weinzwieg N, Chen L, Chen ZW: The distally based radial forearm fasciocutaneous flap with preservation of the radial artery: an anatomic and clinical approach. *Plast Reconstr Surg* 94:675-83, 1994.
66. Braun RM, Rechin M, Neill-Cage DJ et al: The retrograde radial fascial forearm flap: surgical rationale, technique, and clinical application. *J Hand Surg* 20A: 915-922, 1995.
67. Cormack GC, Lamberty BGH: A classification of fascio-cutaneous flaps according to their patterns of vascularisation. *Br J Plast Surg* 37:80-7, 1984.
68. Timmons MJ: The vascular basis of the radial forearm flap. *Plast Reconstr Surg* 77:80-92, 1986.
69. Lin SD, Lai CS, Chiu CC: Venous drainage in the reverse forearm flap. *Plast Reconstr Surg* 74: 508, 1984.
70. Coleman SS, Anson BJ: Arterial patterns in the hand based upon a study of 650 specimens. *Surg Gynecol Obstet* 113: 409, 1961.
71. Taleisnik J: The palmar cutaneous branch of the median nerve and the approach to the carpal tunnel. *J Bone Joint Surg* 55A: 1212-1217, 1973.
72. Lovie MG, Juncan GM, Glasson JW: Ulnar artery forearm free flap. *Br J Plast Surg* 37: 486, 1984.
73. Guimberteau JC, Goin JL, Panconi B et al: The reverse ulnar artery forearm island flap in hand surgery: 54 cases. *Plast Reconstr Surg* 81:925-932, 1988.
74. Zancolli EA, Angrigiani C: Colgajo dorsal de antebrazo ("on isola") (Pediculo de vasos interosseos posteriores). *Rev Assoc Arg Orthop Traumatol* 51: 161-8, 1986.
75. Zancolli EA, Angrigiani C: Posterior inter-osseous island forearm flap. *J Hand Surg* 13B:130-5, 1988.
76. Ponteado CV, Masquelet AC, Chevrel JP: The anatomic basis of the fasciocutaneous flap of the posterior interosseous artery. *Surg Radiol Anat* 8:209, 1986.
77. Costa H, Soutar DS: The distally based island posterior interosseous flap. *Br J Plast Surg* 41: 221-7, 1988.
78. Costa H, Smith R, McGrouther DA: Thumb reconstruction by posterior interosseous osteocutaneous flap. *Br J Plast Surg* 41:228-233, 1988.
79. Lundborg G, Myers R, Powell H: Nerve compression injury and increased endoneurial fluid pressure: a "miniature compartment syndrome". *J Neurol Neurosurg Psychiatry* 46:1119-24, 1983.
80. Sunderland S: The nerve lesion in the carpal tunnel syndrome. *J Neurol Neurosurg Psychiatry* 39:615-26, 1976.
81. Ochoa J, Fowle TJ, Gilliatt RW: Anatomical changes in peripheral nerves compressed by a pneumatic tourniquet. *J Anat* 113:433-55, 1972.

COPERTURA-PROTEZIONE DEL NERVO CON LEMBO DI BECKER-GILBERT

A. Vigasio, V. Mattiuzzo, A. Patelli, I. Marcoccio

La sindrome del tunnel carpale è la più frequente compressione dei nervi periferici e la maggioranza dei pazienti operati di decompressione ha un beneficio dall'intervento chirurgico. L'incidenza dei fallimenti dell'intervento è però elevata, variando nelle varie casistiche^{9,14,16,17} dal 7 al 20%, pur essendo riportate percentuali di insuccesso anche superiori^{2,10}. Viene pertanto smentita da questi dati l'affermazione ormai celebre di Phalen secondo il quale "ci sono pochi interventi che sono così risolutivi come quello per la sindrome del tunnel carpale"¹³. La persistenza del dolore dopo l'intervento di apertura del canale carpale può essere dovuta a molteplici cause, che devono essere distinte in due differenti categorie rappresentate dalle complicanze e dagli insuccessi (Tab. 41-1). Le complicanze sono molto più frequenti e sono costituite per la maggior parte da tenosinoviti dei flessori, algodistrofie, infezioni, cicatrici ipersensibili, rigidità, lesioni nervose (sezione parziale o totale del nervo mediano, sezione o aderenze del ramo cutaneo palmare, sezione del ramo motore o dei nervi digitali)⁹. Gli insuccessi sono la recidiva precoce e la recidiva tardiva della sindrome del tunnel carpale. La recidiva precoce è dovuta all'incompleta apertura del legamento anulare del carpo per cui, dopo l'intervento, i sintomi persistono e molto spesso sono più gravi di prima²⁰.

Secondo Langlois⁸ la decompressione incompleta del mediano è la causa più frequente di reintervento in letteratura⁸. Basta che al reintervento si esegua la sezione completa del legamento eventualmente associata ad un'epineurotomia, per risolvere la sintomatologia²⁰.

La recidiva tardiva è invece una fibrosi che si sviluppa lentamente dopo l'intervento. In questo caso la sezione del legamento in occasione del primo intervento è stata completa, con scomparsa totale o parziale dei disturbi, ma nel giro di qualche tempo - tra poche settimane o qualche mese - c'è una lenta ricomparsa del dolore e di parte o tutta la sintomatologia precedente²⁰. La recidiva tardiva è la «vera recidiva»²⁰ ed è dovuta a una fibrosi progressiva del canale carpale con aderenze del

nervo, sia al piano superficiale sottocutaneo che ai tendini adiacenti⁵ con compromissione dello scorrimento longitudinale nervoso.

Per identificare questa grave fibrosi reattiva si usano vari sinonimi, quali neurite da trazione⁶ fissazione fibrosa epineurale, neurodesi, neurite adesiva⁵. Questa recidiva tardiva comporta solitamente sia i sintomi di una sindrome del tunnel carpale sia una ipersensibilità sulla cicatrice alla pressione diretta o alla flessione estensione del polso e delle dita^{9,15}. La causa delle aderenze del nervo è multifattoriale; i fattori più importanti sono la coincidenza tra la cicatrice legamentosa ed il decorso del nervo mediano, l'ematoma, una prolungata immobilizzazione o immobilità postoperatoria⁹.

Il trattamento convenzionale della recidiva tardiva consiste nel reintervento con neurolisi esterna, seguita da epineurotomia, epineuroectomia o neurolisi interna e, se molti pazienti migliorano, rimane un numero non trascurabile di pazienti che non migliorano e che spesso peggiorano, presentando una sintomatologia causalgica⁵.

TAB. 41-1: COMPLICANZE ED INSUCCESSI DELL'INTERVENTO PER SINDROME DEL TUNNEL CARPALE

Complicanze:

- Lesioni nervose (sezione mediano, sezione ramo cutaneo palmare, sezione ramo motorio thenare, sezione nervi digitali, sezione nervo radiale superficiale, sezione nervo ulnare),
- Lesioni vascolari dell'arcata palmare superficiale
- Infezioni superficiali o profonde
- Tenosinoviti stenotiche dei flessori
- Cicatrice ipersensibile
- Algodistrofia simpatico riflessa
- Aderenze tendinee.

Insuccessi

- recidiva precoce
- recidiva tardiva.

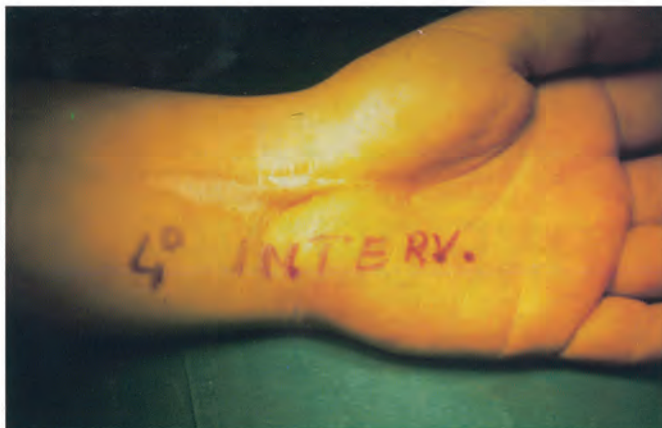

Fig. 41-1. Cicatrice cheloidea in paziente plurioperata.

Uno studio multicentrico realizzato dalla Società Svizzera di Chirurgia della Mano ha rilevato che nel reinterventi per sindrome del tunnel carpale, se è presente una fibrosi epineurale, le neurolisi esterna produce un beneficio nel 94% dei casi, che scendono a 67% se è presente una fibrosi endoneurale tale da richiedere una neurolisi interna^{2,9}.

Questo peggioramento dei risultati è dovuto al fatto che la neurolisi interna, se da un lato favorisce la rigenerazione assonale del nervo cronicamente compresso, dall'altro può aumentare la cicatrice intrafascicolare con devascularizzazione segmentaria, successiva recidiva delle aderenze perineurali e risultato finale di neurite da trazione⁵.

L'avvolgimento del mediano con un lembo dopo endoneurolisi permette ai risultati positivi di aumentare dal 67% all'81%^{2,9}.

Il lembo offre infatti i seguenti vantaggi^{5,15}:

- Rivascolarizza il nervo
- Protegge dalle forze vicine
- Isola da aderenze
- Permette lo scorrimento del nervo

Molteplici sono le metodiche chirurgiche per ricoprire con un lembo vascularizzato il nervo mediano. Sono stati via via

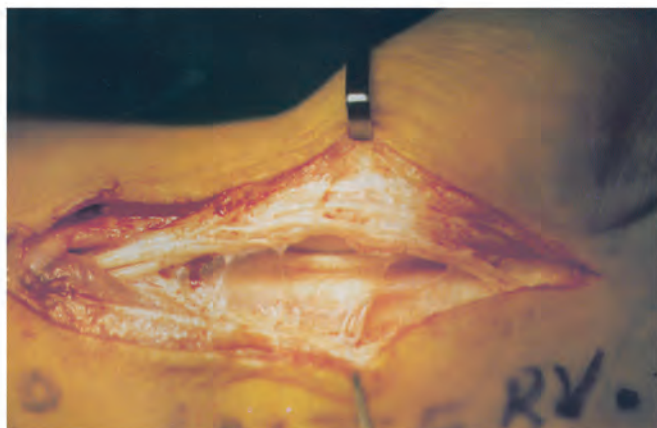


Fig. 41-2. Stesso caso: il nervo è adeso alla superficie profonda del legamento anulare del carpo.

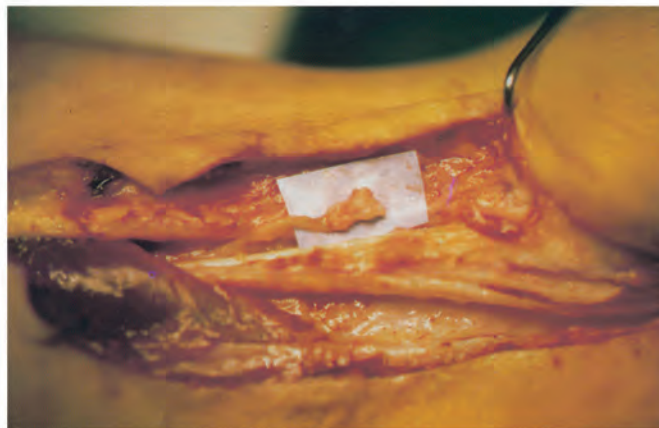


Fig. 41-3. Stesso caso: si isola il nervo mediano e si identifica voluminoso neuroma d'amputazione del ramo cutaneo, concausa della grave sintomatologia causalgica riferita dalla paziente.

utilizzati il lembo palmare breve¹⁴, il lembo di pronatore quadrato¹⁵, il lembo sinoviale a peduncolo ulnare²⁰, il lembo abducente di 5° dito¹², il lembo lombricale¹⁸ il lembo fasciale radiale dell'avambraccio¹⁶, il lembo fascioadiposo dorsocubitale¹, il lembo adiposo ipotenare¹⁵ e vari tipi di lembi liberi^{11,19} tra cui il lembo toracodorsale o quello di omento. Viene qui presentata l'esperienza degli Autori con il lembo fascioadiposo di Becker-Gilbert. Il lembo, descritto nel 1988¹, è vascularizzato dalla branca mediana dell'arteria cubito-dorsale, che nasce all'avambraccio in modo pressoché costante (99% dei casi) dall'arteria ulnare, tra 2 e 5 cm dal pisiforme e che, giunta superficialmente alla faccia profonda del flessore ulnare del carpo, si divide in due branche divergenti tra loro: la discendente e l'ascendente (disegno). La branca importante ai fini del lembo è l'ascendente, la quale decorre longitudinalmente dirigendosi verso l'epitroclea, giacendo sotto la fascia. Essa irroria la fascia cubitale e la pelle per un'estensione di 5-9 cm di larghezza e 10-20 cm di lunghezza, sul versante ulnare dell'avambraccio. È possibile così scolpire un lembo sottocutaneo-fasciale, assiato sul ramo ascendente della cubitodorsale, della lunghezza di circa 13-14 cm dal pisiforme, largo circa 2-3 cm, il cui asse di rotazione è a livello dell'emergenza del peduncolo (solitamente a 3 cm dal pisiforme).

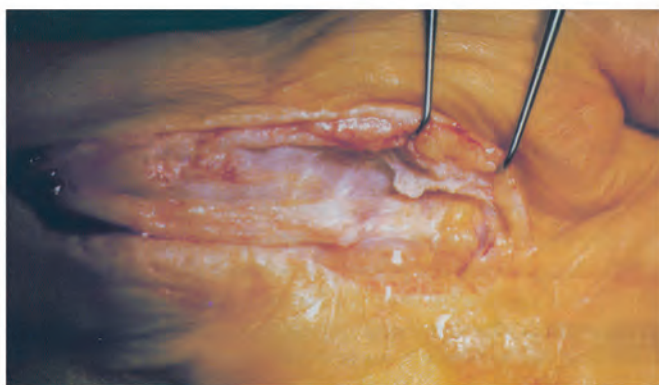


Fig. 41-4. Altro caso: il nervo mediano è improntato e fibrotico.

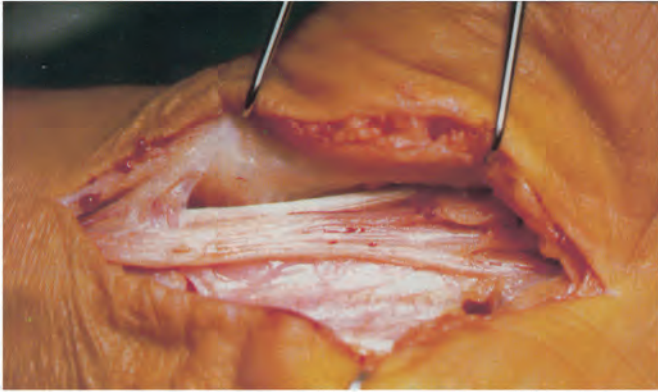


Fig. 41-5. Stesso caso: dopo la neurolisi esterna si conferma l'assenza di fibrosi interna e non si ritiene necessario un lembo di copertura.

TECNICA CHIRURGICA

È innanzitutto necessaria la ampia esposizione del nervo mediano, utilizzando la cicatrice mediana al palmo, esito dell'intervento precedente, prolungata se necessario per 2-3 cm al polso (Fig. 41-1).

Con l'aiuto di mezzi ottici e di strumentario microchirurgico si isola delicatamente il nervo che talora è adeso alla superficie profonda del legamento anulare (Fig. 41-2). La dissezione, molto cauta, si esegue nel due sensi rispettando il ramo motore e trattando contemporaneamente le lesioni associate (spesso è presente un neuroma, in continuità o da amputazione, del ramo cutaneo palmare) (Fig. 41-3). Una volta liberato il nervo mediano si verifica il suo stato che può variare, presentandosi il nervo nei casi lievi modicamente improntato (Fig. 41-4), per passare con l'aumentare della compressione, alla dilatazione con "effetto diga" più o meno grossolano associata a fibrosi di varia entità. Si esegue sempre un'epineurotomia longitudinale nella porzione superficiale del nervo per un tratto variabile da 3 a 7 cm, che permette di capire se è presente una fibrosi interna. Se non c'è fibrosi interna (Fig. 41-5) significa che probabilmente siamo di fronte ad un caso in cui l'apertura del legamento anulare è stata incompleta o in cui è avvenuta una richiusura spontanea del legamento ed allora

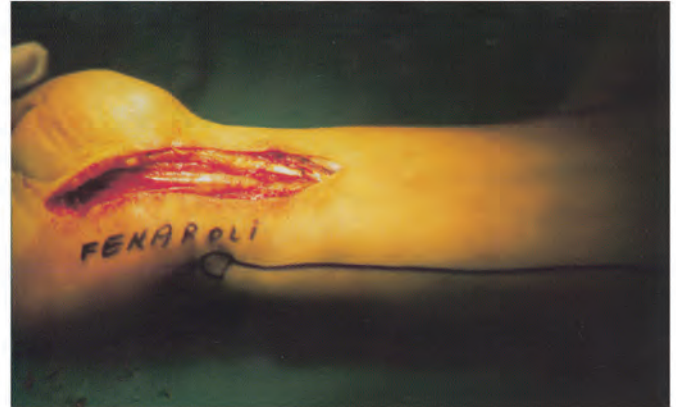

Fig. 41-7. Stesso caso: il prelievo del lembo si esegue con un'incisione longitudinale lungo il decorso dell'arteria ulnare al polso ed all'avambraccio.

non si procede oltre. Basterà un'emostasi molto accurata e la sutura a punti staccati ben intervallati tra loro. Si concluderà con una fasciatura semirigida del polso che consente da subito una cauta mobilizzazione di esso, fondamentale ai fini di una rapida ripresa funzionale.

Se invece è presente endofibrosi (Fig. 41-6) si deve eseguire un'accurata neurolisi interna al microscopio per il tratto necessario, procedendo, al termine, alla copertura del nervo con lembo fascioadiposo. L'incisione per il prelievo è longitudinale all'avambraccio (Fig. 41-7), per una lunghezza di circa 15 cm a partire dal pisiforme lungo l'asse dell'arteria ulnare. Si scollano lateralmente e medialmente i lembi cutanei per una larghezza di circa 5-6 cm, lasciando in profondità il piano adiposo sottocutaneo adesso alla fascia antibrachiale (Fig. 41-8).

La lunghezza del lembo si calcola sulla base della lunghezza della zona nervosa da coprire, considerando sempre che l'asse di rotazione del lembo è all'emergenza del peduncolo, a circa 2-4 cm dal pisiforme. Il lembo, accuratamente disseccato, della larghezza di circa 2-3 cm (Fig. 41-9), viene sollevato scolpendo il tessuto adiposo e la sottostante fascia muscolare in direzione prossimo-distale, intravedendo in profondità il fascio vascolo-nervoso ulnare e coagulando delicatamente i rami perforanti alla fascia antibrachiale provenienti dall'arteria ulnare (Fig. 41-10). Bisogna fare molta attenzione a non danneg-

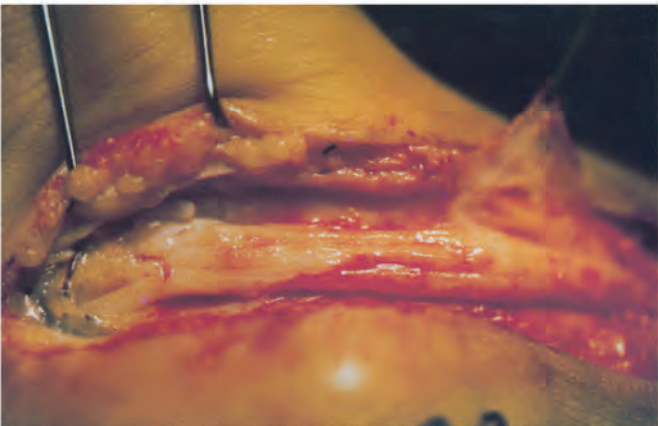


Fig. 41-6. Altro caso: grave fibrosi esterna e interna. Dopo la neurolisi interna sarà necessario il lembo fascio-adiposo.

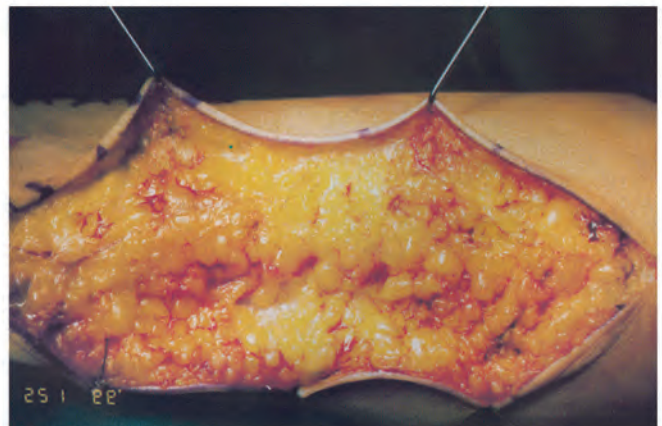


Fig. 41-8. Stesso caso: si scollano i lembi cutanei dell'incisione lasciando in profondità il piano. Adiposo con la sottostante fascia.



Fig. 41-9. Stesso caso: si scolpisce il lembo a cerniera distale, della larghezza di circa 3 cm

giare il peduncolo del lembo che emerge sulla faccia posteriore del tendine flessore ulnare del carpo, ricordando che esso non deve essere scambiato per un altro ramo perforante, perché, se lo coagulassimo, il lembo sarebbe avascolare. Il lembo è poi ribaltato di 180° (Fig. 41-11), passato sotto il piccolo ponte cutaneo che separa le due incisioni, in modo che il grasso sia a contatto del nervo e fissato con pochi punti ai tessuti profondi in modo che possa avvolgere il mediano sui tre lati (Fig. 41-12). L'emostasi deve essere accurata. La sutura della cute sopra il canale carpale è agevole nonostante un certo "bombé" sulla regione palmare. Facoltativo il drenaggio. Il polso viene bloccato con una fasciatura semirigida per 4-5 giorni e poi con un bendaggio morbido per consentire la mobilizzazione.

RISULTATI

Nel periodo 1993-1998 sono stati sottoposti ad intervento, per recidiva di sindrome del tunnel carpale, dagli Autori, 29 pazienti. In 12 di essi è stata praticata solo l'apertura del canale e la neurolisi esterna. Nei restanti 17 casi, in cui è stata necessaria una neurolisi interna per la presenza di endofibrosi importante, si è associata anche la copertura con lembo fascio-adiposo cubito dorsale di Becker-Gilbert (Tab. 41-2).



Fig. 41-10. Stesso caso: si possono notare sulla destra i vasi perforanti alla fascia e sulla sinistra il peduncolo del lembo, che passa dietro il tendine flessore ulnare del carpo.

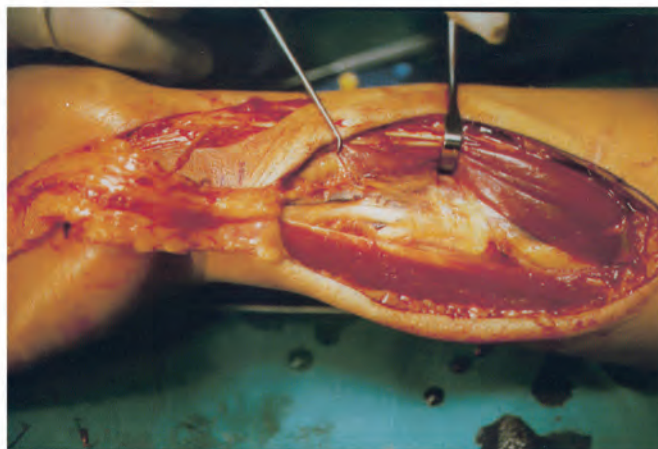

Fig. 41-11. Stesso caso: il lembo è ribaltato di 180 gradi e si intravede in profondità sulla regione donatrice il fascio vascolo-nervoso ulnare. Il lembo è pronto per essere adagiato sul nervo mediano.

In questi 17 casi il numero medio di interventi è stato di 1,8 (da un massimo di 5 ad un minimo di 1). Il tempo medio fra l'ultimo intervento ed il lembo di Becker è stato di 11 mesi (da 27 a 3). L'EMG mostrava preoperatoriamente un peggioramento della conduzione nervosa in 15 casi, solo in 2 la stazionarietà elettrica ed in nessun caso un miglioramento. In 4 casi è stato trattato il coesistente neuroma d'amputazione del ramo cutaneo palmare con escissione del neuroma ed elettrocoagulazione graduale del moncone nervoso prossimale secondo Gosset. In 1 caso è stata trattata un lesione d'amputazione del ramo motorio tenare del mediano con neurotizzazione diretta muscolare. I risultati, con un follow-up variabile da 7 a 56 mesi possono essere così sintetizzati (Tab. 41-3):

- La Causalgia si è risolta in 16 casi su 17.
- La iperestesia della cicatrice è scomparsa in 5 casi ed è nettamente diminuita in 11, restando immutata solo in un caso.
- Nettamente migliorati gran parte degli altri disturbi preoperatori (dolori notturni, sensibilità, positività del segno di Tinel) e netto miglioramento della conduzione alla elettromiografia in quei casi che hanno accettato di eseguire l'esame al momento del controllo clinico.

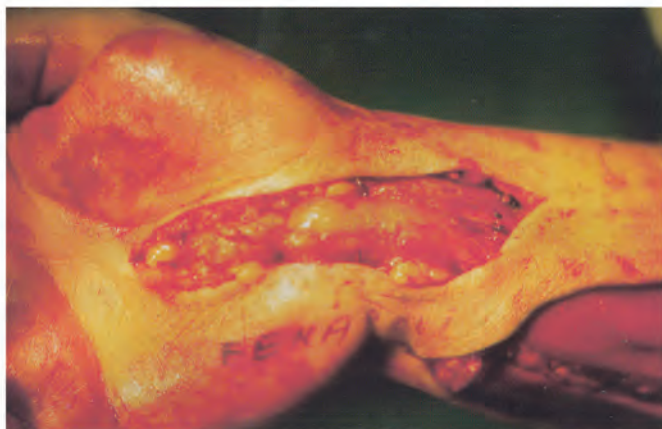

Fig. 41-12. Stesso caso: il lembo è stato posizionato e fissato con alcuni punti ai tessuti profondi.

TAB. 41-2. ASPETTI CLINICI PREOPERATORI.

Causalgia	17/17		
Iperestesia polso	15/17		
Sintomi notturni	11/17		
Phalen	14/17		
Tinel	17/17		
Diminuzione sensibilità	17/17		
Diminuzione forza	17/17		
E. M. G. preoperatoria	Peggiorata 15/17	Immodificata 2/17	Migliorata 0/17

TAB. 41-3 - RISULTATI

	Scomparso	Migliorato	Immodificata	Peggiorato
Causalgia	16/17	—	—	1/17
Dolore residuo	11/17	5/17	—	1/17
Iperestesia cicatrice	8/15	6/15	1/15	—
Sintomi notturni	9/11	2/11	—	—
Sensibilità normale	14/17	2/17	—	1/17
Forza	—	16/17	—	1/17

- Il giudizio del paziente è stato positivo in 15 casi su 17, quello del medico esaminatore in 16 casi.
- Il tempo medio di inabilità è stato di 57 giorni (da 15 giorni a 5 mesi).
- 3 pazienti sono stati reintegrati nel lavoro precedente, che in tre casi era manuale pesante.
- Lo svantaggio principale è stato la lunghezza della cicatrice antibrachiale nella zona di prelievo.

I vantaggi principali del lembo sono i seguenti:

- Si tratta di un lembo locale,
- Può essere eseguito in anestesia periferica,
- Ha un'ottima taglia e lunghezza,
- Ha un ottimo arco di rotazione,
- Non sacrifica arterie importanti,
- È di esecuzione relativamente semplice,
- L'ospedalizzazione del paziente è decisamente breve (variando nella casistica da uno a tre giorni),

Per questi motivi il lembo dorsocubitale di Becker-Gilbert rappresenta una ottima soluzione per le neuriti cicatriziali del mediano secondarie all'intervento di sindrome del tunnel carpale.

Bibliografia

1. Becker C, Gilbert A: The ulnar flap. In Tubiana R, The Hand 149-151, Vol 3, Saunders, Philadelphia.
2. Bonnard C, Papaloizos M: 1990 Annual Congress of the Swiss Society for Surgery of the Hand (Lausanne, 23-24 March 1990), Proceedings, Ann Hand and Upper Limb Surgery 1990;9, 388-391.
3. Chang B, Dellon L: Surgical management of recurrent carpal tunnel syndrome, J Hand Surg Br 1993;18B, 467-470.
4. Dillon A et al: The pronator quadratus muscle flap. J Hand Surg Am 1984;9A, 423-427.
5. Jones NF et al: Circonfential wrapping of a flap around a scarred peripheral nerve for salvage of end-stage traction neuritis. J Hand Surg Am Vol. 22A: 527-535.
6. Jones SM et al: Open carpal tunnel release- does a vascularized hypotenar fat pad reduce wound tenderness? J Hand Surg Br 1997; 22B(67) 758-760.
7. Katz JN et al: Symptoms, functional status, and neuromuscular impairment following carpal tunnel release. J Hand Surg Am 1995;20A, 549-555.
8. Langlois ND et al: Recurrent and unrelieved carpal tunnel syndrome. Clin Orthop 1972; 83, 41-47.
9. Luchetti R et al: Trattamento delle complicanze della sindrome del tunnel carpale. Riv Chir Riab Mano Arto Sup 1993;30(2), 155-161.
10. Mackinnon SE et al: Internal neurolysis fails to improve the results of primary carpal tunnel decompression. J Hand Surg Am 1991;16A, 211-218.
11. Millesi H et al: Microsurgical neurolysis- its anatomical and physiological basis and its classification. Microsurgery 1993;14: 430-439.
12. Milward TM et al: The abductor digiti minimi muscle flap. Hand 1977;9, 82-85.
13. Phalen GS: The carpal tunnel syndrome- seventeen years experience in diagnosis and treatment of six hundred fifty-four hands. J.B.J.S. 1986; 48A, 211-228.
14. Rose Eh et al: Palmaris brevis turnover flap as an adjunct to internal neurolysis of the chronically scarred median nerve in recurrent carpal tunnel syndrome. Journal Hand Surgery, Am. Vol. 1991, 16A, 191-201.
15. Strikland J.W. et al: The hypotenar fat pad flap for management of recalcitrant carpal tunnel syndrome. Journal Hand Surgery, Am.Vol., 1996, 21A: 840-848.
16. Tham S.K.Y. et al: Reverse radial artery fascial flap: a treatment for the chronically scarred median nerve in recurrent carpal tunnel syndrome. Journal Hand Surgery, Am.Vol. 1996, 21 A: 849-854.
17. Wadstroem J et al: Reoperation for carpal tunnel syndrome. Ann Chir Main 1986;5,1; 54-58.
18. Wilgis EFS: Local muscle flaps in the hand anatomy related to reconstructive Surgery. Bull Hosp Joint Dis 1984;44, 552-557.
19. Wintsch K et al: Free flap gliding tissue. J Reconstr Microsurg 1986;2, 143-151.
20. Wulle C.- Traitement des recidives du syndrome du canal carpien, Ann.Chir.Main 1987;6,3, 203-209

COPERTURA-PROTEZIONE DEL NERVO CON LEMBO A VELA "QUADRA"

A. Pagliei, F. Catalano, F. Fanfani

INTRODUZIONE

Il lembo a vela quadra è stato inizialmente descritto per il trattamento dei neuromi post-traumatici del mediano al polso^{1,2}; si tratta di un lembo fascio-adiposo vascolarizzato in grado di ricoprire il nervo mediano proprio in quella zona particolarmente critica e topograficamente più esposta a lesioni non solo traumatiche, ma anche iatrogene. L'indicazione a tale lembo è stata in seguito da noi estesa anche al trattamento delle sindromi neuralgiche in esito ad interventi di neurolisi del mediano al carpo.

ELEMENTI DI ANATOMIA

Nel corso di uno studio di anatomia vascolare finalizzato ad evidenziare la precisa distribuzione dei rami minori dell'arteria interossea anteriore e le anastomosi fra il sistema vascolare interosseo e gli assi vascolari maggiori dell'avambraccio a livello del polso³, si è evidenziata la presenza costante di un asse vascolare deputato alla irrorazione del cuscinetto adiposo del pronatore quadrato.

Lo studio è stato condotto su trenta arti superiori di cadavere fresco presso il Laboratorio di Anatomia dell'Università "René Descartes" di Parigi. In 28 arti superiori si è proceduto all'iniezione dell'arteria omerale con latex colorato seguito da dissezione anatomica, mentre nei rimanenti 2 è stato eseguito lo studio anatomo-radiografico pre e post dissezione previa iniezione arteriosa con latex-piombo.

I rilievi anatomici ottenuti hanno evidenziato la possibilità di prelevare il cuscinetto adiposo che riposa ventralmente al

pronatore quadrato (Fig. 42-1) e che presenta una propria autonoma vascolarizzazione (Fig. 42-2). Questa è rappresentata da un asse vascolare costante di calibro assai ridotto (valore medio del diametro esterno del vaso all'origine pari a 0,5 mm) che, presa origine dalla confluenza anastomotica fra il ramo terminale volare dell'arteria interossea anteriore ed i rami volari delle arterie ulnare e radiale decorrenti appena distalmente al margine distale del pronatore quadrato, risale prossimalmente nel contesto del cuscinetto adiposo.

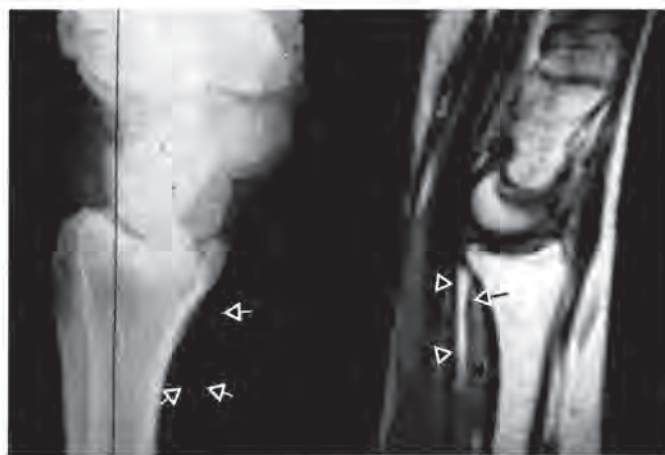
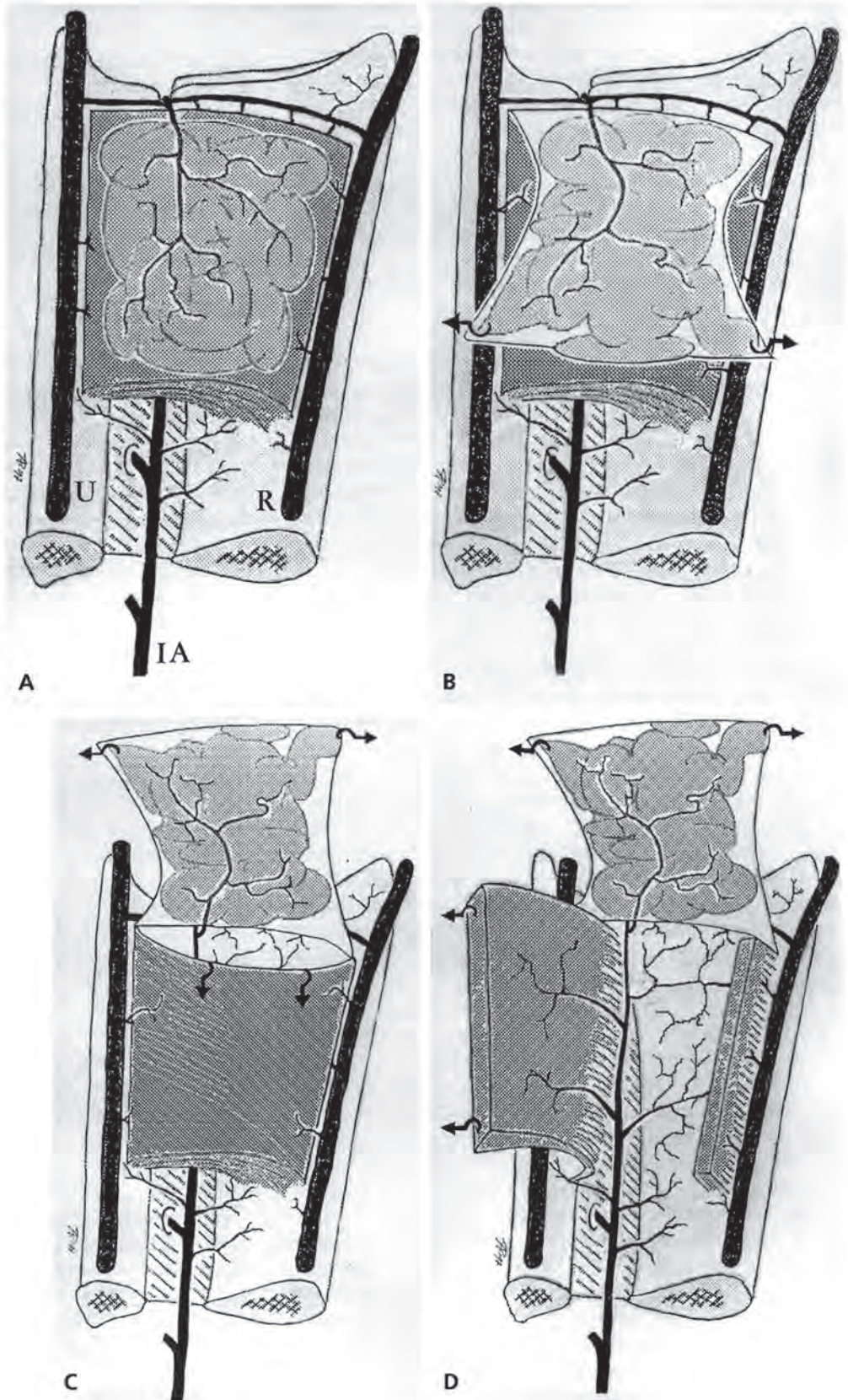


Fig. 42-1. Il cuscinetto adiposo del pronatore quadrato contribuisce alla costituzione dell'immagine falciforme radiotrasparente abitualmente apprezzabile nei radiogrammi in proiezione laterale del polso (*freccie*). La speculare immagine di risonanza magnetica evidenzia chiaramente l'ubicazione del cuscinetto adiposo che riposa volarmente al pronatore quadrato (*asterisco*) con propaggini che si insinuano fra i tendini flessori ed il nervo mediano.

Fig. 42-2. A, Rappresentazione schematica dell'anatomia vascolare del terzo distale di avambraccio. Sono evidenti le arterie ulnare (U), radiale (R) e l'arteria interossea anteriore (IA) la quale, decorrendo a ridosso della membrana interossea, si impegna profondamente al muscolo pronatore quadrato non prima di aver dato origine al ramo terminale dorsale che guadagna la loggia posteriore. A livello dell'interlinea radio-carpica è rappresentato il carrefour anastomotico fra i tre assi vascolari della loggia anteriore, da cui origina il ramo ricorrente che irrorra il cuscinetto adiposo adagiato al di sopra del pronatore quadrato. B, Ancorando il cuscinetto alla fascia propria del muscolo si garantisce al tessuto areolare lasso un adeguato supporto per la sua mobilizzazione. C, Il lembo viene alzato come una vela quadra una volta distaccata la fascia muscolare lungo i margini prossimale, ulnare e radiale del pronatore quadrato. Ribaltato distalmente al di sopra del nervo mediano, il lembo costituisce una volta di protezione ed un sepimento favorente il reciproco scorrimento fra nervo e strutture tendinee limitrofe, ed al tempo stesso un letto vascolare che avvolge il segmento nervoso danneggiato, con positive ripercussioni sulle condizioni trofiche locali. D, Una ulteriore fase di dissezione mostra, previo distacco della inserzione radiale del pronatore quadrato, il decorso terminale dell'arteria interossea anteriore profondamente alla compagine muscolare.



Quest'ultima formazione è costituita da un tessuto areolare lasso di modesta consistenza che occupa la porzione più distale dello spazio di Parona. Seppur di costante rilievo, tale struttura presenta variazioni individuali, indipendentemente peraltro dal tenore adiposo costituzionale e dal sesso. Anche quando scarsamente rappresentato, il cuscinetto adiposo può essere agevolmente prelevato ancorando le sue frange più prossimali alla fascia propria del pronatore quadrato, sulla quale esso riposa, e che può così essere utilizzata per una adeguata funzione di supporto.

In tal modo si può scolpire un lembo fascio-adiposo vascolarizzato con flusso anterogrado che, alzato come una "vela quadrata"⁴ con punto di cerniera a livello del margine distale del pronatore quadrato, può essere ribaltato distalmente a ricoprire il nervo mediano per una lunghezza di circa 2,5-3 centimetri, proprio nel tratto in cui il nervo appare maggiormente esposto a microtraumatismi capaci di stimolare formazioni neuromatose eventualmente presenti, provocando sindromi dolorose causalgiche. Abitualmente il lembo garantisce una adeguata copertura del nervo mediano appena prossimalmente all'ingresso di questo nel tunnel carpale e nella porzione iniziale del suo decorso intracanalare. In pratica, la lunghezza del lembo corrisponde a quella del pronatore quadrato (essendo il cuscinetto adiposo ancorato sulla fascia del muscolo) per un valore medio da noi riscontrato di circa 48 mm, in accordo ai dati della letteratura^{5,6}, mentre il punto di rotazione non può superare l'interlinea radio-carpica.

TECNICA CHIRURGICA

La tecnica chirurgica prevede, in caso di esiti di neurolisi del mediano al carpo, un ampliamento prossimale della cicatrice chirurgica, tale da consentire una corretta neurolisi ed una valutazione del quadro anatomico-patologico locale (Fig. 42-3). Eseguita l'incisione cutanea e sezionata longitudinalmente la fascia antibrachiale, si divaricano il tendine flessore radiale del carpo ed il nervo mediano radialmente, ciò che permette l'accesso ai piani profondi tramite accurata dissezione dei flessori superficiali e profondi. Particolare attenzione va posta a non danneggiare le propaggini infratendinee del cuscinetto adiposo disposte fra i ventri muscolari e la giunzione miotendinea di detti muscoli. Così procedendo nella dissezione, si avrà una luce sufficiente sul cuscinetto adiposo e, mantenendo radialmente il flessore lungo del pollice ed ulnarmente il flessore profondo delle dita, si può scolpire la fascia volare del pronatore quadrato ora lungo il margine radiale, ora su quello ulnare, avendo avuto precedentemente cura di ancorare le frange più prossimali del cuscinetto alla fascia muscolare, onde fornire il cuscinetto adiposo di adeguato supporto per la sua mobilizzazione.

Così scolpito, il lembo può essere distaccato, innalzato e ribaltato distalmente a ricoprire il nervo mediano il quale, rimanendo posizionato radialmente al cuscinetto, rimane protetto anche dal contatto con i tendini flessori. Due punti di ancoraggio ai margini sezionati del legamento trasverso del carpo garantiscono il mantenimento della volta di protezione del nervo. Il sollevamento così ottenuto del lembo permette di apprezzare per trans-illuminazione l'asse vascolare deputato alla sua irrorazione ed al tempo stesso, scollando cautamente le fibre più distali del pronatore quadrato dal margine libero dell'epifisi distale del radio, il carrefour anastomotico da cui origina l'arteria nutritizia del lembo. La diretta visione del peduncolo vascolare si rende necessaria qualora si voglia ese-

guire la parziale sezione del margine distale del lembo a livello del punto di cerniera, ai fini di una ulteriore mobilizzazione del lembo stesso.

APPLICAZIONI CLINICHE

Abbiamo trattato con tale metodica 20 pazienti affetti da esiti di lesione del nervo mediano al polso, 11 relativi a lesioni traumatiche e 9 relativi a condizioni patologiche post-chirurgiche: per 8 di essi la sindrome dolorosa causalgica era insorta in esiti di interventi di neurolisi per sindrome del tunnel carpale⁷.

In tutti i casi, la sindrome neuralgica, prevalentemente causalgica ed associata ad algo-distrofia, era legata all'intenso dolore locale da patologia neuromatosa sottostante, con conseguente sindrome da non uso, e predominava rispetto al deficit neurologico residuo.

Nei casi post-traumatici da noi trattati, ci siamo limitati alla semplice neurolisi, seguita da copertura del nervo con lembo adiposo "a vela quadrata", essendo il danno neurologico rappresentato in un caso (iatrogeno) da neuroma in continuità senza indicazione ad innesti nervosi, e nei rimanenti casi da fibrosi intraneurale in esiti di lesioni complesse da taglio al polso con neuroraffie non perfettamente riuscite, nel contesto di un ambiente peri-neurale fibro-cicatriziale per presenza di estese aderenze ai tessuti limitrofi, poco favorevole alla riuscita di un intervento di innesto nervoso.

Le sindromi dolorose, in esito ad intervento di neurolisi per sindrome del tunnel carpale, erano sostenute nella maggioranza dei casi da condizioni di fibrosi nervosa distrettuale non disgiunta da aderenze cicatriziali ai tessuti limitrofi. In due casi di neurolisi endoscopica coesistevano gli esiti di gravi lesioni iatrogene parenchimali del nervo stesso, estese per un buon tratto del decorso intracanalare, che a causa della età avanzata dei pazienti sconsigliavano il ricorso alla ricostruzione con innesti nervosi. In tutti questi casi post-neurolisi ci siamo limitati ad eseguire una semplice neurolisi associata a lembo a vela quadrata.

Nella maggioranza dei casi abbiamo ottenuto un precoce e netto miglioramento della sintomatologia algica locale ed algo-distrofica, con progressiva e sensibile riduzione del deficit neurologico già presente, il cui recupero è rimasto ovviamente condizionato dalle caratteristiche anatomopatologiche della lesione nervosa.

Nei casi post-traumatici tutti i pazienti si sono ritenuti altamente soddisfatti del risultato, rifiutando in due casi trattati per esiti di lesione da taglio l'intervento di ricostruzione con innesti, proposto alla luce del notevole miglioramento della sindrome causalgica e algo-distrofica ottenuta con la semplice neurolisi associata a lembo "a vela quadrata". Non altrettanto si può affermare per i casi post-neurolisi dove nel complesso i risultati sono apparsi decisamente meno costanti. A parte il diverso quadro anatomico-patologico che caratterizza la lesione nervosa nelle due condizioni patologiche, gioca un ruolo importante anche l'entità della copertura protettiva che si deve garantire al nervo mediano, in rapporto alla estensione del segmento danneggiato. Qualora questa debba essere estesa anche a tutto il decorso intracanalare del nervo, come più facilmente richiesto nei casi post-neurolisi, il semplice lembo a "vela quadrata" non risulta più sufficiente: abbiamo pertanto optato in questi casi per una variante di tecnica, da noi definita "a spinnaker", che consiste nell'associare al lembo "a vela quadrata" il lembo adiposo ipotenare^{8,9}, con risultati preliminari decisamente più incoraggianti (Fig. 42-4).

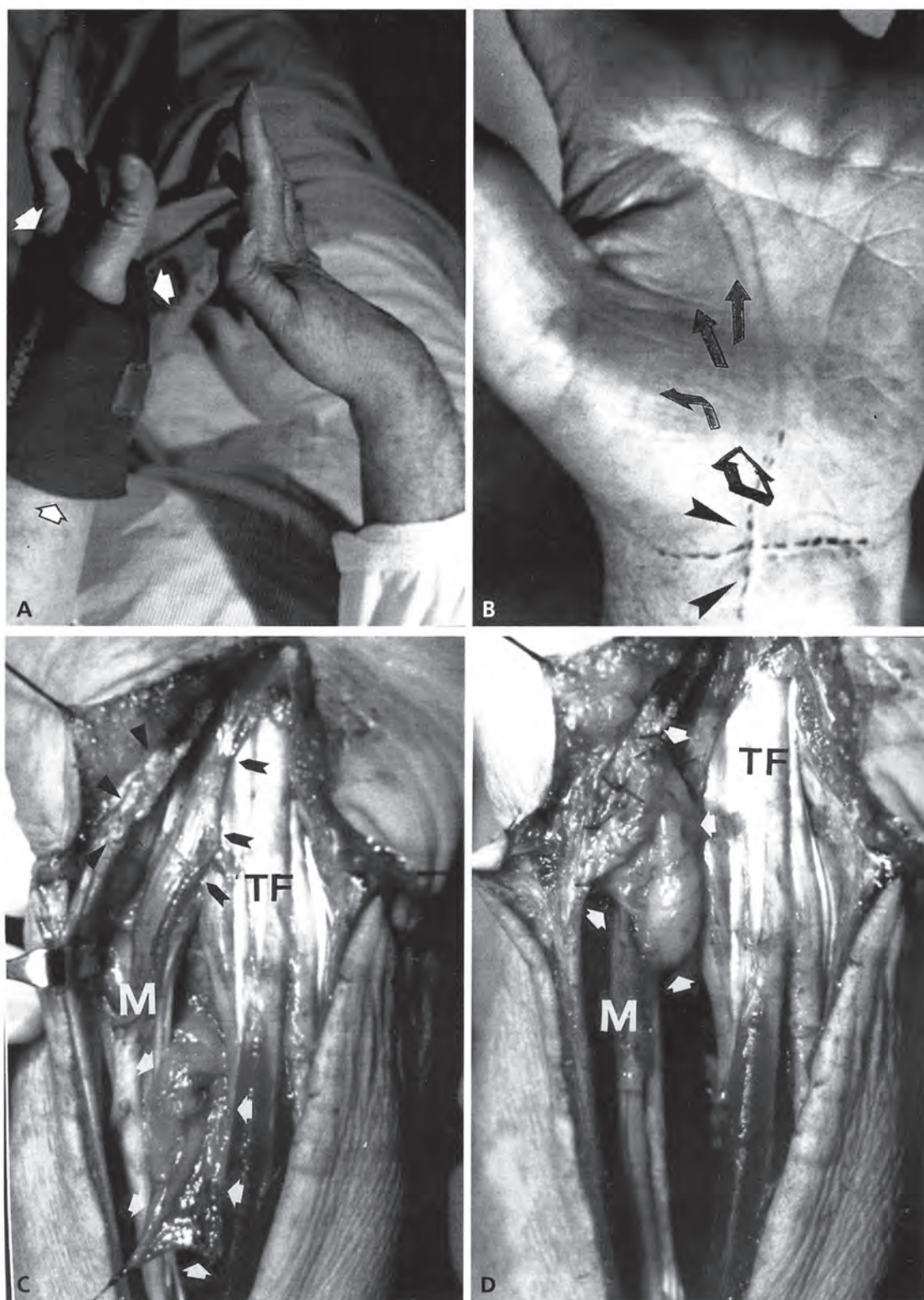


Fig. 42-3. A, Esiti di duplice intervento di neurolisi del nervo mediano al polso sinistro. La paziente presentava una grave sintomatologia causalgica con algodistrofia secondaria che imponeva il ricorso ad un tutore protettivo per poter utilizzare l'arto superiore sinistro, condizione patologica resa ancor più invalidante dalla coesistenza di una emiplegia controlaterale in esiti ictus cerebrali. B, Il semplice sfioramento della cicatrice chirurgica (punte di freccia) scatenava l'irradiarsi di algoparestesie in direzione distale (freccie). C, Aspetto intraoperatorio della lesione che mostrava, in corrispondenza della zona "trigger", aderenze locali del nervo ai tendini flessori (TF) ed al lembo radiale del legamento trasverso del carpo (punte di freccia), esiti di epineurotomia con fimosi perineurale e persistente neuropatia compressiva (freccie nere). Le frecce bianche indicano il lembo a vela quadra che emerge dalla profondità fra il nervo mediano(M) ed il flessore lungo del pollice radialmente, ed i rimanenti tendini flessori delle dita, superficiali e profondi (TF), ulnarmente.

L'illustrazione continua nella pagina successiva

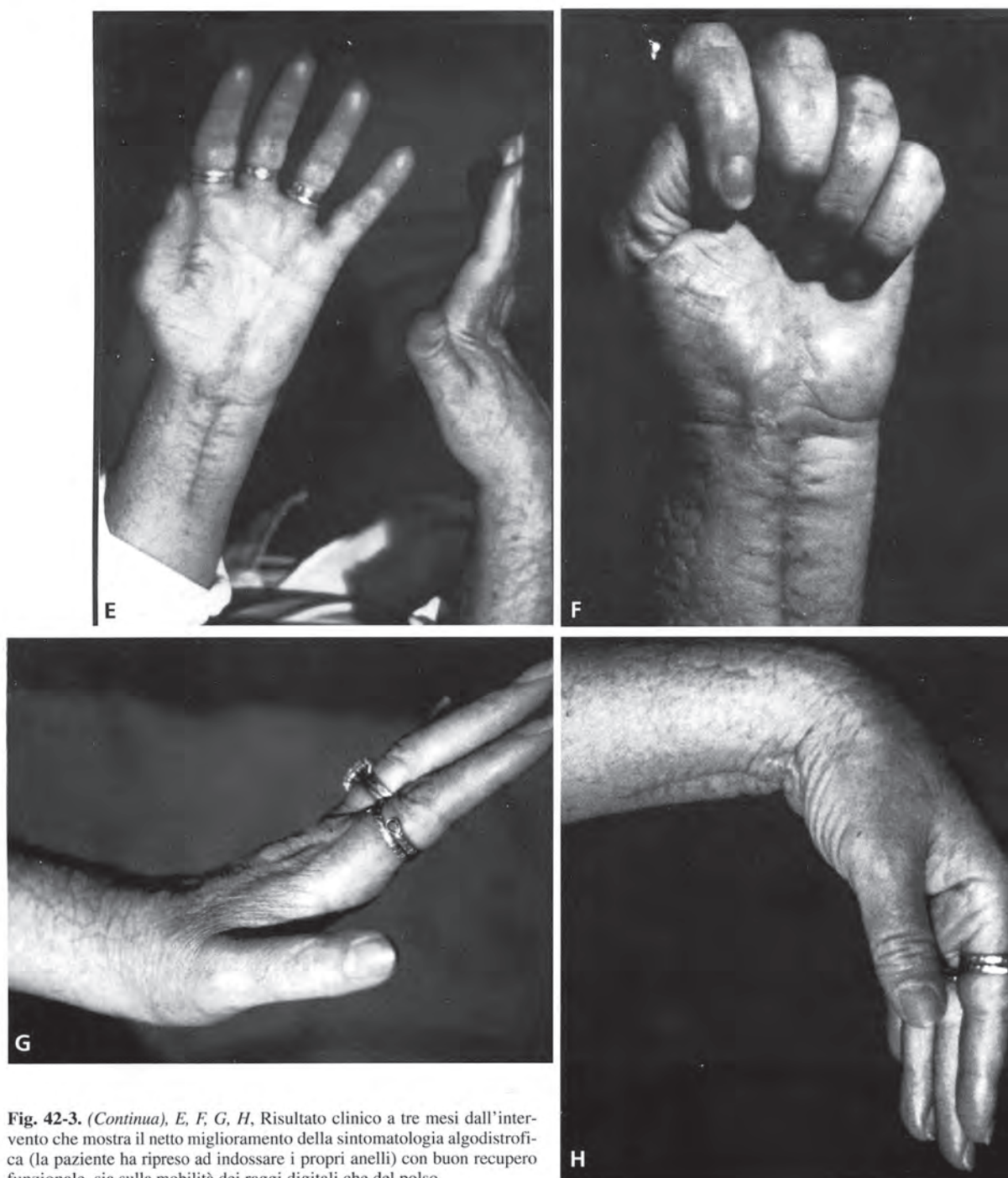

Fig. 42-3. (Continua), E, F, G, H, Risultato clinico a tre mesi dall'intervento che mostra il netto miglioramento della sintomatologia algodistrofica (la paziente ha ripreso ad indossare i propri anelli) con buon recupero funzionale, sia sulla mobilità dei raggi digitali che del polso.

CONCLUSIONI

Studi sperimentali hanno evidenziato la migliore valenza fisiologica espressa da un tessuto adiposo vascolarizzato rispetto ad altri tessuti vascolarizzati nello svolgere non solo una funzione protettiva, ma nel ricoprire anche il ruolo di tessuto nutritizio e di scorrimento per un tratto di nervo periferico danneggiato e circondato da cicatrice aderente^{10,11}.

Il lembo a "vela quadra" da noi descritto ed utilizzato, si configura come un lembo peduncolato di rapida esecuzione, di sicura vascolarizzazione, che non comporta il sacrificio di

strutture importanti, né invalidità o disturbi estetici secondari, e che per il tipo di tessuto prelevato, essenzialmente adiposo, risponde adeguatamente alle esigenze di trattamento che la patologia per la quale è stato ideato richiede.

Ringraziamenti

Gli Autori desiderano ringraziare il Prof. Jean Pierre Lassau, Direttore del Laboratorio di Anatomia dell'Università "René Descartes" di Parigi, che ha permesso la realizzazione dello studio anatomico parte essenziale del presente lavoro.

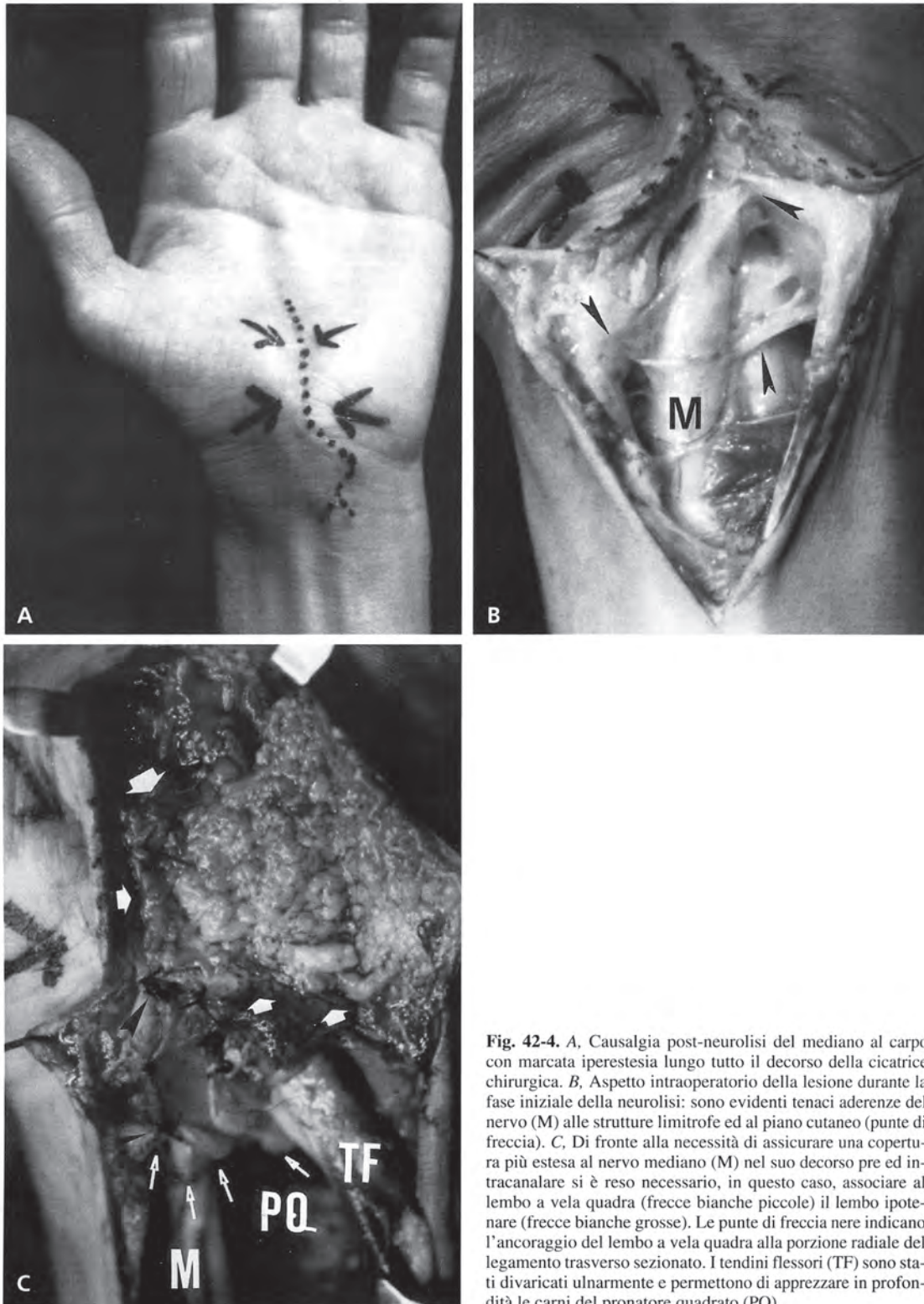


Fig. 42-4. A, Causalgia post-neurolisi del mediano al carpo con marcata iperestesia lungo tutto il decorso della cicatrice chirurgica. B, Aspetto intraoperatorio della lesione durante la fase iniziale della neurolisi: sono evidenti tenaci aderenze del nervo (M) alle strutture limitrofe ed al piano cutaneo (punte di freccia). C, Di fronte alla necessità di assicurare una copertura più estesa al nervo mediano (M) nel suo decorso pre ed intracanalare si è reso necessario, in questo caso, associare al lembo a vela quadra (freccie bianche piccole) il lembo ipotenare (freccie bianche grosse). Le punte di freccia nere indicano l'ancoraggio del lembo a vela quadra alla porzione radiale del legamento trasverso sezionato. I tendini flessori (TF) sono stati divaricati ulnarmente e permettono di apprezzare in profondità le carni del pronatore quadrato (PQ).

Bibliografia

1. Pagliei A, Taccardo G, Tulli A. et al. Wrist median nerve neuromas. A new treatment technique. *Gastroent Internat* 10 (3): 651, 1997.
2. Pagliei A, Taccardo G, Tulli A. et al. "Vela quadra" flap: a new fascioadi-pose flap in hand surgery. *J Hand Surg* 22-B (Suppl): 34, 1997.
3. Pagliei A, Brunelli F, Gilbert A. Artère interosseuse antérieure. Bases anatomiques de la réalisation des greffons osseux pediculés. *Bull Soc Anat Paris* 15: 3, 1991.
4. Ucelli G: *Le navi di Nemi*. Roma, Istituto Poligrafico e Zecca dello Sta-to, 1983.
5. Fontaine C, Millot F, Blancke D, Mestdagh H. Anatomic basis of pronator quadratus flap. *Surg Radiol Anat* 14: 195, 1992.
6. Stuart P.R. Pronator quadratus revisited. *J Hand Surg* 21-B, 6: 714, 1996.
7. Pagliei A, Taccardo G, Tulli A. et al. Le lambeau "à voile carrée". Anatomie, applications cliniques résultats des premiers 20 cas opérés. *La main* 3: 328, 1998.
8. Strickland JW, Idler RS, Lourie GM, Plancher KD. The hypothenar fat pad flap for management of recalcitrant carpal tunnel syndrome. *J Hand Surg* 21A: 840, 1996.
9. Giunta R, Frank U, Lanz U. The hypothenar fat pad flap for reconstructive repair after scarring of the median nerve at the wrist joint. *Ann Chir Main* 17, 2: 107, 1998.
10. Brunelli G, Battiston B, Brunelli F. Free greater omentum transfer in io-nizing radiation lesions of the brachial plexus. In Brunelli G (ed): *Text-book of microsurgery*. Paris, Masson, 1988, pp 825-31.
11. Bertelli JA, Tumilasci O, Mira JC, Loda G. L'excursion longitudinale du nerf sciatique: étude expérimentale chez le rat adulte. *Ann Chir Main* 12: 73, 1993.



VALUTAZIONE DEI RISULTATI



PROTOCOLLI DI VALUTAZIONE DEI RISULTATI E QUESTIONARI

R. Padua, E. Romanini, G. Zanolì

INTRODUZIONE

Da alcuni anni nella comunità scientifica Ortopedica è in corso un processo di riconsiderazione critica della metodologia di analisi dei risultati. Con la diffusione dei concetti di qualità di vita e di soddisfazione del paziente, si è progressivamente superato il modello tradizionale di salute intesa come assenza di malattia, ora meglio rappresentata dalla definizione di carattere positivo di "stato di completo benessere fisico e psichico", formulata dall'Organizzazione Mondiale della Sanità nel 1948. Come conseguenza di questo mutato approccio e della rinnovata attenzione rivolta al paziente come centro del processo di cura, è emersa la necessità di individuare indicatori in grado di valutare il risultato finale di un trattamento medico-chirurgico, tenendo nella dovuta considerazione la prospettiva del paziente, spesso ignorata o raccolta in maniera superficiale e tecnicamente inappropriata. Si è così assistito all'introduzione di nuovi strumenti di analisi, che consentono di raccogliere il punto di vista del paziente in maniera statisticamente valida, permettendo di confrontare la prospettiva del medico e quella del paziente nella misurazione di un risultato e pesare il ruolo diverso giocato da fattori oggettivi e soggettivi (Padua, 1998). Questi sistemi, inoltre, rispondono all'emergente necessità di misurare l'efficacia dei risultati in rapporto ai costi, che determinano per la società (analisi costo-efficacia); la diffusione dell'epidemiologia clinica e, con essa, delle tecniche di analisi di archivi centralizzati, ha evidenziato marcate differenze nella pratica clinica. La mancanza di uniformità nel ricorso a procedure diagnostiche e terapeutiche (*practice variation*), apre numerosi interrogativi. La sanità vive attualmente la cosiddetta "terza rivoluzione", quella della misura e del contenimento dei costi (Relman 1988); per essere efficiente non può permettersi comportamenti contraddittori come quelli che emer-

gono dall'analisi della letteratura più recente, che documenta un'elevatissima variabilità di comportamenti in tutta la patologia di interesse ortopedico. Nel tentativo di indirizzare la ricerca e la pratica clinica nel rispetto di questi principi è stato teorizzato il concetto di Medicina delle prove di efficacia (*Evidence Based Medicine*, EBM) che si basa sul principio fondamentale che la pratica clinica debba basarsi su interventi i cui benefici siano rigorosamente documentati, controllati (Liberati 1995, Sackett 1998, Muir Gray 1999), e sottoposti a continuo monitoraggio. La conseguenza diretta di questo mutato approccio è la maggiore attenzione posta nella fase di disegno degli studi clinici, costituiti sempre più spesso da trial controllati randomizzati (RCT), lo sviluppo di nuove tecniche di analisi quantitativa dei risultati (metanalisi) e la crescente diffusione dei concetti di revisione sistematica e linee-guida. Questi principi, sia pure con un po' di ritardo, si vanno diffondendo finalmente anche in Ortopedia (GLOBE 1998, Wright e Swiontkowski 2000) e non potranno che condurre ad un'ulteriore evoluzione della chirurgia ortopedica, in considerazione della quantità e qualità di informazioni, che potranno essere raccolte con una più rigorosa procedura di analisi dei risultati.

ANALISI DEI RISULTATI

La problematica del disegno degli studi, dell'evoluzione dell'epidemiologia clinica e delle tecniche di analisi quantitativa dei risultati esula dagli scopi di questo testo. È indiscutibile, tuttavia, che per diffondere le più recenti e raffinate metodologie di studio clinico è necessaria una valutazione dell'*outcome* metodologicamente impeccabile e universalmente riconosciuta. Quindi la ricerca si sta concentrando maggiormente sull'analisi dei risultati (Simmons 1999, Swiontkowski 1999), allo scopo di

svelare da un lato le caratteristiche comuni delle varie metodiche in termini di benefici e complicità e dall'altro le differenze proprie di singoli centri e istituzioni (Keller 1999). Di conseguenza, gli studi multicentrici, anche di carattere internazionale, e l'organizzazione di registri nazionali (Padua 2000; Zanolini 2000), stanno avendo crescente diffusione, sia pure con le notevoli difficoltà che tali obiettivi comportano. Per studi ambiziosi di questo genere sono necessari sistemi di valutazione validi, ove tale aggettivo è da intendersi non in senso letterario, ma statistico: una metodica di analisi del risultato (sia essa un test strumentale, un esame clinico o un questionario) è valida se è in grado di soddisfare i necessari parametri di affidabilità, riproducibilità, sensibilità e responsività (Pynsent 1993).

Come noto, il decennio appena trascorso ha visto affermarsi tecniche di analisi dei risultati che prevedono la valutazione del punto di vista del paziente (Romanini 1997). Tali sistemi rispondono alla necessità di misurare la qualità di vita (QdV) dei pazienti (*Health Related Quality of Life*, HRQoL) concetto che ingloba e amplia quello di "stato di salute" e il modo in cui quest'ultimo può essere influenzato da una data condizione patologica. Con lo sviluppo della clinimetria e della psicomетria, sono stati sviluppati nel corso degli ultimi due decenni sistemi a punti in grado di quantificare un concetto apparentemente astratto, e certamente soggettivo, come la QdV: questionari autocompilati, centrati sul punto di vista del paziente (*patient-oriented*, secondo la letteratura anglosassone) che misurano funzione e dolore, piuttosto che i tradizionali punteggi clinici e radiografici. L'attenzione viene quindi spostata dalla prestazione dell'apparato o dell'organo sottoposto a intervento, valutata con misure di articolarietà o esami radiografici, alla percezione che il paziente ha del proprio stato di salute, in relazione alla patologia da cui è affetto e da come essa viene mutata dall'intervento sanitario, conservativo o chirurgico che sia (Amadio 1993). Tale atteggiamento non solo risponde al principio ineccepibile di ottenere dal paziente informazioni che lui solo può fornire su aspetti tanto personali, ma riesce a fornire una misura valida, come numerosi studi testimoniano e assai più riproducibile di quanto non siano i punteggi cosiddetti tradizionali; questi ultimi, generalmente collezionati dal chirurgo che ha effettuato il trattamento, sono potenzialmente viziati da fattori interpersonali legati al rapporto medico-paziente e si sono dimostrati assai meno "oggettivi" di quanto non si ritenga comunemente (Lieberman 1996). Analisi simili condotte in contesti geografici diversi (Stati Uniti, Francia) hanno evidenziato, ad esempio, come un indice di misura del risultato di grande diffusione come l'*Harris Hip Score* (Harris 1969), fin qui considerato uno standard indiscusso, fornisca una stima quantomeno parziale della prospettiva del paziente sulla patologia e sulla procedura chirurgica: il questionario esamina solo una parte delle maggiori disabilità del paziente, mentre sorvola su altre (dolore notturno, attività sessuale ecc.) che rivestono un elevato significato soggettivo (Wright 1997, Pacault-Legendre 1999).

Alla luce di quanto sin qui sinteticamente riportato, i questionari *patient-oriented* sono da ritenersi al momento la metodologia più valida per la misura dei risultati di interventi terapeutici ortopedici e presentano considerevoli vantaggi legati alla praticità d'impiego (è possibile anche la somministrazione telefonica e postale), all'ampia diffusione (che garantisce la disponibilità di dati di riferimento) e all'elevata collaborazione che si riesce usualmente a ottenere dal paziente.

QUESTIONARI DI VALUTAZIONE SOGGETTIVA (PATIENT-ORIENTED) (Vedi Appendici I-IV)

Lo stato di salute generale può essere analizzato in maniera quantitativa per mezzo di questionari cosiddetti "generici": a questo gruppo appartiene, e rappresenta ormai uno standard, l'SF-36 (*Short Form 36*) (Apolone 1997). Il questionario, nella sua forma attuale, è il risultato di uno studio (MOS, *Medical Outcomes Study*) partito nella metà degli anni '80 e terminato con la pubblicazione dell'SF-36 nel 1992 (Ware 1992). Negli anni successivi, un progetto internazionale (IQOLA, *International Quality of Life Assessment*) ha condotto alla validazione di versioni equivalenti del questionario in 10 lingue diverse e sono stati raccolti in tutto il mondo dati di riferimento nella popolazione sana e affetta da patologie diverse (Ware 1998). Infatti va ricordato che, affinché sia garantita l'equivalenza e, di seguito, la comparabilità dei risultati (Guillemin 1993), l'impiego di questionari in lingue diverse da quella originale, necessita di un complesso e rigoroso processo di adattamento trans-culturale. Per il questionario SF-36 sono disponibili una versione validata in italiano e dati normativi di riferimento per fasce d'età e patologie, oltre che numerosi studi prodotti nel corso degli ultimi anni che forniscono dati per l'analisi comparativa. I questionari "generici" possono essere impiegati per valutare qualsiasi condizione morbosa, ma presentano fatalmente alcune limitazioni, in particolare il potenziale confondimento dovuto a patologie associate (comorbidità). Così si sono affermati anche questionari "patologia-specifici", differenti dai precedenti per la maggiore sensibilità nello svelare dettagli propri del singolo quadro patologico, e questionari cosiddetti "procedura-specifici", per l'esame di pazienti sottoposti a determinati interventi, caratterizzati da quesiti ancora più mirati. In genere si tratta di questionari più brevi, che focalizzano i quesiti su due domini principali, dolore e funzione; tuttavia, essi presentano il limite di non permettere il confronto tra patologie diverse, opportunità quest'ultima di grande interesse per effettuare analisi di tipo economico-sanitario. Una terza possibilità, del tutto peculiare della patologia dell'apparato locomotore, è quella dei questionari cosiddetti "settoriali" o "regionali", ideale compromesso fra le due tipologie fin qui descritte e nati per ovviare ai limiti intrinseci di una misura troppo generica o troppo specifica; ipotizzando che patologie diverse causino simili disfunzioni in uno stesso distretto anatomico, sono stati elaborati questionari specifici per regioni, riducendo il numero di sistemi e favorendo la standardizzazione delle misure del risultato. In tal modo si è orientata l'American Academy of Orthopaedic Surgeons, con un pacchetto di questionari recentemente sottoposto ad adattamento trans-culturale in italiano dal GLOBE (Romanini 1999).

PROTOCOLLI DI VALUTAZIONE NELLA SINDROME DEL TUNNEL CARPALE

Dopo queste premesse risulta chiaro come il problema della selezione degli strumenti più appropriati per la misura della sintomatologia di una patologia come la sindrome del tunnel carpale, apparentemente banale, debba essere attentamente valutato. Alla luce delle diverse possibili opzioni, ognuna con qualità e difetti, andranno attentamente valutati il contesto e le finalità del proprio intento, in modo da selezionare il sistema in

grado di fornire il maggior numero di informazioni con il minore dispendio di tempo ed energie. Fondamentalmente si possono distinguere due situazioni, definite dagli autori anglosassoni *Outcomes Assessment* ed *Outcomes Research*. Come spesso accade, i due termini inglesi non sono di facile traduzione. Nel primo caso ("valutazione" dei risultati) l'intenzione è di monitorare la pratica clinica, così da raccogliere una stima dei propri risultati con una determinata procedura. Per progetti di questo tipo sono da preferirsi sistemi brevi, che non appesantiscono troppo la routine clinica. Il secondo contesto ("analisi" dei risultati) si caratterizza per l'intento più puramente scientifico, mirato alla soluzione di un quesito clinico; sarà dunque quest'ultimo a indirizzare verso un determinato *end-point*, in base anche al disegno e alla potenza dello studio. Per ricerche di questo tipo talvolta può essere indicato collezionare un numero di misure diverse per ottenere informazioni rilevanti, ma nella consapevolezza di limitare l'impegno ad un dato numero di pazienti per un periodo circoscritto; è evidente che questa seconda ipotesi permette un maggiore impegno per il singolo paziente. Scegliere (e suggerire) un protocollo di valutazione è, dunque, impresa delicata, anche in considerazione del continuo sviluppo di questo settore della ricerca.

Sono già stati brevemente descritti i generi che caratterizzano i questionari la cui scelta, nel caso specifico della sindrome del tunnel carpale, appare, dallo studio della letteratura, più semplice di quanto si possa immaginare. Negli ultimi anni, infatti, tutta la comunità scientifica che studia l'argomento ha riconosciuto nel *carpal tunnel syndrome questionnaire* (o *Boston Carpal Tunnel Questionnaire* - BCTQ, dalla città di origine degli autori), proposto da Levine ed il gruppo della Harvard Medical School di Boston nel 1993, lo standard della misura della sintomatologia sofferta dai pazienti affetti dalla compressione del nervo mediano al carpo. I lavori che hanno studiato le capacità e le caratteristiche di questo strumento e gli studi che lo hanno utilizzato nell'ambito di studi clinici sono infatti numerosi. Essi hanno confrontato la capacità tra i diversi questionari di studiare la sintomatologia soggettiva, e i risultati facilitano enormemente la selezione. Tutti i lavori che hanno analizzato il BCTQ, infatti, giungono alla conclusione che esso presenta caratteristiche ottime come strumento di misura. Il confronto con questionari di salute generale, è riportato in letteratura, e ha dimostrato una capacità di misura, sia nella sensibilità che nella specificità, decisamente superiori a qualsiasi altro strumento preso in considerazione. In particolare Bessette ha dimostrato come, usando il BCTQ, sia possibile confermare statisticamente un fenomeno con una popolazione estremamente meno ampia rispetto all'SF-36 con un rapporto di 1 a 4. Un ulteriore elemento a favore del questionario citato sono i numerosi lavori di validazione nelle differenti lingue. La letteratura quindi dà ampie giustificazioni al fatto che il Gruppo Italiano di Studio per la Sindrome del Tunnel Carpale ha utilizzato in tutti i propri studi la misura soggettiva attraverso questo strumento. La scelta è quindi quasi obbligata, da quanti (tra i quali possiamo riconoscere il nostro gruppo) hanno lavorato nel campo dell'STC tracciando quindi una strada maestra nella raccolta soggettiva della sintomatologia dai pazienti affetti da questa patologia.

Il BCTQ analizza la sintomatologia sensitiva (dolori, parestesie, ecc.) e la funzionalità della mano (capacità di eseguire un'azione) affetta da STC fornendo i risultati tramite due dati:

il dato "Sintomatologia" e il dato "Funzione". Il questionario è costituito da domande a risposte multiple. Questo sistema rappresenta il gold standard nella formulazione dei questionari moderni, infatti, pur risultando più complessa sia la fase della compilazione che quella di estrazione dei risultati, è in grado di fornire dati capaci di catturare la variabilità di un fenomeno naturale e soddisfa in maniera migliore le caratteristiche richieste ad uno strumento di misura di questo tipo.

Una possibile alternativa a quanto fin qui suggerito, è l'uso del questionario DASH (Disability Arm, Shoulder and Hand questionnaire) classificabile come "distrettuale" per il fatto che prende in esame un distretto corporeo (nel caso specifico l'arto superiore). Questo tipo di strumento rappresenta, quindi, una sorta di compromesso tra i questionari patologia-specifici e quelli di salute generale, con il fine di ovviare ai difetti delle categorie già descritte. Il DASH è componente del pacchetto di questionari settoriali realizzato dall'American Academy of Orthopaedic Surgeons. Il sistema, elaborato dalla Commissione Outcome Studies dell'AAOS, presieduta da Peter Amadio, insieme alle società superspecialistiche di riferimento, prevede un pacchetto che include l'SF-36, l'indice di comorbidità di Charlson (Charlson 1987) e il questionario distrettuale. Questi si avvalgono di un software dedicato di archiviazione ed elaborazione dei punteggi. L'unico limite attuale del sistema AAOS è la scarsa disponibilità di dati di riferimento, anche se sono in via di pubblicazione i risultati relativi ad un'ampia casistica multicentrica statunitense (Amadio, comunicazione personale). Una puntualizzazione va fatta a riguardo dell'SF36 nell'impiego nella STC. Inizialmente la letteratura si è occupata molto dell'analisi del questionario generico più utilizzato in ortopedia applicato alla STC, tuttavia dopo alcuni studi che ne hanno evidenziato i limiti per un'applicazione di questo genere appare chiaro che esso riveste un ruolo secondario. Vaile et al. in particolare hanno stabilito in un recente articolo la scarsa efficacia di questo strumento nella patologia in esame.

Tutti i riferimenti riportati per la valutazione soggettiva non devono porre in secondo piano la valutazione "oggettiva" che, nonostante le numerose critiche mosse dai più accaniti ricercatori sulla scarsa affidabilità, mantiene un ruolo principale nella valutazione di una malattia e del suo decorso. La raccolta di dati, se eseguita con rigore e con metodo, risulta sempre utile se essi giocano un ruolo importante nella patologia stessa. La Società Italiana di Ortopedia e Traumatologia ha fondato la commissione DoVaC (Documentazione e Valutazione Computerizzata) nel nobile intento di standardizzare i dati da raccogliere per le più frequenti patologie. Anche la sindrome del tunnel carpale è stata oggetto di studi approfonditi della letteratura dai quali è scaturita la scheda DoVaC dedicata. Seguendo le linee guida della commissione, è possibile infatti raccogliere i dati sulla patologia in esame in maniera valida e standardizzata, rendendoli facilmente disponibili attraverso un software dedicato.

CONCLUSIONI

La raccolta di dati relativi ai nostri pazienti dovrebbe rivestire nella nostra professione un aspetto fondamentale del lavoro routinario. Purtroppo le realtà nelle quali lavoriamo e ci muoviamo non sempre ci consentono di svolgere questa importante fase. Collezionare dati e quindi poter analizzare i risultati (outcome assessment) ottenuti con le varie procedure

terapeutiche, ci potrebbe permettere di controllare la qualità del nostro lavoro con il fine, non tanto accademico, di poter modificare la pratica al variare dei risultati ottenuti. Nell'industria questo processo di controllo della qualità è attivo da molti anni, e non si capisce come mai questo modello non sia ancora stato applicato ad un campo così delicato come la medicina. Il movimento della Evidence Based Medicine promuove una medicina basata sui fatti e sulle prove di efficacia attraverso un continuo controllo dei risultati personale ed universale. È ovvio come qualsiasi paziente vorrebbe essere trattato con la terapia che gli permetta di "guarire" al più presto, sottoponendosi alla terapia "migliore". Tuttavia questo non sempre è possibile ma è possibile invece, e da molti punti di vista è un obbligo morale, controllare che una terapia fornisca i risultati sperati. Avendo come obiettivo principale quello della salute del paziente e della qualità della vita dello stesso, non si può prescindere da una raccolta, scientificamente ottenuta, di dati soggettivi da parte del paziente. La formulazione di un serio protocollo di analisi dei risultati è il punto di partenza di questo processo di controllo e, credendo nella medicina scientifica, dovrebbe essere messo in atto da tutti i medici che si prestando a trattare un paziente affetto da qualsiasi patologia.

Bibliografia

- Amadio PC, Silverstein MD, Ilstrup DM, Schleck CD, Jensen LM Outcome assessment for carpal tunnel surgery: the relative responsiveness of generic, arthritis-specific, disease-specific, and physical examination measures. *J Hand Surg [Am]* 1996; 21: 338-46
- Amadio PC. Outcomes measurements. *J Bone Joint Surg Am* 1993; 75: 1583-1584
- Apolone G, Mosconi P, Ware JE Jr. *Questionario sullo stato di salute SF36*. 1997, Guerini e Associati, Milano
- Atroshi I, Breidenbach WC, McCabe SJ. Assessment of the carpal tunnel outcome instrument in patients with nerve-compression symptoms. *J Hand Surg [Am]* 1997; 22: 222-7
- Atroshi I, Gummesson C, Johnsson R, Sprinchorn A. Symptoms, disability, and quality of life in patients with carpal tunnel syndrome. *J Hand Surg [Am]* 1999; 24: 398-404
- Atroshi I, Johnsson R, Sprinchorn A. Self-administered outcome instrument in carpal tunnel syndrome. Reliability, validity and responsiveness evaluated in 102 patients. *Acta Orthop Scand* 1998; 69:82-8
- Bessette L, Sangha O, Kuntz KM, Keller RB, Lew RA, Fossel AH, Katz JN. Comparative responsiveness of generic versus disease-specific and weighted versus unweighted health status measures in carpal tunnel syndrome. *Med Care* 1998; 36: 491-502
- Charlson ME, Pompei P, Ales KL, McKenzie CR. A new method of classifying prognostic comorbidity in longitudinal studies: development and validation. *J Chron Dis* 1987; 40(5):373-383
- Gandek B, Ware JE, Aaronson NK et al. Cross-validation of item selection and scoring for the SF-12 Health Survey in nine countries: results from the IQOLA Project. *J Clin Epidemiol*. 1998 Nov;51(11): 1171-8
- Gartland JJ. Orthopaedic clinical research: Deficiencies in experimental design and determinations of outcome. *J Bone Joint Surg Am* 1988; 70:1357-1364.
- GLOBE, Gruppo di Lavoro Ortopedia Basata su prove di Efficacia. www.globeweb.org
- Guillemin F, Bombardier C, Beaton D Cross-cultural adaptation of health-related quality of life measures: literature review and proposed guidelines. *J Clin Epidemiol* 1993 Dec;46(12):1417-32
- Kaegi L. Medical Outcomes Trust Conference presents dramatic advances in patient-based outcomes assessment and potential applications in accreditation. *Jt Comm J Qual Improv* 1999 Apr;25(4):207-18
- Katz JN, Gelberman RH, Wright EA, Abrahamsson SO, Lew RA A preliminary scoring system for assessing the outcome of carpal tunnel release. *J Hand Surg [Am]* 1994; 19: 531-8
- Katz JN, Gelberman RH, Wright EA, Lew RA, Liang MH Responsiveness of self-reported and objective measures of disease severity in carpal tunnel syndrome. *Med Care* 1994; 32: 1127-33
- Keller RB, Soule DN, Wennberg JE, Hanley DF. Dealing with geographic variations in the use of hospitals. The experience of the Maine Medical Assessment Foundation Orthopaedic Study Group. *J Bone Joint Surg Am*. 1990 Oct;72(9):1286-93.
- Levine DW, Simmons BP, Koris MJ, Daltroy LH, Hohl GG, Fossel AH, Katz JN A self-administered questionnaire for the assessment of severity of symptoms and functional status in carpal tunnel syndrome. *J Bone Joint Surg Am* 1993;75:1585-92
- Liberati A. La Medicina delle Prove di Efficacia. Potenzialità e limiti della Evidence Based Medicine. Il Pensiero Scientifico ed., Roma 1997
- Lieberman JR, Dorey F, Shekelle P et al. Differences between patient's and physician's evaluations of outcome after total hip arthroplasty. *J Bone Joint Surg* 1996; 78A: 835-838.
- Muir Gray JA. *L'assistenza sanitaria basta sulle prove*. 1999 Centro Scientifico Editore, Torino
- Padua L, Padua R, Lo Monaco M, Aprile I, Tonali P. Multiperspective assessment of carpal tunnel syndrome: A multicenter study. *Neurology* 1999;53:1654-9.
- Padua L, Padua R, Lo Monaco M, et al. Natural history of carpal tunnel syndrome according to the neurophysiological classification. *Italian J Neurol Sciences* 1998;19:357-361.
- Padua L, Padua R, Lo Monaco M, Romanini E, Tonali P for the "Italian CTS Study Group". Italian Multicentric study of carpal tunnel syndrome: study design. *Int J Neurol Sci* 1998;19:285-289.
- Padua R, Padua L, Romanini E, Aulisa L, Lupporelli S, Sanguinetti C. Versione italiana del questionario Boston Carpal Tunnel: valutazione preliminare. *Giornale Italiano di Ortopedia e Traumatologia* 1998;24:123-129.
- Padua R, Romanini E, Zanoli G. *L'analisi dei risultati nella patologia dell'apparato locomotore*. Guerini e Associati, Milano 1998
- Padua R., Stromqvist B, Jonsson B, Zanoli G, Romanini E. Imparare dagli errori del passato in chirurgia vertebrale: registro nazionale svedese e studi multicentrici italiani. GIOT 2000 in stampa
- Pynsent PB, Fairbank JCT and Carr A. *Outcome measures in Orthopaedics*. Butterworth-Heinemann, Oxford, 1993
- Reiman A. Assessment and Accountability. The third revolution in medical care. *N Engl J Med* 1988; 319: 1220-1222
- Romanini E, Padua R, Padua S, Romanini L, Sanguinetti C. Analisi dei risultati in Ortopedia: significato della prospettiva del paziente. *Giornale Italiano di Ortopedia e Traumatologia* 1997; 23: 543-547
- Romanini E, Padua R, Zanoli G, Nizgorodcew T, Massari L, Soccetti A, Tartarone M. Rapporto costi-benefici nelle scelte terapeutiche nel paziente anziano: quali benefici e come misurarli? *Giornale Italiano di Ortopedia e Traumatologia* 2000, in stampa
- Romanini E, Padua R, Zanoli G. Outcomes assessment with the MO-DEMS questionnaires: cross-cultural adaptation and validation of the Italian version. *Quality of Life Research* 1999; 8: 567
- Sackett DL, Richardson WS, Rosenberg W, Haynes RB. *Evidence-based Medicine*. Churchill Livingstone 1998
- Simmons BP, Swiontkowski MF, Evans RW, Amadio PC, Cats-Baril W. Outcomes assessment in the information age: available instruments, data collection, and utilization of data. *Instr Course Lect* 1999;48:667-85
- Swiontkowski MF, Buckwalter JA, Keller RB, Haralson R The outcomes movement in orthopaedic surgery: where we are and where we should go. *J Bone Joint Surg Am* 1999 May;81(5):732-40
- Vaile JH, Mathers DM, Ramos-Remus C, Russell AS. Generic health instruments do not comprehensively capture patient perceived improvement in patients with carpal tunnel syndrome. *J Rheumatol* 1999; 26:1163-6
- Ware JE Jr, Gandek B. Overview of the SF-36 Health Survey and the International Quality of Life Assessment (IQOLA) Project. *J Clin Epidemiol* 1998 Nov;51(11):903-12
- Ware JE, Sherbourne CD. The MOS 36-items Short-Form health survey (SF-36) *Med Care* 1992; 30: 473-483
- Wright JG Evaluating the outcome of treatment. Shouldn't We be asking patients if they are better? *J Clin Epidemiol*. 2000 Jun;53(6):549-53.
- Wright JG, Swiontkowski MF. Introducing a New Journal Section: Evidence-Based Orthopaedics. *J Bone Joint Surg* 2000; 82 (6): 759
- Zanoli G, Dunbar M, Ryd L, Campi A, De Santis E, Greco F, Schiavone Panni A, Traina, Padua R, Romanini E. Il protocollo dello studio multi-nazionale sugli Outcomes nelle artroprotesi di Ginocchio: confrontare le indicazioni nei vari paesi, un modo per promuovere e migliorare i registri nazionali. *Giornale Italiano di Ortopedia e Traumatologia* 2000, in stampa
- Zanoli G, Strömqvist B, Padua R, Romanini E. Lessons learned searching for HRQoL instruments to assess the results of treatment in patients with lumbar disorders. *Spine* 2000, Focus Issue, in stampa.

Appendice I - Il questionario SF-36

Istruzioni

Questo questionario intende valutare cosa Lei pensa della Sua salute. Le informazioni raccolte permetteranno di essere sempre aggiornati su come si sente e su come riesce a svolgere le Sue attività consuete.

Risponda a ciascuna domanda del questionario indicando la Sua risposta come mostrato di volta in volta. Se non si sente certo della risposta, effettui la scelta che comunque Le sembra migliore.

1. In generale, direbbe che la sua salute è:

Indichi un numero

Eccellente	1
Molto buona	2
Buona	3
Passabile	4
Scadente	5

2. Rispetto ad un anno fa, come giudicherebbe, ora, la Sua salute in generale?

Decisamente migliore adesso rispetto a un anno fa	1
Un po' migliore adesso rispetto a quella di un anno fa	2
La stessa rispetto a quella di un anno fa	3
Un po' peggiore rispetto a quella di un anno fa	4
Peggioro adesso rispetto a un anno fa	5

3. Le seguenti domande riguardano alcune attività che potrebbe svolgere nel corso di una qualsiasi giornata.

La Sua salute la limita attualmente nello svolgimento di queste attività? *(indichi per ogni domanda il numero 1, 2 o 3)*

	Si, mi limita parecchio	Si, mi limita parzialmente	No, non mi limita per nulla
a. Attività fisicamente impegnative, come correre, sollevare oggetti pesanti, praticare sport faticosi	1	2	3
b. Attività di moderato impegno fisico, come spostare un tavolo, usare l'aspirapolvere, giocare a bocce o fare un giro in bicicletta	1	2	3
c. Sollevare o portare le borse della spesa	1	2	3
d. Salire qualche piano di scale	1	2	3
e. Salire un piano di scale	1	2	3
f. Piegarci, inginocchiarsi o chinarsi	1	2	3
g. Camminare per un chilometro	1	2	3
h. Camminare per qualche centinaia di metri	1	2	3
i. Camminare per circa cento metri	1	2	3
l. Fare il bagno o vestirsi da soli	1	2	3

4. Nelle ultime 4 settimane, ha riscontrato i seguenti problemi sul lavoro o nelle altre attività quotidiane, a causa della Sua salute fisica? *(indichi per ogni domanda il numero 1 o 2)*

	SI	NO
a. Ha ridotto il tempo dedicato al lavoro o ad altre attività	1	2
b. Ha reso meno di quanto avrebbe voluto	1	2
c. Ha dovuto limitare alcuni tipi di lavoro o di altre attività	1	2
d. Ha avuto difficoltà nell'eseguire il lavoro o altre attività	1	2

5. Nelle ultime 4 settimane, ha riscontrato i seguenti problemi sul lavoro o nelle altre attività quotidiane, a causa del suo stato emotivo (quale il sentirsi depressi o ansiosi)? *(indichi per ogni domanda il numero 1 o 2)*

	SI	NO
a. Ha ridotto il tempo dedicato al lavoro o ad altre attività	1	2
b. Ha reso meno di quanto avrebbe voluto	1	2
c. Ha avuto un calo di concentrazione sul lavoro o in altre attività	1	2

6. Nelle ultime 4 settimane, in che misura la Sua salute fisica o il Suo stato emotivo hanno interferito con le normali attività sociali con la famiglia, gli amici, i vicini di casa, i gruppi di cui fa parte?

Indichi un numero

Per nulla	1
Leggermente	2
Un po'	3
Molto	4
Moltissimo	5

7. Quanto dolore fisico ha provato nelle ultime quattro settimane?

Indichi un numero

Nessuno	1
Molto lieve	2
Moderato	3
Forte	4
Molto forte	5

8. Nelle ultime 4 settimane, in che misura il dolore l'ha ostacolata nel lavoro che svolge abitualmente (sia in casa sia fuori casa)?

Indichi un numero

Per nulla	1
Molto poco	2
Un po'	3
Molto	4
Moltissimo	5

9. Le seguenti domande si riferiscono a come si è sentito nelle ultime 4 settimane. Risponda a ciascuna domanda scegliendo la risposta che più si avvicina al Suo caso. Per quanto tempo nelle ultime 4 settimane si è sentito... *(indichi un numero per ogni domanda)*

	Sempre	Quasi sempre	Molto tempo	Parte del tempo	Quasi mai	Mai
a. vivace e brillante?	1	2	3	4	5	6
b. molto agitato?	1	2	3	4	5	6
c. così giù di morale che niente avrebbe potuto tirarla su?	1	2	3	4	5	6
d. calmo e sereno?	1	2	3	4	5	6
e. pieno di energia?	1	2	3	4	5	6
f. scoraggiato e triste?	1	2	3	4	5	6
g. sfinito?	1	2	3	4	5	6
h. felice?	1	2	3	4	5	6
i. stanco ?	1	2	3	4	5	6

10. Nelle ultime 4 settimane, per quanto tempo la sua salute fisica o il suo stato emotivo hanno interferito nelle sue attività sociali, in famiglia, con gli amici ?

Indichi un numero

Sempre	1
Quasi sempre	2
Una parte del tempo	3
Quasi mai	4
Mai	5

11. Scegli la risposta che meglio descrive quanto siano VERE o FALSE le seguenti affermazioni.

(indichi un numero per ogni affermazione)

	Certamente vero	In gran parte vero	Non so	In gran parte falso	Certamente falso
a. Mi pare di ammalarmi un po' più facilmente degli altri	1	2	3	4	5
b. La mia salute è come quella degli altri	1	2	3	4	5
c. Mi aspetto che la mia salute andrà peggiorando	1	2	3	4	5
d. Godo di ottima salute	1	2	3	4	5

SF-36 Versione ufficiale Italiana
da Apolone G., Mosconi P., Ware J.E. Jr. *Questionario sullo stato di salute SF-36*.
Guerini e Associati, Milano 1997

Appendice II

Società Italiana di Ortopedia e Traumatologia
Commissione per la Documentazione e Valutazione Computerizzate - DoVaC

Sindrome del tunnel carpale
SCHEDA CLINICA

COGNOME - NOME				CODICE PAZ.	Telefono
DATA DI NASCITA (aammgg)	SESSO A maschile B femminile	ETÀ	PESO (Kg)	ALTEZZA (cm)	DATA COMPILAZIONE (aammgg)

MANO DOMINANTE

A destra B sinistra

Menopausa**SINTOMI DURANTE 1° GRAV.**

A no
B esordio
C preesistente

CONSUMO ALCCOL

A no
B saltuario
C abituale
D abuso

Variaz. peso ultimo anno (Kg)**Gravidanze****DOPO**

A peggioramento
B stazionario
C miglioramento

FUMO

A no
B < 10
C 10-20
D > 20

USO COMPUTER

A no
B saltuario
C abituale
D elevato (>5 h/di)

FAMILIARITA

A no B sì

MALATTIA PREVALENTE

A diabete
B endocrinopatia
C reumatica
D pat. Ortop. arto superiore
E neurologica
F traumi del polso
G cervicalgia
H cervicobrachialgia
I altro

TIREOPATIA

A no
B eu
C ipo
D iper

HOBBY**ATTIVITÀ LAVORATIVA**

A manuale B non manuale

TERAPIE CRONICHE**SINTOMATOLOGIA****MANO DESTRA****MANO SINISTRA**

A destra
B sinistra
C bilaterale

A parestesie
B dolore
C Reynaud
D risvegli notturni
E riferita ipostenia mano
F caduta oggetti
G algie avambraccio

Durata (mesi)**TENDENZA**

A peggioramento
B stabile
C miglioramento

A parestesie
B dolore
C Reynaud
D risvegli notturni
E riferita ipostenia mano
F caduta oggetti
G algie avambraccio

Durata (mesi)**TENDENZA**

A peggioramento
B stabile
C miglioramento

SINTOMATOLOGIA**MANO DESTRA****MANO SINISTRA****PHALEN TEST**

A negativo
B positivo

TROFISMO TENAR

A normale
B ipotrofia
C atrofia

OPPOSIZIONE POLLICE

A 0
B 1
C 2
D 3
E 4
F 5

SENSIBILITÀ

A normale
B ipoestesia
C anestesia

PHALEN TEST

A negativo
B positivo

TROFISMO TENAR

A normale
B ipotrofia
C atrofia

OPPOSIZIONE POLLICE

A 0
B 1
C 2
D 3
E 4
F 5

SENSIBILITÀ

A normale
B ipoestesia
C anestesia

ESAME ELETTROMIOGRAFICO		MANO DESTRA		MANO SINISTRA	
MEDICO RICHIEDENTE A base B specialista ortopedico C specialista neurologo D altro	ESITO A negativo B positivo CLASSIFICAZIONE A negativo B minimo C lieve D medio E grave F estremo	PRECEDENTE ESAME A negativo B minimo C lieve D medio E grave F estremo Data _____	ESITO A negativo B positivo CLASSIFICAZIONE A negativo B minimo C lieve D medio E grave F estremo	PRECEDENTE ESAME A negativo B minimo C lieve D medio E grave F estremo Data _____	

VALUTAZIONE SOGGETTIVA		MANO DESTRA		MANO SINISTRA	
	BCTQ A sintom _____ B funz _____	SCALA Hi-Ob A 1 B 2 C 3 D 4 E 5 F dolore G non dolore	BCTQ A sintom _____ B funz _____	SCALA Hi-Ob A 1 B 2 C 3 D 4 E 5 F dolore G non dolore	

TERAPIA/INTERVENTO		MANO DESTRA		MANO SINISTRA	
INFILTRAZIONE A destra B sinistra	TECNICA A open B miniopen C endoscopica	ANOMALIE ANATOMICHE A si B no	TECNICA A open B miniopen C endoscopica	ANOMALIE ANATOMICHE A si B no	
ALTRA TERAPIA A destra _____ B sinistra _____	COMPLICANZE A si B no	NOTE <div style="border: 1px solid black; height: 40px; width: 100%; margin-top: 5px;"></div>	COMPLICANZE A si B no	NOTE <div style="border: 1px solid black; height: 40px; width: 100%; margin-top: 5px;"></div>	

Appendice III - Questionario Carpal tunnel syndrome
(Levine et al. J Bone Joint Surg 1993 - Padua et al. GIOT 1997)

1° Parte (sintomatologia soggettiva dolorosa e parestesica)

- a. Quanto è forte il dolore alla mano o al polso che avverti durante la notte?
- Non ho dolore durante la notte
 - Ho un dolore lieve durante la notte
 - Ho un dolore limitato durante la notte
 - Ho un forte dolore durante la notte
 - Ho un dolore molto forte durante la notte
- b. Quante volte il dolore alla mano o al polso ti ha svegliato durante la notte nel corso delle ultime due settimane?
- Mai
 - Una volta
 - Due o tre volte
 - Quattro o cinque volte
 - Più di cinque volte
- c. Di solito avverti dolore alla mano o al polso durante la giornata?
- Non ho dolore durante la giornata
 - Ho un dolore lieve durante la giornata
 - Ho un dolore limitato durante la giornata
 - Ho un forte dolore durante la giornata
 - Ho un dolore molto forte durante la giornata
- d. Quante volte avverti dolore nel corso della giornata?
- Mai
 - Una volta
 - Due o tre volte
 - Quattro o cinque volte
 - Più di cinque volte
- e. Quanto tempo, in media, dura un episodio di dolore durante la giornata?
- Non ho dolore durante la giornata
 - Meno di dieci minuti
 - Da dieci a sessanta minuti
 - Più di sessanta minuti
 - Il dolore è costante tutta la giornata
- f. Avverti torpore (perdita di sensibilità) alle mani?
- No
 - Avverto lieve torpore
 - Avverto un torpore moderato
 - Avverto un torpore intenso
 - Avverto un torpore molto intenso
- g. Avverti un senso di debolezza alla mano o al polso?
- Nessuna debolezza
 - Una lieve debolezza
 - Una media debolezza
 - Una forte debolezza
 - Una debolezza molto forte
- h. Avverti una sensazione di formicolio alle mani?
- Nessun formicolio
 - Un lieve formicolio
 - Un formicolio medio
 - Un forte formicolio
 - Un formicolio molto forte
- i. Quanto forte è il torpore (perdita di sensibilità) o il formicolio durante la notte?
- Non ho torpore o formicolio durante la notte
 - Lieve
 - Moderato
 - Forte
 - Molto forte
- II. Quante volte ti ha svegliato durante la notte il torpore o il formicolio nelle ultime due settimane?
- Mai
 - Una volta
 - Due o tre volte
 - Quattro o cinque volte
 - Più di cinque volte
- m. Avevi difficoltà nello stringere e usare un oggetto piccolo come una penna o una matita?
- Nessuna difficoltà
 - Una lieve difficoltà
 - Una difficoltà media
 - Una forte difficoltà
 - Una difficoltà molto forte

2° Parte (funzionalità della mano affetta)

Nel corso delle ultime due settimane hai avvertito dei sintomi alla mano o al polso che ti hanno creato difficoltà nello svolgimento delle attività elencate qui di seguito?

Segna per favore il numero che meglio si correla alla capacità di svolgere le seguenti attività.

DIFFICOLTÀ ATTIVITÀ	Nessuna	Lieve	Media	Severa	Impossibilità
Scrivere	1	2	3	4	5
Abbottonare i vestiti	1	2	3	4	5
Sfogliare un libro	1	2	3	4	5
Prendere il telefono	1	2	3	4	5
Svitare un coperchio di un barattolo	1	2	3	4	5
Svolgere le faccende a casa	1	2	3	4	5
Portare pacchi pesanti	1	2	3	4	5
Fare il bagno e vestirsi	1	2	3	4	5

Appendice IV - Questionario DASH
(Disability of the Arm, Shoulder and Hand)

Istruzioni: Il presente questionario riguarda i Suoi sintomi e la Sua capacità di eseguire alcune attività. Per cortesia compili **ogni domanda** facendo riferimento alle Sue condizioni durante l'ultima settimana cercando la risposta appropriata. Se non ha avuto l'opportunità di eseguire una delle attività proposte nelle domande durante l'ultima settimana, risponda alla domanda **presupponendo come** avrebbe potuto eseguirla. Non importa che mano o spalla usa per eseguire l'attività; risponda in base alla Sua capacità senza tenere conto di come Lei esegue l'azione.

Valuti la sua capacità di eseguire le seguenti attività durante la settimana passata indicando il numero corrispondente alla risposta appropriata

	Nessuna	Lieve	Moderata	Forte	Impossibilità
Svitare il coperchio di un barattolo duro o nuovo	1	2	3	4	5
Scrivere	1	2	3	4	5
Girare una chiave	1	2	3	4	5
Cucinare un pasto	1	2	3	4	5
Aprire una porta pesante	1	2	3	4	5
Posare un oggetto su uno scaffale posto al di sopra della sua testa	1	2	3	4	5
Fare lavori domestici pesanti (es., lavare il pavimento o i vetri)	1	2	3	4	5
Fare lavori di giardinaggio	1	2	3	4	5
Rifare il letto	1	2	3	4	5
Portare la borsa della spesa o una ventiquattrore	1	2	3	4	5
Portare un oggetto pesante (oltre 5 kg)	1	2	3	4	5
Cambiare una lampadina posta al di sopra della propria testa	1	2	3	4	5
Lavarsi o asciugarsi i capelli	1	2	3	4	5
Lavarsi la schiena	1	2	3	4	5
Infilarsi un maglione	1	2	3	4	5
Usare il coltello per tagliare del cibo	1	2	3	4	5
Attività ricreative che richiedono uno sforzo modesto (giocare a carte, lavorare a maglia)	1	2	3	4	5
Attività ricreative che richiedono una certa forza o che prevedono dei colpi sul braccio, la spalla o la mano (usare il martello, giocare a tennis)	1	2	3	4	5
Attività di ricreazione che richiedono un movimento libero del braccio (lanciare una palla, giocare a ping pong)	1	2	3	4	5
Muoversi con i mezzi di trasporto senza difficoltà	1	2	3	4	5
Attività sessuale	1	2	3	4	5

	Per nulla	Molto poco	Un po'	Molto	Moltissimo
Durante la settimana passata in che maniera il suo problema al braccio, alla spalla o alla mano ha influito nelle normali attività sociali? (famiglia, amici, conoscenti) (Cerchia il numero)	1	2	3	4	5
Durante la settimana passata è stato limitato nel lavoro o nelle comuni attività quotidiane dal suo problema al braccio, alla spalla o alla mano ? (Indichi il numero)	1	2	3	4	5

Valuti la gravità dei seguenti sintomi durante la settimana passata (indichi il numero)

	Nessuno	Lieve	Moderato	Forte	Molto Forte
Dolore al braccio, alla spalla o alla mano	1	2	3	4	5
Dolore al braccio, alla spalla o alla mano durante qualsiasi attività	1	2	3	4	5
Formicolio (sensazione di punture di spillo) al braccio, alla spalla o alla mano	1	2	3	4	5
Debolezza al braccio, alla spalla o alla mano	1	2	3	4	5
Rigidità al braccio, alla spalla o alla mano	1	2	3	4	5

	Per nulla	Molto poco	Un po'	Molto	Non ho potuto dormire
Durante l'ultima settimana quanta difficoltà ha incontrato nel dormire a causa del dolore al braccio, alla spalla o alla mano (indichi il numero)	1	2	3	4	5
	Non sono assolutamente d'accordo	Non sono d'accordo	Non saprei	Sono d'accordo	Sono assolutamente d'accordo
Mi sono sentito meno capace, meno fiducioso o meno utile a causa del mio problema al braccio, alla spalla o alla mano (indichi il numero)	1	2	3	4	5

Le seguenti domande riguardano l'impatto che il Suo problema al braccio, alla spalla o alla mano esercita nel suonare uno strumento musicale o nel praticare lo sport, o in entrambe le attività.

Se pratica più di uno sport o suona più di uno strumento (o fa' entrambe le cose) è pregato di rispondere facendo riferimento all'attività che è più importante per lei.

Indichi quale sport o strumento è il più importante per lei:

Indichi il numero che meglio descrive la sua capacità fisica durante la settimana passata.

Ha avuto difficoltà:

	Nessuno	Lieve	Moderato	Forte	Impossibilità
A Utilizzare la solita tecnica per suonare lo strumento o praticare lo sport?	1	2	3	4	5
A Suonare lo strumento o a praticare lo sport a causa del dolore al braccio, alla spalla o alla mano?	1	2	3	4	5
A Suonare lo strumento o a praticare lo sport così come le piace?	1	2	3	4	5
A dedicare allo strumento o allo sport la consueta quantità di tempo?	1	2	3	4	5

Le seguenti domande riguardano l'impatto che il suo problema al braccio, alla spalla o alla mano ha esercitato nel lavoro.

Indichi il numero che meglio descrive la sua capacità fisica durante la settimana passata.

Ha avuto difficoltà:

	Nessuno	Lieve	Moderato	Forte	Impossibilità
A utilizzare la solita tecnica per lavorare?	1	2	3	4	5
A fare il solito lavoro a causa del dolore al braccio, alla spalla o alla mano?	1	2	3	4	5
A fare il lavoro così come le piace?	1	2	3	4	5
A dedicare al lavoro la consueta quantità di tempo?	1	2	3	4	5

ESPERIENZA ITALIANA

L. Padua, 1. Aprile

INTRODUZIONE

Uno degli argomenti più discussi nell'ambito della STC è la difficoltà di correlare i sintomi riferiti dal paziente con il quadro clinico obiettivo e con quello neurofisiologico rilevato dal medico. Spesso infatti nella pratica clinica si osservano pazienti con sintomatologia grave in cui l'esame obiettivo non evidenzia deficit sensitivo-motori e la valutazione neurofisiologica dimostra reperti lievemente patologici. Al contrario, non raramente si osservano pazienti con atrofia dell'eminanza tenar che riferiscono minimi disturbi.

Il "Gruppo Italiano Studio Sindrome Tunnel Carpale" nel 1996 ha posto le basi per uno studio multicentrico al fine di valutare, per la prima volta, "a tutto tondo" la STC correlando, su una vasta popolazione e attraverso misurazioni validate, le valutazioni oggettive della STC (misurazione dei parametri di conduzione nervosa e obiettività clinica) con la valutazione soggettiva del paziente. In altre parole, lo studio era mirato a "quantificare" i disturbi attraverso il punto di vista del paziente e confrontare i risultati con la valutazione neurofisiologica e la valutazione obiettiva del medico.

Durante il 1997, sono stati studiati 1123 casi consecutivi di STC idiopatica in 20 centri uniformemente distribuiti nel territorio italiano.

PROTOCOLLO DI STUDIO

Attraverso una valutazione della letteratura è stato messo a punto il protocollo multiprospettico che qui è brevemente riassunto e schematizzato nella Figura 44-1. La collaborazione multicentrica è stata attuata secondo le recenti linee guida proposte per gli studi multicentrici e per la ricerca clinica in neurologia^{1,2}.

Ogni centro doveva reclutare almeno 20 casi consecutivi di STC idiopatica afferiti al laboratorio. La diagnosi di STC idiopatica veniva basata sul quadro clinico secondo i criteri precedentemente riportati³.

Valutazione "patient-oriented"

Il BCTQ⁴ è stato utilizzato nella versione validata in lingua italiana⁵.

Seguendo i criteri di somministrazione stabiliti dall' "outcome movement" per le valutazioni patient-oriented^{5,6}, il questionario veniva compilato dal paziente (per ogni mano sintomatica) nella sala d'aspetto prima del contatto con il medico. Il BCTQ fornisce due misure relative rispettivamente ai "sintomi" (SYMPT) e alla "funzione" della mano (FUNCT).

Valutazione "physician-oriented"

Per quantificare il grado clinico è stata utilizzata una scala anamnestico-obiettiva (Historical-Objective scale - Hi-Ob Scale) precedentemente messa a punto da Giannini⁷ ed in seguito modificata dallo stesso autore³.

Questa scala è composta da due parametri, il primo (Hi-Ob) viene determinato dai seguenti reperti anamnestici e segni clinici:

1. parestesie notturne che risvegliano il paziente o al risveglio
2. parestesie anche o solo diurne
3. deficit di sensibilità
4. ipotrofia eminanza tenar o deficit opposizione pollice
5. atrofia con plegia dei muscoli tenari innervati dal mediano

Al fine di valutare indipendentemente l'influenza del dolore, la scala prevede un secondo valore (PAIN), in questo caso dicotomico: presenza o assenza del dolore. Il risultato viene ottenuto mediante una risposta forzata (sì/no) alla domanda «alla mano avverte anche dolore?».

Il punteggio della scala è, quindi, composto da un numero (Hi-Ob) con o senza la variabile dolore (PAIN); per esempio un caso con parestesie notturne e diurne in cui il paziente riferisce la presenza di dolore viene definito «2P», un caso con deficit sensitivi (e non motori) senza dolore è valutato come «3». Da notare che PAIN è un parametro *patient-oriented*.

La BCTQ e la scala Hi-Ob hanno approcci differenti per quantificare il quadro clinico, tuttavia i parametri forniti dalle due misurazioni hanno alcune caratteristiche comuni: (1) SYMPT e PAIN valutano entrambi i sintomi riferiti; (2) Hi-Ob

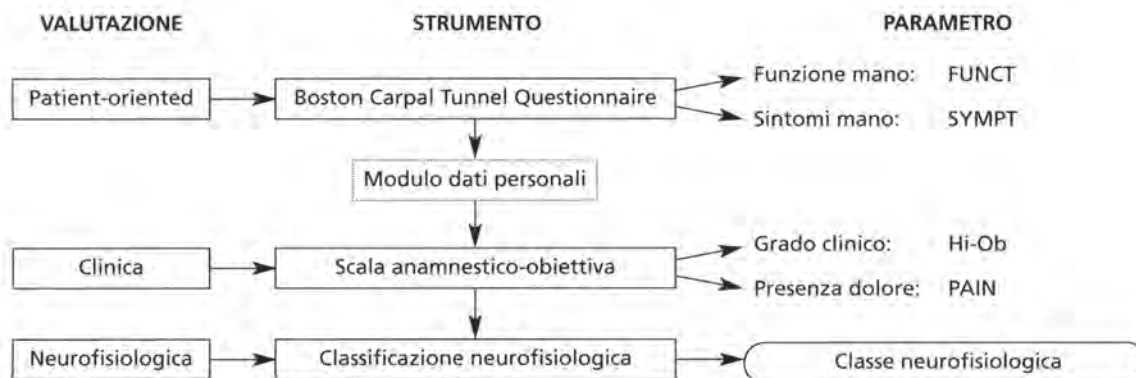


Fig. 44-1.

e FUNCT valutano la funzione della mano, FUNCT attraverso domande dirette al paziente, mentre Hi-Ob, nei punteggi più elevati, attraverso i reperti obiettivi del medico, che indirettamente quantificano le prestazioni della mano.

Quadro neurofisiologico: protocollo elettrodiagnostico e quantificazione del danno

Ispirandosi alle linee-guida della American Association of Electrodiagnostic Medicine⁸ è stato messo a punto il protocollo elettrodiagnostico qui riassunto:

I seguenti studi sono considerati "standard"^{7,8}, e sono stati eseguiti in tutte le mani:

- velocità di conduzione sensitiva (SNCV) del nervo mediano in due segmenti dito-polso (per esempio I e III dito polso o II e III dito polso).
- latenza distale motoria del mediano nel tratto polso-tenar (DML)
- velocità di conduzione sensitiva (SNCV) del nervo radiale o ulnare nel segmento dito-polso.

Nei casi in cui i test standard non evidenziavano reperti patologici, sono sempre stati eseguiti i test "segmentari" e/o "comparativi". Tali test sono considerati più sensibili dei test standard⁸.

Il protocollo elettrodiagnostico è stato messo a punto per poter essere facilmente usato in tutti i laboratori di neurofisiologia, in quanto potevano essere utilizzati i test preferiti dal laboratorio secondo le proprie preferenze e abitudini e con i propri valori di normalità.

Al fine di quantificare in maniera standardizzata il danno neurofisiologico è stata adottata la classificazione neurofisiologica recentemente riportata in letteratura⁹. La classificazione si basa sul protocollo elettrodiagnostico sopra riportato e su chiari «cut-off» neurofisiologici (normalità/anormalità dei parametri di conduzione nervosa e presenza/assenza della risposta evocata).

Secondo la classificazione le mani vengono divise in sei classi di severità:

- «STC estrema» (EXT): assenza di risposta motoria e sensitiva;
- «STC grave» (SEV): assenza di almeno una risposta sensitiva e anormalità della DML;
- «STC media» (MOD): rallentamento della conduzione sensitiva del mediano nel segmento dito-polso e anormalità della DML;

– «STC lieve» (MILD): rallentamento della SNCV del mediano (segmento dito-polso) e normalità della DML;

– «STC minima» (MIN): reperti patologici solo ai test segmentari o comparativi.

– «STC negativa» (NEG): reperti nella norma in tutti i test (incluso i test comparativi o segmentali).

Analisi statistica

L'analisi statistica è stata effettuata utilizzando il software «STAT-SOFT» (OK, USA).

I test di Kolmogorov-Smirnov e Liliefors sono stati utilizzati per valutare la distribuzione dei valori da analizzare.

Nei casi di distribuzione normale e di valutazione di valori appartenenti a scale intervallari, l'analisi è stata effettuata mediante test parametrici: le correlazioni con il Coefficiente Pearson, mentre la comparazione tra gruppi mediante lo Student T Test.

In caso di distribuzione non-normale ed in caso di valutazione di valori appartenenti a scale ordinali o nominali (come la scala Hi-Ob e la classificazione neurofisiologica), l'analisi è stata effettuata mediante test non-parametrici: le correlazioni con lo Spearman R test, mentre la comparazione dei gruppi mediante U-Mann Withney test.

Al fine di valutare le correlazioni tra due variabili dicotomiche, e per valutare le differenze tra due gruppi nella frequenza di una variabile dicotomica, è stato utilizzato il Pearson Chi-square test (2×2 table).

RISULTATI

Globalmente sono state studiate 1123 mani (383 pazienti sono stati studiati bilateralmente) con una media di 56,2 mani per centro. La Tabella 44-1 riassume i principali dati clinici della popolazione e riporta le caratteristiche cliniche delle singole classi neurofisiologiche.

L'età della popolazione studiata è risultata con distribuzione di tipo normale.

L'età è apparsa positivamente correlata ($p < 0,001$) alla funzione della mano (FUNCT), al quadro obiettivo (HiOb) e al grado neurofisiologico. Al contrario la correlazione tra età e sintomi (SYMPT e PAIN) non è apparsa significativa. Questi dati indicano che i pazienti più anziani presentavano una maggiore compromissione della funzione della mano ed una mag-

**TAB. 44-1. VALORI MEDI DEI REPERTI CLINICI E NEUROFISIOLOGICI
NELLE DIFFERENTI CLASSI NEUROFISIOLOGICHE E NELL'INTERA POPOLAZIONE STC**

	Negativa	Minima	Lieve	Media	Grave	Estrema	Totale
Mani (%)	57 (5,1%)	128 (11,4%)	240 (21,4%)	472 (42,0%)	204 (18,2%)	22 (2,0%)	1123
Età	45,1 (12,6)	44,7 (14,1)	50,5 (12,5)	50,7 (13,7)	58,9 (14,0)	64,8 (11,2)	50,8 (14,3)
Durata media sintomi - mesi	20,3 (28,1)	24,7 (27,6)	33,0 (33,3)	26,6 (35,2)	40,7 (47,4)	69,9 (64,6)	29,1 (37,9)
Rapporto femmine/maschi	3,8	8,1	7,3	3,8	3,0	2,7	4,3
Rapporto mano dominante/non dom.	1,3	1,1	1,4	1,9	2,5	2,7	1,7
Percentuale Phalen test positivo	51	63	61	71	85	77	66
SYMPT	2,3 (0,9)	2,3 (0,8)	2,7 (0,8)	2,5 (0,8)	3,0 (0,8)	2,9 (0,8)	2,4 (0,9)
FUNCT	1,6 (0,8)	1,7 (0,7)	3,0 (0,8)	1,7 (0,8)	2,2 (0,9)	3,3 (1,1)	1,8 (0,9)
Hi-Ob	1,9 (0,7)	1,9 (0,8)	3,0 (0,7)	2,3 (0,8)	3,0 (0,8)	4,5 (0,7)	2,4 (0,9)
PAIN	60%	45%	55%	62%	63%	50%	58%

*assenza di risposta motoria, in parentesi deviazione standard

giore gravità neurofisiologica, ma, nonostante ciò, non lamentavano una sintomatologia più grave.

Tutti i parametri patient-oriented (SYMPT, FUNCT e PAIN), il parametro clinico-obiettivo (HiOb) e quello neurofisiologico sono risultati positivamente correlati alla **durata dei sintomi** ($p < 0,005$): i pazienti con storia clinica più lunga presentavano sintomi e deficit funzionali più gravi associati ad un quadro clinico-obiettivo e neurofisiologico più compromesso.

Dalle correlazioni fin qui riportate, si potrebbe dedurre che la STC nella maggior parte dei casi è progressiva. Nonostante ciò, riteniamo opportuno sottolineare che tali conclusioni non possono essere ricavate indirettamente da studi trasversali (come quello qui riportato), ma solo mediante una valutazione della storia naturale della malattia e cioè seguendo nel tempo pazienti non trattati.

La correlazione tra funzione della mano (FUNCT) valutata dal paziente e i reperti clinico-obiettivi (HiOb) è risultata li-

neare e altamente positiva ($p < 0,001$). Tale osservazione dimostra l'affidabilità del dato ottenuto dal paziente che riporta un deficit funzionale comparabile per gravità a quello obiettivato dal medico (Fig. 44-2).

Correlando i **parametri patient-oriented** del BCTQ (SYMPT e FUNCT) si osserva che all'aumentare della sintomatologia si riduce la capacità funzionale della mano; tuttavia questa tendenza si inverte nel gruppo di pazienti che presentano una più grave compromissione funzionale, in questi infatti i sintomi tendono a diminuire (Fig. 44-3).

Correlando la prestazione funzionale della mano (FUNCT e Hi-Ob) e il quadro neurofisiologico si osserva una relazione con andamento esponenziale: compromissione funzionale minima nei gradi bassi della scala neurofisiologica e grave nei gradi elevati (quando neurofisiologicamente scompare la evo-cabilità delle risposte sensitive e motorie) (Fig. 44-4).

Correlazione tra funzione della mano patient-oriented (FUNCT) e quadro clinico (Hi-Ob)

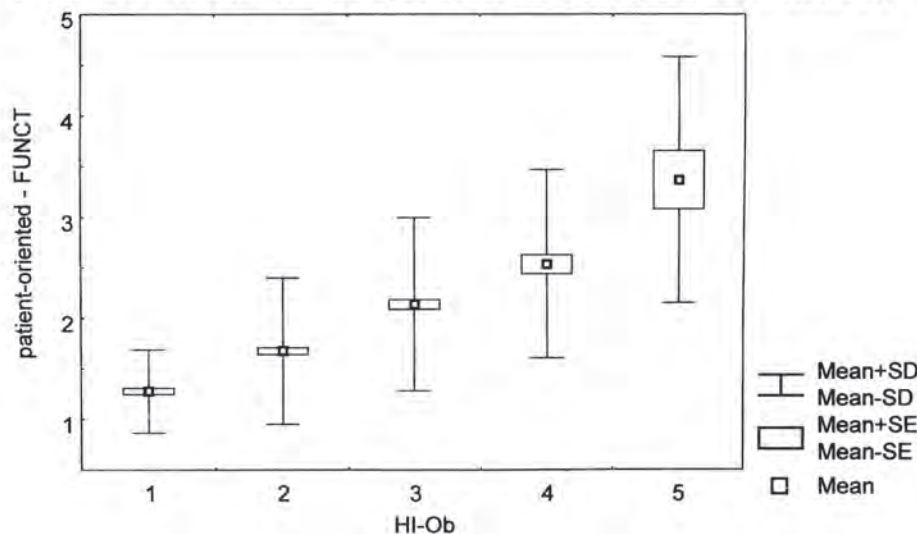


Fig. 44-2

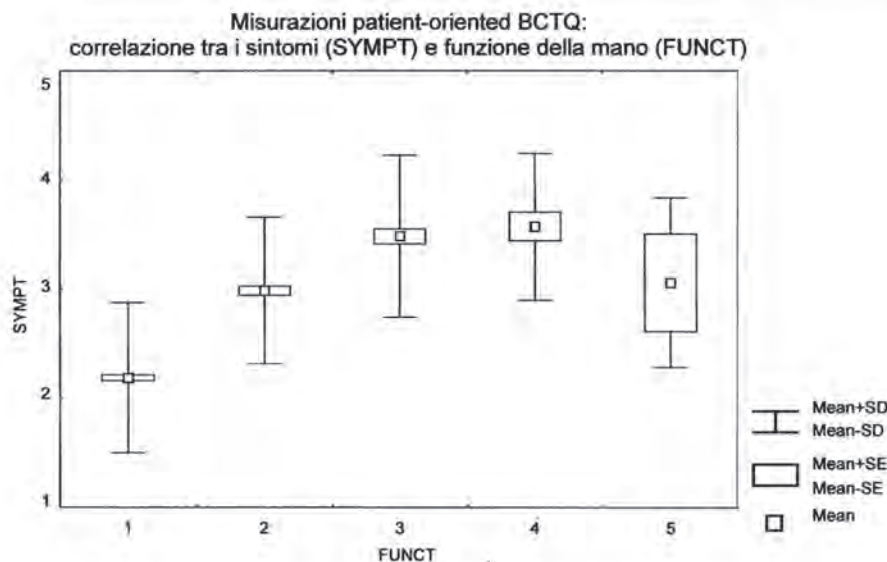


Fig. 44-3.

Correlando invece i sintomi (SYMPT e PAIN) e il quadro neurofisiologico-obiettivo (scala Hi-Ob e grado neurofisiologico) si osserva una relazione con andamento particolare: i sintomi, più gravi nelle forme “negative” rispetto alle “minime”, aumentano progressivamente nei gradi superiori per poi diminuire nelle forme “estreme” (Fig. 44-5).

Per quanto riguarda la sensibilità del **protocollo neurofisiologico** adottato, i test standard hanno evidenziato reperti patologici in 938 mani (83,5% della popolazione totale). Nei 185 casi risultati negativi ai test standard, i test neurofisiologici più sensibili (test segmentari e/o comparativi) hanno evidenziato reperti patologici in 128 mani, permettendo una diagnosi di STC di grado minimo in circa 7/10 pazienti negativi ai test standard.

La sensibilità diagnostica del protocollo utilizzato è risultata del 94,5%.

CONSIDERAZIONI FINALI

Il primo studio multicentrico sulla STC in cui sono stati sistematicamente utilizzati i parametri *patient-oriented* ha permesso di ottenere interessanti risultati.

Il risultato meno innovativo, ma non meno importante, è la conferma di numerosi dati che venivano comunemente accettati, ma che sono stati dimostrati attraverso misurazioni validate in una popolazione altamente rappresentativa (molto numerosa e multicentrica).

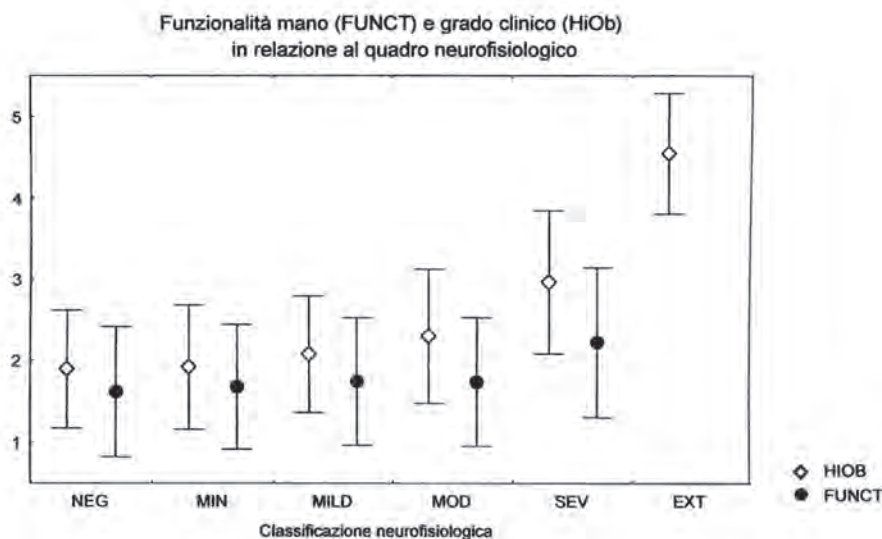


Fig. 44-4.

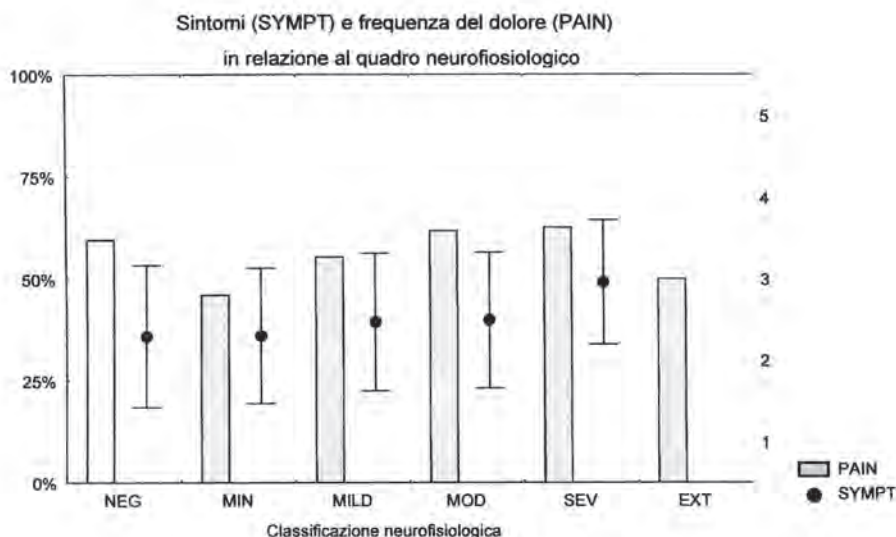


Fig. 44-5.

Bibliografia

1. Barker A, Powell Ra: Guidelines exist on ownership of data and authorship in multicentre collaboration. *BMJ* 314:1046, 1997.
2. Marshall FJ, Kiebert K, McDermott M, Kurlan R and Shoulson I: Clinical Research in Neurology. From Observation to Experimentation. *Neuroepidemiology* 14:451-466, 1996.
3. Padua L, Padua R, Lo Monaco M, Romanini E, Tonali P for the "Italian CTS Study Group": Italian Multicentric study of carpal tunnel syndrome: study design. *It J Neurol Sci* 19:285-289, 1998.
4. Levine DW, Simmons BP, Koris MJ, Daltroy LH, Hohl GG, Fossel AH, Katz JN: A self-administered Questionnaire for the assessment of severity of symptoms and functional status in carpal tunnel syndrome. *J Bone Joint Surg* 75A: 1585-92, 1993.
5. Padua R, Romanini E, Zanoli G: Analisi dei risultati nella patologia dell'apparato locomotore. Milano, Guerini e associati, 1998.
6. Ware JE, Snow KK, Kosinsky MM, Gandek B: SF-36 health survey manual and interpretation guide. New England Medical Center, the Health Institute, Boston 1993.
7. Giannini F, Passero S, Cioni R et al: Electrophysiologic evaluation of local steroid injection in carpal tunnel syndrome. *Arch Phys Med Rehabil* 72:738-742, 1991.
8. AAEM Quality Assurance Committee: Literature review of the usefulness of nerve conduction studies and electromyography for the evaluation of patients with carpal tunnel syndrome. *Muscle Nerve* 16:1392-1414, 1993.
9. Padua L, Lo Monaco M, Gregori B, Valente EM, Padua R, Tonali P: Neurophysiological classification and sensitivity in 500 carpal tunnel syndrome hands. *Acta Neurol Scand* 96: 211-217, 1997.

"Gruppo Italiano Studio Sindrome Tunnel Carpale"

Bertin, PD
Carboni, AP
Di Pasqua, RM
Eleopra-Bombardi, FE
Giannini, SI
Girlanda, ME
Giunchedi, GE

Grippo, LU
Insola, RM
Liguori, Marulli, BO
Lori, FI
Luchetti, S. Marino
Mariani, MI
Murasecco, PG

Padua, RM
Pisano, NO
Romano, PA
Speranzini, AP
Tironi, BG
Uncini, CH



CONCLUSIONI



R. Luchetti

Lo scrivere tanto su un argomento come questo poteva sembrare superfluo e tanto più difficile. Tuttavia, come si evince dalla presente monografia non lo è stato, anche se purtroppo ha preso troppo tempo, e devo dire che ancora tanto si potrebbe scrivere. Questo fatto quindi mi permette di confermare l'ampio interesse che questa patologia ha suscitato nel corso del secolo scorso e penso lo sarà anche nel prossimo.

Alcuni argomenti, dicevo, non sono stati trattati e quindi alcuni capitoli sono assenti come ad esempio le metodiche di anestesia, l'assetto e la tattica operatoria, le linee guida per il reintervento, alcuni tipi di trattamento per le complicanze ed infine la problematica medico legale. Sembrerà strano ma già

fin d'ora mi sento di dire che il libro è incompleto e che risente della mancanza di questi capitoli. Ritengo quindi, anticipando il mio pensiero che diventerà un obbiettivo dei prossimi mesi, di confermare la stesura di una seconda edizione comprendente i capitoli mancanti. Sarà infine sempre un mio obbiettivo quello di soddisfare i colleghi stranieri mediante la traduzione del libro in versione inglese.

Ringrazio tutti i colleghi che hanno partecipato alla stesura del presente libro rispondendo tempestivamente e con soddisfazione alla preparazione del loro capitolo.

RICCARDO LUCHETTI

